ФЕДЕРАЛЬНОЕ МЕДИКО-БИОЛОГИЧЕСКОЕ АГЕНСТВО РОССИИ
ФЕДЕРАЛЬНОЕ ГОСУДАРСТВЕННОЕ БЮДЖЕТНОЕ УЧЕРЕЖДЕНИЕ
«НАУЧНО-КЛИНИЧЕСКИЙ ЦЕНТР ОТОРИНОЛАРИНГОЛОГИИ»

На правах рукописи

Варосян Егине Гарегиновна

ОПТИМИЗАЦИЯ СПОСОБОВ РЕКОНСТРУКЦИИ ЗАДНЕЙ СТЕНКИ НАРУЖНОГО СЛУХОВОГО ПРОХОДА У ПАЦИЕНТОВ С ЭПИТИМПАНАЛЬНОЙ ФОРМОЙ ГНОЙНОГО СРЕДНЕГО ОТИТА

14.01.03 – болезни уха, горла и носа

ДИССЕРТАЦИЯ

на соискание учёной степени

кандидата медицинских наук

Научный руководитель:

доктор медицинских наук

Мухамедов И. Т.

Москва – 2016

ОГЛАВЛЕНИЕ

СПИСОК СОКРАЩЕНИЙ 4
ВВЕДЕНИЕ 5
Глава 1. ОБЗОР ЛИТЕРАТУРЫ 12
1.1. Хирургическое лечение пациентов с хроническим гнойным средним отитом в историческом аспекте 12
1.2. Современные тенденции хирургического лечения пациентов с эпитимпанальной формой гнойного среднего отита 16
1.3. Реконструкция стенок послеоперационной полости среднего уха при хроническом гнойном среднем отите 20
1.3.1. Мастоидопластика 20
1.3.2. Реконструкция задней стенки наружного слухового прохода различными пластическими материалами 23
1.4. Хирургические адгезивы и их применение в реконструктивной отохирургии 30
Глава 2. Методы обследования и хирургического лечения пациентов с эпитимпанальной формой гнойного среднего отита 36
2.1. Общая характеристика пациентов 36
2.2. Методы обследования пациентов 39
2.3. Применяемые методы хирургического лечения у пациентов с эпитимпанальной формой гнойного среднего отита – санирующий этап 45
2.4. Реконструктивный этап операции. Приготовление материалов для реконструкции задней стенки НСП и способы их применения 51
2.4.1. Реконструкция задней стенки наружного слухового прохода комбинированным хондроперихондральным трансплантатом 53
2.4.2. Реконструкция задней стенки наружного слухового прохода биокомпозиционным материалом 54
2.4.3. Реконструкция задней стенки наружного слухового прохода композиционным материалом «Остеоматрикс-аутофибрин» 56

Глава 3. РЕЗУЛЬТАТЫ ОБСЛЕДОВАНИЙ ПАЦИЕНТОВ 60
3.1. Результаты обследования пациентов на до- и интраоперационном этапе ... 60
ГЛАВА 4. РЕЗУЛЬТАТЫ РЕКОНСТРУКТИВНЫХ ОПЕРАЦИЙ И ИХ ОБСУЖДЕНИЕ 69
4.1. Результаты реконструкции задней стенки наружного слухового прохода биокомпозиционным материалом 69
4.2. Результаты реконструкции задней стенки наружного слухового прохода композиционным материалом «Остеоматрикс-аутофибрин» 74
4.3. Результаты реконструкции задней стенки наружного слухового прохода комбинированным хондроперихондральным трансплантатом 78
4.4. Повторные хирургические вмешательства 84
4.5. Функциональные результаты хирургического лечения 86
ЗАКЛЮЧЕНИЕ 103
ВЫВОДЫ 117
ПРАКТИЧЕСКИЕ РЕКОМЕНДАЦИИ 118
СПИСОК ЛИТЕРАТУРЫ 119
Образец индивидуальной карты обследования и лечения пациента 146

СПИСОК СОКРАЩЕНИЙ

дБ – децибел

НСП – наружный слуховой проход

КТ - компьютерная томография

КВИ – костно-воздушный интервал

МРТ - магнитно-резонансная томография

ХГСО - хронический гнойный средний отит

ВВЕДЕНИЕ

Актуальность исследования

В современной оториноларингологической практике реабилитация пациентов с хроническим гнойным средним отитом (ХГСО) и его последствиями остается по-прежнему актуальной проблемой.

Несмотря на совершенствование способов диагностики и лечения воспалительных заболеваний среднего уха, частота встречаемости ХГСО не уменьшается [159]. По данным отечественных авторов, в Российской Федерации распространенность ХГСО колеблется от 13,7 до 39,2 случаев на тысячу населения [85, 128, 134]. Эпи- и эпимезотимпаниты составляют от 30% до 50% случаев ХГСО. При этом холестеатома выявляется почти в 90% случаев [44, 49, 121, 139]. Деструкция костных структур среднего уха, обусловленная развитием холестеатомы при ХГСО, обнаруживается у 78,8% пациентов, а отогенные внутричерепные осложнения - у 3,2% пациентов с эпитимпанальной формой гнойного среднего отита [28].

Социальное значение ХГСО с холестеатомой, кроме потенциальной опасности для жизни пациента, определяется развитием и прогрессированием тугоухости, рецидивирующим гноетечением, что может приводить к частичной или полной потере трудоспособности [65, 81, 106, 170].

Хирургическое лечение остается основным способом реабилитации пациентов с ХГСО и его последствиями. Объем хирургического вмешательства определяется характером и степенью распространенности патологического процесса [15, 35, 40, 72, 75, 84, 90, 101]. При распространенной холестеатоме в ходе санирующего этапа с целью ревизии и санации полостей среднего уха удаляют заднюю стенку наружного слухового прохода [69, 127, 131]. В результате такого вмешательства образуется трепанационная полость с большой раневой поверхностью. В дальнейшем нередко отмечается неполная эпителизация стенок

послеоперационной полости, избыточное образование грануляций, периодическое или постоянное отделяемое из уха, прогрессирование тугоухости [11, 13, 15, 110, 141]. После безуспешного консервативного лечения данной категории пациентов возникает необходимость в повторном хирургическом вмешательстве [8, 43].

На современном этапе основной целью хирургии среднего уха при лечении пациентов с эпитимпанальной формой гнойного среднего отита является не только ликвидация патологического очага, но и сохранение или улучшение слуха, а также восстановление архитектоники среднего и наружного уха [16, 32, 34, 70, 127, 169, 243].

Наиболее сложным элементом реконструкции является восстановление задней стенки наружного слухового прохода. При ее восстановлении исход реконструктивной операции завершается формированием воздушной барабанной и ретротимпанальной полостей, что обеспечивает резонансные характеристики наружного слухового прохода [92].

В свою очередь для получения стойких морфофункциональных результатов, в отдаленном периоде реконструктивного вмешательства, имеет значение функциональное состояние слуховой трубы и слизистой оболочки барабанной полости, объем ретротимпанального пространства, то есть факторы аэрации реконструированной полости [55, 131, 145, 208].

Не менее важным фактором, предопределяющим исход реконструктивной операции на ухе, является выбор материала, используемого для восстановления задней стенки наружного слухового прохода.

В последние десятилетия авторами усовершенствованы способы реконструкции задней стенки наружного слухового прохода посредством применения различных имплантационных материалов [1, 17, 69, 82, 115, 126, 132, 135, 150, 156, 163, 167, 223, 224]. Несмотря на это, неудовлетворительные результаты реконструкции задней стенки наружного слухового прохода варьируют в пределах от 5% до 20%. Они обусловлены смещением и втяжением имплантированного материала в ретротимпанальную полость, его отторжением, формированием ретракционных карманов.

Проблема реконструкции задней стенки наружного слухового прохода остается актуальной. Продолжается поиск наиболее эффективных с точки зрения биологических свойств имплантационных материалов для реконструкции задней стенки наружного слухового прохода.

На современном этапе развития реконструктивной хирургии для восполнения костных дефектов применяют композиционные материалы на основе биоактивных полимеров, гликозаминогликана, аутофибрина, рекомбинантного костного морфогенетического протеина и т.д. Доказано, что субстраты, составляющие композиционный биопластический материал, обладают синергичными свойствами, направленными на индукцию процессов неоостеогенеза в зоне имплантации [57]. Сообщение об использовании композиционных материалов для реконструкции задней стенки наружного слухового прохода в литературе мы не нашли. На наш взгляд применение при реконструкции задней стенки наружного слухового прохода композиционных материалов, обладающих биосовместимостью, остеокондуктивными и остеоиндуктивными свойствами, является перспективным направлением реконструктивной отохирургии.

Цель исследования: повышение эффективности хирургического лечения пациентов с эпитимпанальной формой гнойного среднего отита посредством реконструкции задней стенки наружного слухового прохода композиционным материалом.

Задачи исследования:

1. Разработать способы реконструкции задней стенки наружного слухового прохода в клинике с применением композиционных материалов;

2. Оценить клинико-анатомические и функциональные результаты разработанных способов реконструктивных операций на ухе;

3. Сравнить клинико-анатомические и функциональные результаты разработанных реконструктивных операций на ухе с традиционным способом

реконструкции задней стенки наружно слухового прохода комбинированным хондроперихондральным трансплантатом;

4. На основании анализа полученных результатов определить тактику реконструктивного вмешательства у пациентов с эпитимпанальной формой гнойного среднего отита.

Научная новизна:

1. Разработан и впервые применен способ реконструкции задней стенки наружного слухового прохода композиционным материалом «Остеоматрикс-аутофибрин» при хирургическом лечении пациентов с эпитимпанальной формой гнойного среднего отита.
2. Разработан и впервые применен способ реконструкции задней стенки наружного слухового прохода биокомпозиционным материалом «Аутокость-биоклей-аутофибрин» при реконструктивных операциях на ухе.
3. Обоснован выбор тактики реконструктивного вмешательства при хирургической реабилитации пациентов с эпитимпанальной формой гнойного среднего отита.

Практическая значимость работы: Разработаны и внедрены в клиническую практику новые способы реконструкции задней стенки наружного слухового прохода с применением композиционных материалов. При этом полученные клинические результаты и их сравнительная оценка с традиционным способом реконструкции задней стенки наружного слухового прохода комбинированным хондроперихондральным трансплантатом позволяют считать разработанные способы эффективными, а их внедрение в отиатрическую практику перспективным. Определение тактики реконструктивного вмешательства на основании анализа полученных результатов позволяет минимизировать неудовлетворительные исходы хирургического лечения пациентов с эпитимпанальной формой гнойного среднего отита.

Внедрение результатов работы

Разработанные реконструктивные операций внедрены в практику отделения заболеваний уха 1 ФГБУ НКЦО ФМБА РОССИИ, а также ЛОР отделения ФГБУЗ клинической больницы №86 ФМБА г. Москвы и городской клинической больницы № 67 им. Л.А. Ворохобова г. Москвы.

Апробация работы

Основные положения диссертации доложены на:

– 61-й научно-практической конференции молодых ученых-оториноларингологов (г. Санкт-Петербург, 30–31января 2014 г.);

– II междисциплинарном конгрессе по заболеваниям органов головы (г. Москва, 27-29 мая 2014 г.);

– VI международной научной конференции Science4Health2015 (г. Москва, 14-18 апреля 2015 г.);

– Международной научно-практической конференции «Отиатрия сегодня и завтра» (г. Минск, 23-24 октября 2015 г.);

– Всероссийском форуме «Междисциплинарный подход к лечению заболеваний органов дыхания и уха» (г. Москва, ФГБУ «Научно-клинический центр оториноларингологии» ФМБА России (17-18 декабря 2015 г.);

– IX съезде оториноларингологов России (г. Казань, 12-15 апреля 2016 г.).

Диссертационная работа апробирована на научно-практической конференции ФГБУ «Научно-клинический центр оториноларингологии» ФМБА России 23.06.2016 г.

Публикации

По материалам исследования опубликовано 9 печатных работ из них 3 публикации в изданиях, рекомендуемых ВАК Минобразования и науки РФ, и получен 1 патент на изобретение в соавторстве: Способ восстановления задней стенки наружного слухового прохода // Патент РФ № RU 2 553 945 C1. Зарегистрирован 10.04.2014 г.; а также положительное решение о регистрации изобретения и выдачи патента РФ: Способ пластики задней стенки наружного слухового прохода Заявка 2015116109 от 28.04.2015 г.

Объем и структура диссертации

Диссертация изложена на 154 страницах машинописного текста. Состоит из введения, обзора литературы, 3 глав собственных исследований, заключения, выводов, практических рекомендаций и списка использованной литературы, включающего работы 141 отечественных и 106 зарубежных источников. Иллюстрирована 28 рисунками и 25 таблицами.

Личный вклад автора

Автор лично участвовал в реализации всех этапов научно-исследовательской работы. Самостоятельно провёл обследование и подготовку к хирургическому лечению пациентов, лично участвовал в ходе операций, также выполнял операции самостоятельно. Провел статистическую обработку полученных результатов. Оформил полученные результаты в самостоятельный законченный научный труд.

Основные положения, выносимые на защиту:

1. Разработанные способы реконструкции задней стенки наружного слухового прохода с применением композиционных материалов имеют высокую клиническую эффективность.

2. Реконструкция композиционным материалом «Остеоматрикс-аутофибрин» является способом выбора, позволяющего надежно и безопасно восстановить заднюю стенку наружного слухового прохода.

3. Определение тактики реконструктивного вмешательства позволяет повысить эффективность хирургического лечения пациентов с эпитимпанальной формой гнойного среднего отита, предупредить рецидив патологического процесса.

Глава 1. ОБЗОР ЛИТЕРАТУРЫ

1.1. Хирургическое лечение пациентов с хроническим гнойным средним отитом в историческом аспекте

Вопросы реабилитации пациентов с эпитимпанальной формой гнойного среднего отита в течение многих лет остаются в центре внимания отиаторов, что обусловлено потенциальной опасностью данного заболевания, развитием отогенных интракраниальных и экстракраниальных осложнений, тугоухости и рецидивирующим гноетечением [27, 28, 35, 61, 84].

Консервативные методы лечения при ХГСО не дают стойких результатов. Их применение оправдано на подготовительном этапе к хирургическому лечению и при наличии абсолютных противопоказаний к нему [58, 68, 104, 119].

Хирургическое лечение остается основным способом реабилитации пациентов с ХГСО и его последствиями [40, 72, 98, 101, 120, 165].

Эпоха развития хирургии сосцевидного отростка началась с XIX века, когда H. Schwartze и его ассистент A. Eysell опубликовали работу «Искусственное вскрытие сосцевидного отростка (1873г) [228]. Они на основании точных анатомо-топографических исследований доказали необходимость и целесообразность вскрытия сосцевидного отростка при гнойном воспалении среднего уха. Неудовлетворительные результаты простой трепанации сосцевидного отростка при ХГСО были обусловлены, прежде всего, неполной ликвидацией патологического очага, не только в сосцевидном отростке, но и в барабанной полости. Однако в последующем предложенная авторами методика хирургического лечения стала основой для разработки первых вариантов радикальной операции на ухе (Bergmann, Kuster; 1889) [103].

Классическая радикальная операция на ухе подразумевала создание единой полости путём удаления задней стенки НСП, латеральной стенки аттика,

элементов звукопроводящей системы, клеток сосцевидного отростка с выскабливанием здоровой слизистой оболочки среднего уха. Такое вмешательство применялось с целью ликвидации патологического процесса в полостях среднего уха, что имело большое значение в профилактике и лечении отогенных внутричерепных осложнений, поражении лабиринта и лицевого нерва [27]. Дальнейшие наблюдения показали, что и чрезмерный радикализм не приводил к желаемому успеху - чем больше была полость в сосцевидном отростке, тем менее стойкими были санирующие и функциональные результаты операций.

На смену «классической» радикальной операции пришли консервативно - радикальные операции с заушным или эндауральным подходом к антруму. При их выполнении стремились оставлять интактные слуховые косточки, неизмененную слизистую оболочку барабанной полости и слуховой трубы, остатки барабанной перепонки. Функциональные результаты этих оперативных вмешательств оказались более высокими. Однако при холестеатоме они были недостаточно эффективными, поскольку наблюдались обострения заболевания, продолжались периодические или постоянные выделения из уха, что было обусловлено недостаточной санацией полостей среднего уха [64, 189].

В 50-е годы XX века углубленное изучение вопросов микроанатомии и физиологии уха, технический прогресс, появление антибиотиков и сульфаниламидов способствовали разработке щадящих санирующих операций в качестве первого этапа функционально-реконструктивных вмешательств – тимпанопластики (эра функциональной хирургии уха). Основная цель тимпанопластики заключалась в реконструкции звукопроводящей системы среднего уха, разумеется, после обязательной ревизии и санации его пространств [27, 124, 160, 162, 177, 215, 232].

Тимпанопластика не только улучшала функциональные результаты, но и изолировала барабанную полость тимпанопластическим лоскутом от внешней среды, предупреждала развитие «мукозита» - вялотекущего катарального воспаления слизистой оболочки барабанной полости [60, 122, 129].

Большой вклад в развитии функциональной хирургии воспалительных заболеваний среднего уха внесли W. Moritz, 1951, H. Wulstein, 1952, F. Zollner, 1952. В нашей стране пионерами тимпанопластики являются М. Д. Рутенбург, Ю. Б. Преображенский, И. И. Потапов [27, 99]. Предложенные этими авторами принципы функциональной хирургии и в настоящее время не потеряли свое значение и легли в основу развития современной реконструктивной отохирургии. На сегодяшный день основной целью хирургии среднего уха является не только ликвидация патологического очага, но и сохранение или восстановление структур среднего и наружного уха, а также слуха [16, 19, 30, 46, 73, 89, 101, 137, 191, 226, 243].

Для формирования барабанной полости, приближенной к «естественной», были разработаны варианты санирующих операций с сохранением задней стенки НСП, таких, как аттикоадитотомия, раздельная аттикоантротомия [100, 190, 191, 213]. Однако при распространенном холестеатомном процессе они имели свои негативные стороны и с накоплением опыта были определены строгие показания к их проведению [87, 102, 108].

На сегодняшный день радикальная (общеполостная) операция на ухе в классическом варианте выполняется, как правило, при подозрении на отогенные осложнения [61, 127, 157]. При применении ее модификаций, даже при успешном проведении вмешательства, часто по тем или иным причинам наблюдаются рецидивы заболевания, которые проявляются периодическими или постоянными выделениями из уха, вестибулярными расстройствами, прогрессированием тугоухости. То есть развивается «болезнь оперированного уха» [4, 15, 76, 117, 130].

Многие авторы считают, что манифестация воспаления после общеполостной операции на ухе обусловлен объёмом, образованной в результате трепанации, полости в сосцевидном отростке: чем больше полость, тем хуже её аэрация и очищение, тем чаще возникает дерматит кожной выстилки стенок трепанационной полости [80, 110]. С другой стороны, для ускорения заживления и эпителизации выстилки, покрывающей стенки трепанационной полости,

немаловажное значение имеет ее контакт с воздухом, исходя из тактики ведения раны открытым способом. Поэтому, некоторые отохирурги расширяют вход в послеоперационную полость сосцевидного отростка путем пластического перемещения тканей ушной раковины, что нередко неудовлетворяет эстетический результат [169, 187]. Попытки разработать различные способы пластики стенок послеоперационной мастоидальной полости предпринимались и ранее, но они не всегда оказывались достаточно эффективными [59, 63, 189, 204].

В 12-67% случаев после общеполостной операции на ухе наблюдается не только неполная эпителизация выстилки послеоперационной мастоидальной полости, но и развитие вялотекущего гнойного воспаления, образование грануляционно-рубцовых мембран, повторное развитие холестеатомы [3, 76, 132, 196].

Ю. К. Янов и соавт. (2005) изучали патоморфологические изменения выстилки послеоперационной полости среднего уха: ее слизисто-эпидермальное строение обнаружили, что при «открытой» слуховой трубе и полной эпидермизации полости в 32,6% случаев наблюдались явления «десквамирующего эпидермита», в 19,1% случаев - рубцовые изменения, а в 14,9% - была выявлена холестеатома [141].

По мнению некоторых авторов, воспаление в послеоперационной полости поддерживают недостаточно санированные клетки сосцевидного отростка или неполностью удаленные костные гребни, оставленная чрезмерно высокой «шпора» [4, 11, 13, 110, 138, 153, 174, 200]. Сформированная таким образом полость имеет неправильную форму, что часто приводит к скоплению серных и эпидермальных масс и развитию патогенной микрофлоры. Механическое удаление эпидермальных и серных масс, местное применение антисептиков и физиотерапевтических способов лечения обеспечивают лишь временный положительный эффект [9, 25, 41, 58, 71]. В конечном итоге при развитии «болезни оперированного уха» возникает необходимость в повторной хирургической санации [5, 18, 43, 70]. По данным разных авторов в среднем каждый третий пациент после общеполостной операции на ухе является

потенциальным кандидатом на повторное хирургическое лечение [8, 13, 43]. В результате повторной санации границы трепанационной полости расширяются еще больше, что затрудняет проведение реконструктивной операции [18, 129, 169].

Таким образом, частота отрицательных исходов санирующих операций на ухе была обусловлена как некачественной хирургической санацией, так и нарушением анатомических соотношений среднего и наружного уха. Поэтому усовершенствование существующих способов хирургического лечения пациентов с ХГСО остается актуальной проблемой современной отохирургии.

1.2. Современные тенденции хирургического лечения пациентов с эпитимпанальной формой гнойного среднего отита

На сегодняшний день стратегия хирургии среднего уха при эпитимпанальной форме ХГСО имеет два направления – преимущественно санирующее и преимущественно реконструктивно-функциональное [20, 24, 56, 85, 95, 206].

Большинство отиатрических школ классифицируют операции на ухе исходя из того, имеется ли прямое сообщение трепанационной ретротимпанальной полости с внешней средой и доступна ли она непосредственному внешнему осмотру (открытая, полуоткрытая методика) или имеется опосредованное сообщение послеоперационной полости с внешней средой, через слуховую трубу и полость носа и она недоступна непосредственному осмотру, как это бывает в норме (закрытая методика) [4, 28, 53, 70, 91, 127, 131, 202].

К открытой методике относят такие хирургические вмешательства, как классическая радикальная операция и ее модификации – аттикоадитотомия, аттикоадитоантротомия. Различают также полуоткрытые оперативные вмешательства, когда на завершающем этапе санирующей операции формируют закрытую мезотимпанальную полость, отграничивая ее от антромастоидальной

полости и наружного слухового прохода. Выполнение открытых и полуоткрытых хирургических вмешательств технически несложно, а также имеется возможность проконтролировать состояние ретротимпанальной полости в послеоперационном периоде [14, 97, 192, 198]. Однако, они имеют и недостатки, среди которых наиболее значимым является развитие «болезни оперированного уха» [112, 130]. Тем не менее, многие клиницисты применяют открытую методику при агрессивном росте холестеатомы, неуверенности в надлежайшей хирургической санации единственно слышащего уха, невозможности по каким-либо причинам реконструировать заднюю стенку НСП, несогласии пациента на проверочную операцию (second look), склеротическом строении сосцевидного отростка [44, 45, 52, 98, 230, 241]. Во всех остальных случаях, позволяющих санирующую операцию завершать реконструктивным вмешательством, отохирурги стараются сохранять или восстановить заднюю стенку наружного слухового прохода, то есть использовать закрытую методику [2, 16, 54, 56, 233, 239, 242].

Различают несколько вариантов закрытой методики [175, 190, 221, 244]: остеопластическая аттикоадитоантротомия (I. Schnee, 1963), методики с сохранением кости задней стенки НСП (Jansen, 1967), методики с частичным сохранением костной стенки НСП по M. E. Wigand (1967, 1978) или смещением по J. B. Farrior (1969).

Выполнение операции по закрытой методике при холестеатоме среднего уха не всегда обеспечивает стойкий санирующий эффект, несмотря на «хорошие» функциональные результаты [5, 10, 17, 54, 181, 186, 193, 203, 205, 227]. Рецидив холестеатомы при такой методике обусловлен чаще всего недостаточной визуализацией полостей среднего уха и неполным удалением матрикса холестеатомы [161, 163].

J. Tomlin и соавт. (2012), провели мета-анализ результатов открытого и закрытого методов хирургического лечения при ХГСО. Исследователи зарегистрировали, что риск рецидива холестеатомы при закрытой методике в 2,87 раз выше, чем при открытой. В последующем, после внедрения обязательных проверочных операций (second look) у больных, оперированных по закрытой

методике, частота рецидива холестеатомы стала сравнима с таковой после операций, выполненных по открытой методике [235].

По мнению большинства отохирургов обязательным условием для применения закрытой методики при холестеатоме среднего уха является проведение проверочной операции, спустя 6-12 месяцев после тимпанопластики [164, 183, 202, 206, 214, 233].

Другие отохирурги при выборе метода санирующей операции на ухе придают значение возрасту пациента, возможности его длительного наблюдения в отдаленном послеоперационном периоде [56, 158, 171,183].

Вариантом закрытой методики является санирующая операция на ухе с удалением и последующим восстановлением задней стенки НСП таким образом, что трепанационная полость оказывается полностью отграниченной от прямого контакта с атмосферным воздухом [69, 77, 123, 229, 243]. Выполнение такого варианта операции является нелёгкой задачей и требует высокой квалификации хирурга. Неполное удаление эпидермиса, даже при значительном обзоре полостей среднего уха после удаления задней стенки НСП, приводит к резидуальной холестеатоме в послеоперационном периоде. А погрешности реконструктивной операции после тщательно выполненного санирующего этапа могут спровоцировать в отдаленном периоде развитие рекуррентной холестеатомы [201, 202, 203, 239] .

Таким образом, выбор метода санирующей операции на ухе определяется распространенностью патологического процесса, топографо-анатомическими особенностями строения сосцевидного отростка, а также, не в последнюю очередь, квалификацией хирурга [40, 45, 52, 75, 91, 109, 202, 207, 215, 216].

Что касается функциональных результатов при применении закрытого и открытого методов, мнение отохирургов различное.

Ряд исследователей показали, что наружный слуховой проход и пневматическая система сосцевидного отростка влияют на передачу звука в среднем ухе [31, 140, 188]. Наружный слуховой проход усиливает акустическое давление, резонирует звук и отражает его от барабанной перепонки.

Пневматическая система сосцевидного отростка сообщается с барабанной полостью посредством aditus ad antrum и действует по принципу «резонатора» Гельмгольца [27]. Большинство клиницистов указывают на функциональную эффективность «закрытой» методики при формировании сообщающиеся между собой барабанной и ретротимпанальной полостей [17, 24, 74, 90, 107, 114, 115, 165, 196, 226]. В условиях дисфункции слуховой трубы всасывание газов слизистой оболочкой из полостей среднего уха малого объма приводит к более выраженному отрицательному давлению, чем при наличии большого объема полости в рамках определенного временного интервала (Вульштейн Х., 1972). Ретротимпанальный резервуар воздуха обеспечивает дополнительную вентиляцию барабанной полости [27].

При тимпанопластике после общеполостной операции на ухе тимпанальный лоскут в задних отделах укладывается на медиальную стенку аттика. Сформированная таким образом барабанная полость имеет небольшую глубину, что влияет на функционирование звукопроводящего аппарата среднего уха. Возникает необходимость в восстановлении опорных структур среднего уха – латеральной стенки аттика и задней стенки НСП [70, 77, 127, 131].

Н. Г. Сидорина (1998), учитывая разную величину полостей после радикальной операции на ухе, при реконструктивных операциях создавала три разного размера воздухоносные полости. Наилучшие функциональные результаты автор получил при формировании сообщающихся между собой барабанной и мастоидальной полостей [116].

В. Д. Меланьин и О. Г. Хоров (1999) при первичной тимпанопластике, как для предупреждения образования ретракционных карманов, так и для улучшения слуха, после санирующего этапа, восстанавливали латеральную стенку аттика и заднюю стенку НСП, производя мастоидопластику с формированием искусственного антрума [69].

Однако реконструкция костных структур среднего и наружного уха после общеполостной операции является непростой задачей. Для достижения стойких морфофункциональных результатов в отдаленном периоде реконструктивного

вмешательства имеет значение функциональное состояние слуховой трубы и слизистой оболочки барабанной полости, объем трепанационного дефекта, выбор пластического материала [4, 37, 39, 88, 116, 146, 185, 234].

По данным разных авторов дисфункция слуховой трубы отмечается и после санирующей операции на ухе с тимпанопластикой [6, 48, 116, 136]. При этом неадекватная аэрация созданной полости, особенно, в которой отсутствует мукопериост или сохранены его участки, приводит к образованию рубцовых тяжей и втяжению реконструированных стенок – неотимпанальной мембраны, латеральной стенки аттика и задней стенки НСП в ретротимпанальную полость [145, 146, 127, 179, 212]. При данных обстоятельствах важную роль отводят выбору используемых пластических материалов и разработке способов их применения при реконструктивных операциях на ухе.

Таким образом, в настоящее время с целью достижения полноценного санирующего и функционального результатов при ХГСО с холестеатомой вне зависимости от выбора метода санирующей операции на ухе стремятся к полному удалению патологически измененных тканей и сохранению здоровых структур среднего уха. При применении закрытой методики производят повторную проверочную операцию. Для достижения оптимальных морфофункциональных результатов реконструктивного вмешательства формируют воздухоносную неотимпанальную полость, разрабатывают способы реконструкции опорных структур среднего и наружного уха.

1.3. Реконструкция стенок послеоперационной полости среднего уха при хроническом гнойном среднем отите

1.3.1. Мастоидопластика

В зарубежной и отечественной практике в последнем десятилетии при эпитимпанальной форме ХГСО все шире стали выполнять тимпанопластику с восстановлением задней стенки НСП. При этом трепанационную полость в

мастоидальном отделе либо облитерируют, то есть производят мастоидопластику, либо оставляют воздушной [127, 131].

Способы мастоидопластики достаточно хорошо освещены в литературе. Начиная с 60-х годов XX века отохирурги в связи с вторичным заживлением полости в сосцевидном отростке стали ее облитерировать, для чего использовали мышечную, жировую, хрящевую и костную ткани ауто- и аллогенного происхождения [12, 83, 136, 236]. Однако в различные сроки после мастоидопластики у части пациентов структура наружного слухового прохода постепенно изменялась в виде его сужения или расширения, иногда рецидивировала холестеатома.

Применение ксенотрансплантатов при мастоидопластике также не увенчалось успехом в связи с их рассасыванием без образования костного регенерата [245].

Материалы небиологического происхождения, такие как пластмасса, пропласт и т.д. вызывали реакцию на «инородное тело», инфекционные осложнения [94, 224], что значительно ограничивало их применение.

Относительно хорошие результаты были получены при пересадке васкуляризованных мышечных лоскутов [83, 236].

В настоящее время для мастоидопластики широко применяют различные комбинации тканей оперируемого пациента. Так, J. B. Roberson и соавт. (2003), Rumsey и соавт. (2004), A. Beutner и соавт. (2007) для облитерации ретротимпанальных отделов использовали аутогенную костную пасту, которую прикрывали фасцией височной мышцы, заушным периостальным лоскутом на нижней питающей ножке или пластинкой аутохряща. В отдаленном периоде практически у 95% пациентов наблюдали полное отсутствие симптомов «болезни оперированного уха» [155, 217, 218].

В последние годы в реконструктивной отохирургии стали применять синтезированные биосовместимые материалы [38, 238].

A. Hussain и соавт. (2002) для облитерации сосцевидного отростка использовали пористый гидроксиапатит и мышечно-периостальный лоскут на

ножке. Положительный клинико-анатомический результат был получен у всех пациентов, находившихся под наблюдением. Рецидив холестеатомы не наблюдали ни в одном случае. Функциональные результаты улучшились [184]. Такие же результаты получены отечественными отохирургами при применении биостекла «Биосит-Элкор», композитного материала «Стимул-осс» и т.д. [42, 82, 111].

Однако Minatogawa, H. Machizuka, T. Kumoi при реконструкции «старых» трепанационных полостей рекомендуют применять только собственные ткани пациента [197]. Такого мнения придерживаются Ajith G. и соавт. (2012), которые разработали метод комбинированной мастоидопластики с применением аутокостной стружки и имплантации слуховой системы «BAHA». Ретроспективный анализ наблюдения за 6 пациентами после применения упомянутой методики показал хорошие морфологические и функциональные результаты [143].

Учитывая, что сосцевидный отросток в норме очень часто имеет спонгиозное строение, для облитерации полости в сосцевидном отростке авторы применяли губчатую кость, изъятую из гребня подвздошной кости [36]. Из-за обширной дополнительной травмы такое вмешательство широкое применение на практике не нашло.

Другие авторы отметили, что при неполном удалении слизистой оболочки сосцевидного отростка облитерация мастоидальной полости костными стружками или деминерализованным костным матриксом, сопровождалась возникновением слизистых кист и их воспалением [246, 247]. Поэтому, для успешного проведения мастоидопластики при холестеатоме среднего уха удаляют заднюю стенку наружного слухового прохода, вскрывают и тщательно санируют все клетки сосцевидного отростка, удаляют и неизмененную слизистую оболочку в мастоидальной полости, восстанавливают заднюю стенку наружного слухового прохода, заполняют мастоидальную полость пластическим материалом [161]. Это сопровождается удлинением времени операции. Но мастоидопластика является

методом выбора при реабилитации пациентов, перенесших многократные санирующие операции на ухе [36, 70, 168].

1.3.2. Реконструкция задней стенки наружного слухового прохода различными пластическими материалами

Основная цель реконструкции задней стенки НСП при тимпанопластике – это восстановление целостности среднего и наружного уха с формированием воздухоносных барабанной и ретротимпанальной полостей.

Важным фактором, предопределяющим успешный исход реконструктивного вмешательтства, является выбор материала для восстановления задней стенки НСП. Так, мягкотканные трансплантаты рубцуются, атрофируются и смещаются в ретротимпанальную полость, с повторным спонтанным формированием мастоидального сегмента послеоперационной полости. При использовании плотных материалов наблюдается образование ретракционных карманов между проксимальным краем трансплантата стенки и задним краем неотимпанальной мембраны [131].

При реконструктивных операциях на ухе предпочитают собственные ткани пациента, так как они являются доступными и биологически совместимыми.

Часто отохирурги для реконструкции задней стенки наружного слухового прохода используют аутохрящ ушной раковины [78, 223, 232]. При этом пластинку хряща фиксируют в заранее сформированном по границе костного дефекта желобке. Несмотря на устойчивость хрящевой ткани к ретракциям, низкий метаболизм и питание посредством диффузии с покрывающего ее лоскута [154], в отдаленном периоде после пересадки хрящ инкапсулируется, постепенно втягивается в ретротимпанальную полость [127].

С другой стороны, небольшого размера пластинку хряща из ушной раковины или козелка пациента можно изъять при минимальной дополнительной травме. Но нередко она оказывается недостаточной для устранения дефекта

задней стенки НСП. В таких случаях используют хрящ перегородки носа [118] или производят забор трансплантата из ребра [51], что является более травматичной процедурой и приводит к удлинению времени хирургического вмешательства.

Другим способом реконструкции задней стенки НСП является ортотопическая пересадка костной ткани пациента – мобилизованной задней стенки НСП или фрагментов кортикальной кости сосцевидного отростка.

I. Schnee (1963) впервые предложил технику мобилизации задней стенки НСП [221]. В дальнейшем A. Lapidot (1966), I. Farior (1969) и др. ее модифицировали. Они не только мобилизованную стенку возвращали на прежнее место, но и фиксировали ее мышечно-фасциальным лоскутом, производя при этом облитерацию полости в сосцевидном отростке [175, 194]. Но авторы отмечали смещение, втяжение реконструированной стенки в отдаленном периоде реконструктивного вмешательства, возможно, в связи с атрофией мышечно-фасциального лоскута, который и обеспечивал ее фиксацию в области ложа. Исходя из этого G. Babighian (1992) и другие авторы, мобилизованный фрагмент задней стенки НСП укрепляли мономер – цементом, что предотвращало смещение трансплантата в ретротимпанальную полость. Но при этом у большинства пациентов они отмечали избыточное образование грануляций и расценивали это, как реакцию тканей организма на инородное тело (мономер-цемент) [149].

Ю. А. Сушко и соавт. (2001) предложили более безопасную методику мобилизации костной стенки НСП двумя фрагментами. Для их фиксации в области дефекта задней стенки НСП и оптимизации процессов остеогенеза авторы использовали костную пасту и аутофибриновую клеевую композицию. Способ ими расценивался как эффективный [126].

С учетом того, что на процессы перестройки пересаженной кости влияют ее величина и структурно-функциональные особенности, костную ткань стали использовать в виде стружки и пасты. Однако, если неукоснительно следовать

всем отработанным принципам пересадки костной ткани, не исключаются неудовлетворительные исходы реконструктивного вмешательства.

M. Tos (1969) для пластики задней стенки НСП использовал костную стружку и фасцию височной мышцы. В отдаленном периоде автор наблюдал воспалительную реакцию, ретракцию и рассасывание костного трансплантата. После того, как автор стал помещать между костными стружками пластинки аутохряща и покрывать их мягкими тканями, результаты проводимых им операций улучшились [238].

E. Gehrkinge (2010) при восполнении дефекта задней стенки НСП костными стружками отграничивал их острые края от мягких тканей стенки костной пастой и наблюдал достаточно хорошие клинико-анатомические результаты восстановления архитектоники наружного слухового прохода [180].

Сообщения об использовании костной стружки для восполнения дефекта задней стенки НСП в литературе единичные. Они посвящены использованию костной стружки в сочетании с другими материалами, такими как аллогенная твердая мозговая оболочка, аутохрящ и т.д. [210]

Х. Ш. Давудов и соавт. (2009) композицию из костной стружки и клея использовали только для фиксации пластинки кортикальной кости сосцевидного отростка, установленной в область дефекта задней стенки НСП [33]. Поскольку, костная стружка не имеет опорной основы, ее применение для реконструкции больших костных дефектов без сочетания с более жесткими конструкциями технически невозможно.

Имеются работы по применению костной пасты для реконструкции небольших дефектов.

A. Bacciu и соавт. (2006) при реконструкции латеральной стенки аттика костной пастой отметили, что стружки костной ткани легко кровоснабжаются и срастаются между собою, в пространствах между ними формируется костный матрикс. Гистологический анализ показал, что рассасывание трансплантата без образования новой кости наблюдается лишь в 1,4% случаев [151].

При оценке результативности реконструктивного вмешательства с использованием костной стружки следует учитывать такие факторы, как величина костного дефекта, величина пересаживаемых костных фрагментов, способы получения, консервации и хранения материала, плотность прилежания размельченных фрагментов кости к краям костного дефекта и друг к другу [23, 176].

В. Д. Меланьин (1978) при облитерации костных полостей костными опилками, величиною менее 1мм,^{3} наблюдал по периферии полости перестройку трансплантатов по типу рассасывания материала и одновременного его замещения новой костной тканью, в центральных отделах костной полости костные опилки оставались не замещёнными вплоть до 18 месяцев после пластки. В виду плотности прилегания костных опилок друг к другу в центральные отделы полостей не проникали сосуды [67].

По мнению M. Berengo и соавт. (2006) костная стружка при фрезировании теряет прижизненные свойства и почти не обладает остеогенным потенциалом. При этом повреждение периоста, как филогенетически обусловленного источника остеогенеза, также имеет значение [152].

Вопросы о сложности и травматичности получения аутогенного материала из донорских областей привели к разработке способов реконструкции ретротимпанальных отделов уха различными материалами алло- и ксеногенного происхождения, а также синтезированными имплантатами.

В цельях реконструкции задней стенки НСП отохирурги использовали аллогенные костную и хрящевую ткани, ДКИ «Перфоост».

По данным З. Б. Ханукаевой (2014) эффективность применения пластинки «Перфоост» при реконструкции задней стенки НСП составила 81,8%, а неудовлетворительные результаты реконструктивного вмешательства были обусловлены рассасыванием имплантата без формирования костного регенерата [135].

Тем не менее, несмотря на хорошие клинические результаты, ограниченное применение аллогенных имплантационных материалов в основном

обусловлено возможной опасностью передачи социально значимых инфекций и развитием реакции иммунной несовместимости.

Ряд авторов, которые использовали ксеногенные материалы для реконструкции стенок сосцевидного отростка, отмечали рассасывание имплантата. Исследования в области разработки применения ксеногенных материалов представляют научный и практический интерес, поскольку материалы тканей для имплантации могут быть не ограничены.

На основе ксеноколлагена, сульфатированных гликозаминогликанов и гидроксиаппатита компанией "Конектбиофарм" совместно с ГУН ЦИТО им. Н.Н. Приорова разработан отечественный высокоочищенный костный имплант «Остеоматрикс» (Регистрационное удостоверение № ФС 01033997/2696-05. Сертификат соответствия № РОСС. RU.ИМ15.В01201). Препарат выпускается в форме блоков, чипсов, крошки и гранул. Для заполнения костного дефекта применяют блоки из губчатой кости, которые хранятся в стерильной блистерной упаковке. Срок хранения два года. Стерилизация материала достигается облучением дозой 18 ± 3,0 кГр.

Специальная техника очищения биоматериала значительно снижает его антигенные свойства, минимизирует риск переноса возбудителей социально значимых инфекций при трансплантации, продлевает биорезорбцию имплантата - не менее 6-12 месяцев, что создаёт условия для его полноценного замещения костным регенератом [86].

Стимуляция остеогенеза костным имплантатом происходит за счет композиции костного коллагена, гидроксиапатита и сульфатированных гликозаминогликанов.

По мнению А. Я. Фриденштейна (1963, 1973) гликозаминогликан индуцирует остеогенез, подавляет синтез липидов, кислородных радикалов, медиаторов воспаления и апоптоз [133]. На наш взгляд эти факторы могут оказывать благоприятное влияние на процессы репарации при применении высокоочищенного костного имплантата в условиях послеоперационной полости среднего уха.

Гидроксиапатит в составе костного имплантата является носителем естественных костных морфогенетических белков, что дополнительно стимулирует остеогенез.

Сохраненная естественная структура, пористость, пролонгированная во времени резорбция, гидрофильность, пластичность, биосовместимость, остеокондуктивность и остеоиндуктивность – это те характеристики, которыми обладает костный имплантат «Остеоматрикс» [79, 86]. Материал широко применяется в травматологии-ортопедии, хирургической стоматологии и детской хирургии [7, 21, 62]. Сведений о применении костного имплантата «Остеоматрикс» для реконструкции задней стенки НСП мы не нашли.

Среди синтезированных биосовместимых материалов в реконструктивной хирургии предпочитают использование пористых гидроксиапатитов. С современных позиций остеопластики пористая структура имплантата (размер пор не менее 100 мкм) обеспечивает его достаточное кровоснабжение и рассасывание, а шероховатая поверхность создает относительно большую площадь для адгезии остеогенных клеток [57, 173].

Так, B. Black et S. Kelly (1994) дефект задней стенки НСП закрывали пластинкой пористого гидроксиапатита. Для этой цели имплантат плотно «подгоняли» к краям костного дефекта, щели заполняли костной пастой, поверх укладывали периостальный лоскут на питающей ножке. У пациентов, со сроком наблюдения до 4-х лет, прооперированных по данной методике, отторжение материала наблюдали лишь в 5% случаев [156]. А при использовании стеклокерамического непористого материала «Ceravital» в этих же целях другие авторы наблюдали отторжение имплантата в 20% случаев [163].

А. М. Петровская и соавт. (1975) при реконструкции задней стенки НСП быстротвердеющей пластмассой «Протоприл» отторжение имплантата наблюдали почти в 100% случаев [94].

Shea et al. (1984) для реконструкции задней стенки НСП применяли пористый пластик – Proplast. Образование грануляций при этом наблюдали в 54% случаев [224].

Некоторые отечественные и зарубежные хирурги для реконструкции задней стенки НСП использовали эндопротезы из сплава никелида титана с памятью формы. При определенной температуре эндопротезы меняли конфигурацию и легко моделировались.

Н. Н. Трищенков и соавт. (2002) сравнивали результаты методов реконструкции задней стенки НСП никелид титаном с аэрацией ретротимпанальной полости и с частичной мастоидопластикой кусочками аллогенного хряща. Имплантат в обоих случаях формировал плотную основу задней стенки НСП, остеоинтегрировался. В нескольких случаях отмечалось инфицирование и отторжение материала. При реконструкции задней стенки НСП с применением никелид титана и облитерации полости в сосцевидном отростке, таких явлений не было [132].

М. П. Николаев и А. С. Пурясев (2006) остов задней стенки НСП восстановливали титановой сеткой, а полость в сосцевидном отростке облитерировали гранулированным гидроксиапатитом и биоситаллом, поверх укладывали биодеградируемую мембрану «Коллапол». Хороший морфофункциональный результат отмечали в 90-95% случаев, а метаболические изменения в имплантатах оценивали с помощью эмиссионной томографии [82].

H. Sudhoff et al. (2006) применяли титановую сетку при реконструкции задней стенки НСП без мастоидопластики у 15 пациентов. Имплантат устанавливали в область костного дефекта и фиксировали к кортикальной кости сосцевидного отростка микровинтами величиною 3мм. Поверх имплантата помещали аутохрящ ушной раковины. Авторы в 2 (13,3%) случаях наблюдали оголение имплантата, что потребовало повторного вмешательства [231].

Таким образом, несмотря на совершенствование способов реконструкции задней стенки НСП, применение в этих целях различных имплантационных материалов и способов их фиксации, в том числе с помощью облитерации полости сосцевидного отростка, неудовлетворительные результаты реконструктивного вмешательства варьируют в пределах от 5% до 20%. Проблема реконструкции задней стенки НСП остается актуальной.

1.4. Хирургические адгезивы и их применение в реконструктивной отохирургии

Биологические, синтетические хирургические адгезивы в сердечнососудистой, торакальной, абдоминальной и нейрохирургии предназначены для герметизации швов, пластики дефектов твердой мозговой оболочки и паренхиматозных органов.

В отохирургии при тимпанопластике и мастоидопластике наиболее часто применяют фибриновый алло - и ксеногенный клей (Tissel, Tissucol Kit), который состоит из донорских коагулирующих белков плазмы, антифибринолитического агента ксеногенного происхождения (апротинин), человеческого тромбина и 10% $CaCl_2$. Он рассасывается в короткие сроки и не обладает достаточной прочностью [22, 125].

Фибриновый аутогенный клей или его формы в отличие от алло- или ксеногенного клея готовится из собственной крови пациента и полностью лишен возможности передачи инфицирующих агентов. Фибриновый аутоклей является биологическим резервуаром тромбоцитов, инициирующих процессы ангио - и остеогенеза. Кроме ускорения регенеративных процессов он обеспечивает адгезивные и пластические свойства имплантационного материала при костнопластических операциях [113, 150, 166, 220].

В настоящее время существуют несколько методов получения плазмы или фибрина с высоким содержанием тромбоцитов. Некоторые из них трудоемкие, требуют специальной аппаратуры (Harvest® SmartPReP™, Vivostat®, ElectroMedics 500) и биологических агентов (тромбин, кальций глюконат, цитроглюкофосфат) [172, 209].

Общим для всех методов является забор крови пациента в пробирки и центрифугирование [211]. В зависимости от частоты центрифугирования и характеристик центрифуги, применения пробирок с антикоагулянтом или без него получаются разные конечные продукты - простая или лейкоцитарная плазма или фибрин, богатая тромбоцитами. Лейкоцитарный компонент в них кроме

антимикробных свойств, играет роль в процессах дифференцировки, пролиферации и ангиогенеза клеточных элементов.

Применение центрифуги EBA 20 фирмы Hettich (Германия) облегчает получение тромбоцитарного концентрата – богатого тромбоцитами фибрина, при однократном центрифугировании цельной крови пациента в отсутствие добавления полимеризирующих субстанций [142].

Богатый тромбоцитами фибрин широко применяется в челюстно-лицевой хирургии [219], в ринохирургии [195], в ортопедии [199] при костно-пластических операциях. В отохирургии его применение признано как эффективным методом ускорения эпителизации раневой поверхности при «болезни трепанационной полости» [29, 112].

С точки зрения прочностных и высоких адгезивных свойств обращает на себя внимание биологический двухкомпонентный клей «BioGlue». При смешивании компонентов биоклея в наконечнике-аппликаторе системы подачи клея образуется гидрогель, состоящий из воды (63%), бычьего сывороточного альбумина (35%) и глутаральдегида (2%). Молекула глутаральдегида играет роль кросс-линкера – связывает молекулу бычьего альбумина с другими белками (коллаген, внеклеточный матрикс). В результате реакции полимеризации в течение 2 мин. формируется прочная, эластичная пленка - биополимер.

После целого ряда экспериментальных (in vitro, in vivo) и клинических исследований биологический клей BioGlue был одобрен управлением по санитарному надзору за качеством пищевых продуктов и медикаментов США с 2001 г. для применения в кардиохирургии. В дальнейшем благодаря таким характеристикам, как биосовместимость, нетоксичность, стерильность, эластичность, высокие адгезивные свойства, гидрогель нашел свое применение в хирургии [148, 178, 182]. В России препарат используется с 2005 г. (Регистрационное удостоверение № ФСЗ 2010/07172.Сертификат соответствия № РОСС US.ИМ 25.А03667) .

Биоклей BioGlue является фактически аналогом отечественного клея «Биоклей-ЛАБ» (состав: желатин - резорциновая основа и глутарово -

формальдегидный отвердитель). «Биоклей-ЛАБ» разработали в НЦ ССХ им. Бакулева А.Н. РАМН в ходе экспериментальных исследований и широко внедрили в практику кардиохирургии [66].

Анализ клинической оценки гидрогеля по данным зарубежных авторов показал его высокую эффективность для остановки кровотечений, укрепления сосудистой стенки, реконструкции тканей во время операций по поводу акустической невриномы при транслабиринтном доступе, пластики дна турецкого седла при транссфеноидальном подходе, герметизации твердой мозговой оболочки. Гистологическое исследование влияния биоклея на ткани в раннем послеоперационном периоде и через 2 года, как в эксперименте, так и в клинике, не выявило некротических изменений тканей и выраженного воспалительного процесса в них, отмечались признаки резорбции полимера и образование коллагена [182].

Нанесение гидрогеля в эксперименте непосредственно на мозговую ткань животных выявило незначительные изменения поверхностных слоев паутинной оболочки. Биоклей вызывал локальный некроз тканей, если свободный глутаральдегид не вступил в реакцию с альбумином. Такой риск существует при несоблюдении техники применения биоклея во время его непосредственного нанесения, например, когда наконечник плохо фиксирован в системе подачи клея. [148].

На основании оценки экспериментально-клинических исследований производитель разработал практические рекомендации для устранения возможных причин неудач при применении двухкомпонентного биоклея «BioGlue». Сообщений о применении биоклея «BioGlue» в отохирургии нет.

В доступной литературе нет данных указывающих на ототоксичность 2% раствора глутаральдегида. Как известно, для оценки в эксперименте функционального и структурного состояния рецепторных волосковых клеток спирального органа, выделенные костные улитки животных в течение часа фиксируют в 3% растворе глутаральдегида [50]. Предполагается, что локально 2%

раствор глутаральдегида не оказывает отрицательного воздействия на рецепторные клетки спирального органа.

Известны случаи локального применения слабых 1-2% растворов альдегидов при патологическом гранулировании слизистой оболочки среднего уха, для растворения белкового или жирового компонентов холестеатомы при хроническом гнойном среднем отите [26].

Другие авторы считают, что негативные реакции в зоне применения гидрогеля по типу на «инородное тело» проявляются при его избыточном нанесении на ткани с формированием полимера толщиной более 3,0 мм, несоблюдении техники применения [222].

Из синтетических клеевых композиций, применяемых в хирургии, известны цианакрилаты. Экспериментально и клинически доказано, что они вызывают локальное некротическое воспаление окружающих тканей, что ограничивает их применение в ЛОР хирургии. Среди них наименьшим токсическим эффектом обладает клей «Сульфакрилат». Наряду с антимикробными и противовоспалительными свойствами, адгезив хорошо фиксирует влажные поверхности и в течение 1,5 месяцев полностью рассасывается [96].

В последние годы российскими учеными разработан клей из акрилатного латекса (Acronal M 271). Клей прошел многочисленные экспериментальные и клинические исследования, на основании которых выявлены такие характеристики, как биосовместимость и биоинертность, безопасность, адгезивность, эластичность пленки. При нанесении клея на поверхность тканей слоем тощиной 0,1мм биодеградация происходит через 7-14 дней. Клеевая композиция с включением в состав диоксидина и аминокапроновой кислоты обладает гемостатическим и антимикробным эффектами и с успехом применяется в ЛОР хирургии для остановки кровотечений, при тимпанопластике [96].

По сравнению с представленными хирургическими адгезивами, в том числе фибриновым аутоклеем, биоклей «BioGlue» при полимеризации образует прочную, эластичную пленку - биополимер. При биодеградации через 9-24

месяцев биополимер превращается в коллаген II типа. Благодаря таким характеристикам его применение для реконструкции задней стенки НСП является перспективным и оправданным не только как фиксирующего агента, но и в составе имплантационного материала в качестве «каркаса». Безусловно, применение клеевых композиций, обладающих не только адгезивными свойствами, но и стимулирующих процессы репарации в зоне имплантации, является перспективным направлением реконструктивной отохирургии.

Таким образом, хирургическое лечение пациентов с ХГСО в историческом аспекте претерпело существенных изменений от типичных санирующих операций до сочетания их с реконструкцией, выполняемых в один этап. Это позволяет добиватся не только элиминации воспалительного процесса, но и сохранять, а в некоторых случаях и улучшать слух. Для того, чтобы отохирургия у пациентов с эпитимпанальной формой среднего отита стала функциональной, необходимо соблюдать выполнение определенных условий при реконструкции структур наружного и среднего уха. Одним из них является восстановление задней стенки НСП, которая является основой для дальнейшей реконструкции латеральной стенки аттика и неотимпанальной мембраны, то есть для воссоздания нормальной архитектоники наружного и среднего уха. Из имеющихся сведений по реконструкции задней стенки НСП следует, что за последнее десятилетие усовершенствованы способы реконструктивного вмешательства с применением различных материалов ауто-, аллогенного происхождения, синтезированных биосовместимых имплантатов. Однако процент неудовлетворительных исходов реконструктивного вмешательства, обусловленный ретракционными процессами, отторжением и рассасыванием имплантационного материала остается высоким.

Все вышесказанное позволяет нам искать пути решения проблемы реконструкции задней стенки НСП с целью получения стойких морфофункциональных результатов в отдаленном послеоперационном периоде. При этом применение композиционного имплантационного материла при

реконструкции задней стенки НСП, обладающего биосовместимостью, остеоиндуктивными и остеокондуктивными свойствами, регулирующего реапаративные процессы в зоне имплантации, может являтся перспективным направлением реконструктивной отохирургии.

Глава 2. Методы обследования и хирургического лечения пациентов с эпитимпанальной формой гнойного среднего отита

2.1. Общая характеристика пациентов

Диссертационная работа основана на исследовании результатов комплексного обследования и хирургического лечения 82 пациентов с эпитимпанальной формой гнойного среднего отита, в том числе 30 (36,6%) пациентов после ранее перенесенной общеполостной операции на ухе. Пациенты были оперированы в период с 2012 по 2015 г. в отделе Заболеваний уха «ФГБУ НКЦО ФМБА России», на базе ЛОР отделения КБ №86 г. Москвы и городской клинической больницы № 67 им. Л.А. Ворохобова г. Москвы.

Для решения поставленных задач в зависимости от способа реконструкции задней стенки наружного слухового прохода и применяемого имплантационного материала все пациенты были разделены на три равнозначные группы (таблица 1).

Таблица 1

Распределение пациентов в клинические группы

Группы пациентов	Имплантационный материал	Количество пациентов абс.ч. / %
Группа №1	Биокомпозиционный «Аутокость-биоклей-аутофибрин»	27 / 33
Группа №2	Композиционный «Остеоматрикс-аутофибрин»	25 / 30,5
Группа №3	Хондроперихондральный	30 / 36,6

I группу составили 27 (33%) пациентов, в возрасте от 17 до 67 лет. Среди них 14 пациентов нуждались в первичном хирургическом лечении с удалением задней стенки НСП, остальные 13 пациентов были ранее оперированы – им было выполнено санирующая операция по открытой методике. Всем пациентам этой группы на заключительном этапе санации производили реконструкцию задней стенки НСП биокомпозиционным материалом – расщепленной и размельченной кортикальной кости сосцевидного отростка пациента, скрепленной биоклеем «BioGlue» и аутофибрином.

Во II группу вошло 25 (30,5%) пациентов, в возрасте от 18 до 70 лет. Из них 8 были ранее оперированы, 17 пациентов – неоперированы. В этой группе реконструкция задней стенки НСП была выполнена композиционным материалом «Остеоматрикс-аутофибрин».

Контрольную группу составили 30 (36,6%) пациентов, в возрасте от 14 до 74 лет. Из них 21 нуждались в первичном хирургическом лечении, 9 пациентов были ранее оперированны. В данной группе для реконструкции задней стенки наружного слухового прохода применяли комбинированный хондроперихондральный трансплантат.

Распределение пациентов по полу в исследуемых группах представлено в таблице 3.

Таблица 3

Распределение пациентов по полу в исследуемых группах

Пол	Количество пациентов абс.ч. / %			
	Группа №1	Группа №2	Группа №3	Итого
Мужчины	19 / 70,4	15 / 60	16 / 53,3	50 / 61
Женщины	8 / 29,6	10 / 40	14 / 46,7	32 / 39
Всего	27 / 100	25 / 100	30 / 100	82 / 100
$p_{1,2}$= 0,525; $p_{1,3}$=0,276; $p_{2,3}$=0,681				

Всего прооперировано пациентов мужчин – 50 (61%), пациентов женщин – 32 (39%). В группе №1 пациентов мужчин было – 19 (70,4%), женщин

– 8 (29,6%), в группе №2 соответственно: 15 (60%) и 10 (40%), в группе №3 – 16 (53,3%) и 14 (46,7%). Во всех исследуемых группах по количеству преобладали лица мужского пола (таблица 3).

Возраст пациентов групп колебался от 14 до 74 лет (табл. 4). Среди них большинство составила возрастная группа от 31 до 40 лет – 21 (25,6%) пациента. При этом преобладали лица активного трудоспособного возраста – от 21 до 60 лет (73%) (таблица 4).

Таблица 4

Распределение пациентов по возрасту в исследуемых группах

Возрастная группа	Количество пациентов абс.ч. / %			
	Группа №1	Группа №2	Группа №3	Итого
до 20	4 / 14,8	3 / 12	5 / 16,7	12 / 14,6
21-30	6 / 22,2	4 / 16	10 / 33,3	20 / 24,4
31-40	6 / 22,2	8 / 32	7 / 23,3	21 / 25,6
41-50	4 / 14,8	3 / 12	4 / 13,3	11 / 13,4
51-60	3 / 11,1	3 / 12	2 / 6,7	8 / 9,7
Старше 60	4 / 14,8	4 / 16	2 / 6,7	10/ 12,2
Итого (число пациентов)	27 / 100	25 / 100	30 / 100	82 / 100
Средний возраст M±σ	38,7±16,0	40,4±15,9	34,8±14,8	$p_{1,2}$= 0,703 $p_{1,3}$=0,688 $p_{2,3}$=0,726

Как видно из таблиц 3 и 4 распределение пациентов по полу и возрасту в группах равнозначное.

В группы были включены пациенты (критерии включения):

- с эпитимпанальной формой ХГСО;
- после ранее перенесенной санирующей операции на ухе «открытого» варианта с «болезнью оперированного уха»;

- после ранее перенесенной санирующей операции «закрытого» варианта с неудовлетворительными клинико-анатомическими и функциональными результатами.

Из групп были исключены пациенты (критерии исключения):

- с сопутствующими соматическими заболеваниями в стадии декомпенсации;
- пациенты с другими формами ХГСО;
- с подозрением на развитие внутричерепных отогенных осложнений.

Единственно слышащее ухо, наличие сенсоневральной тугоухости, «стелющаяся» форма холестеатомы, полная эпидермизация барабанной полости не являлись абсолютным критерием исключения пациентов из исследуемых групп. В таких случаях решение о проведении реконструктивного вмешательства на ухе принимали в каждом конкретном случае.

При наличии регионарной сопряженной патологии – искривление перегородки носа, хронический ринит, хронический синусит и т.д. хирургическое лечение на ухе в большинстве случаев выполняли после ее устранения.

2.2. Методы обследования пациентов

Предоперационное обследование пациентов включало общеклинические, оториноларингологические, инструментально-лабораторные, аудиологические и рентгенологические методы исследования.

После выяснения жалоб, анамнеза заболевания, определения соматического статуса и выявления сопутствующих заболеваний, а также лекарственной непереносимости, начинали осмотр ЛОР органов. Для этого применяли стандартные методы исследования – риноскопию, фарингоскопию, ларингоскопию, отомикроскопию, эндоскопию с фотодокументацией. При затруднении носового дыхания, наличия гнусавости, недостаточной вентиляционной функции слуховой трубы проводили риноскопию с применением

жесткого эндоскопа Karl Storz 0^0, 30^0 -2,7мм, оценивали состояние структур полости носа и носоглотки, в частности, глоточных устьев слуховых труб.

Перед проведением отомикроскопии осмотривали и пальпировали ушную раковину, заушную область. После ранее перенесенного хирургического лечения на ухе обращали внимание на наличие или отсутствие в заушной области свища, втяжения мягких тканей в ретротимпанальную полость.

Отомикроскопию проводили с помощью операционного микроскопа Carl Zeiss «Sensera» (Германия) с 6- и 12- кратным увеличением, как на дооперационном этапе, так и в послеоперационном периоде.

Обращали внимание на состояние кожи наружного слухового прохода, локализацию и размер перфорации барабанной перепонки, характер отделяемого, состояние слизистой оболочки барабанной полости при ее визуализации. После ранее перенесенной общеполостной операции на ухе оценивали объем и форму послеоперационной полости, выраженность «шпоры», состояние выстилки в мастоидальном и тимпанальном отделах – наличие грануляций, холестеатомных масс, гипертрофированной слизистой оболочки. В послеоперационном периоде отомикроскопию применяли с целью оценки клинико-анатомического результата реконструктивного вмешательства. При этом обращали внимание на конфигурацию сформированного наружного слухового прохода, наличие или отсутствие смещений реконструированных стенок послеоперационной полости, оценили состояние выстилки над имплантатом, степень ее васкуляризации и эпителизации, формирование ретракционных карманов, наличие перфорации неотимпанальной мембраны, оторреи, подвижность неотимпанальной мембраны при выполнении функциональных проб.

Для видеодокументации и более детальной визуализации структур наружного и среднего уха, как предоперационно, так и интраоперационно и после операции применяли эндоскопическую технику «Karl Storz» (Германия) диаметр 2,7мм, с углом обзора $0°,45^0$.

Состояние вентиляционной функции слуховой трубы определяли с помощью проб Тойнби, Вальсальва, Политцера, катетеризацией слуховой трубы.

При I-ой степени нарушения вентиляционной функции слуховой трубы проба Тойнби была отрицательная, при II-ой степени – пробы Тойнби и Вальсальва были отрицательные, при III-ей – отрицательные были пробы Тойнбы, Вальсальва и Политцера. При IV степени слуховая труба была проходима при катетеризации слуховой трубы.

Диагностику слуховых нарушений осуществляли исследованием живой речью, камертональным и аудиологическим обследованием.

При исследовании живой речью использовали двузначные цифры и слова, лучше слышащее ухо заглушали трещоткой Барани. Характер и тип поражения слуховой фнкции определяли с помощью стандартного набора камертонов (C_{128}, C_{512}, C_{1024}, C_{2048}). Исследовали длительность восприятия звучания камертонов C_{128} и C_{512} по кости и по воздуху, камертона C_{1024} по воздуху, а также проводили опыты Ринне, Федериче, Вебера (C_{128} и C_{512}).

Более детально слуховую функцию исследовали регистрацией порогов воздушного и костного звукопроведения при тональной пороговой аудиометрии в диапазоне частот от 125 Гц до 8000 Гц.

Для оценки степени тугоухости использовали классификацию, утвержденную Всемирной Организацией Здравоохранения в 1997 году (таблица 5).

Таблица 5

Классификация тугоухости

Степень	Потеря слуха в Дб
I	до 40
II	41 – 55
III	56 – 70
IV	71 – 90

На основании данных тональной пороговой аудиометрии определяли величину костно-воздушного интервала (КВИ). Обращали внимание на величину

костно-воздушного интервала в диапазоне речевых частот, анализировали возможности реализации тимпанального резерва на реконструктивном этапе хирургического лечения. Исследование проводили по общепринятой методике на аудиометре АС – 40 (Дания). Один раз в год аппарат калибровали на приборе «искусственное ухо» фирмы «Bruel and Kjer» (Дания). Результаты аудиологического исследования оценивали до операции и через 6, 12 месяцев после операции.

Вестибулярную функцию исследовали выявлением спонтанного нистагма, прессорной пробой при подозрении на фистулу лабиринта, изучением результатов указательных проб, исследованиием в позе Ромберга (простой и усложнённой), при поворотах головы вправо-влево, изучением походки при ходьбе пациента вперёд-назад, вбок (вправо – влево), выявлением адиадохокинеза (дисметрии), пробой с рукопожатием и т.д. При необходимости обследование проводили совместно с отоневрологом.

Для изучения структуры височной кости и распространения патологического процесса, в качестве дополнительного, но достаточно информативного метода исследования применяли компьютерную томографию (КТ) височных костей. Исследование проводили в отделении лучевой диагностики (НКЦО ФМБА РОССИИ и ФГБУЗ КБ №86 ФМБА г. Москвы) на компьютерном томографе GE Light Speed RT Advantage: количество срезов - 152 в секунду, шаг - 1-1,5-2 мм.

При исследовании в аксиальной проекции идентифицировали структуры наружного, среднего и внутреннего уха, тип пневматизации височной кости. Обращали внимание на расположение sinus sygmoideus, b. venae jugularis, a. carotis interna, хода канала лицевого нерва и полукружных каналов, оценивали состояние тимпанального устья слуховой трубы, цепи слуховых косточек, выявляли патологические изменения в полостях среднего уха, области окон лабиринта. Как дополнение к аксиальной проекции проводили исследование височной кости в коронарной проекции для выявления патологических изменений в области tegmen antri.

Результаты КТ височных костей при сопоставлении с клиническими данными помогали на дооперационном этапе оценить распространенность патологического процесса и определить тактику предстоящего хирургического лечения, а в послеоперационном периоде они позволяли оценить состояние реконструированной полости и изменение плотности имплантированного материала.

В сомнительных случаях с целью исключения рецидива холестеатомы применяли МРТ височной кости в режимах T1, T2, EPI DWI, DWI non-EPI. Способ позволял выявить признаки холестеатомы в послеоперационном периоде и снизить количество проверочных операций.

Стандартные рентгенологические методы исследования височной кости по Шюллеру и Майеру применяли у некоторых пациентов. Они лишь давали ориентировочное представление о состоянии структур височной кости, но хорошо отражали ее хирургическую анатомию.

Гистологические методы исследования использовали для уточнения характера патологического процесса – холестеатомы, грануляции, измененной слизистой оболочки, а также для гистоморфологической оценки процессов перестройки имплантата задней стенки НСП. Материал помещали в 10% раствор формалина и отправляли на гистологическое исследование. Готовые гистологические препараты окрашивали гематоксилин-эозином и по методу Ван-Гизона и исследовали в лаборатории ФГБУ НКЦО ФМБА России.

Эффективность реконструктивных операций на ухе мы оценивали по клинико-анатомическим и функциональным результатам непосредственно после удаления тампонов из оперированного уха (ранний послеоперационный период) и в различные сроки послеоперационного периода – от 3-х месяцев до 2-х лет (отдаленный послеоперационный период).

Для оценки клинико-анатомических результатов реконструктивных операций применяли отомикроскопию, КТ височных костей, гистологическое исследование имплантата. Функциональные результаты оценивали по данным тональной пороговой аудиометрии через 1, 6,12 месяцев после операции.

Результаты реконструкции задней стенки НСП мы расценивали как хорошие, удовлетворительные и неудовлетворительные (критерии состоятельности реконструкции задней стенки НСП).

«Хорошими» считали результаты при отсутствии смещения трансплантата задней стенки НСП и формировании наружного слухового прохода «правильной» конфигурации.

«Удовлетворительными» считали результаты при втяжении реконструированной задней стенки НСП в ретротимпанальную полость только в дистальном отделе. Но при этом стенка была эпителизирована полностью, скопление серных и эпидермальных масс в наружном слуховом проходе не наблюдали.

«Неудовлетворительными» считали результаты при наличии следующих признаков:

- трансплантат задней стенки НСП был втянут на всем протяжении в ретротимпанальную полость, спонтанно сформированый мастоидальный сегмент послеоперационной полости не очищается, ее эпидермизация нарушена;
- в проксимальном отделе трансплантата задней стенки НСП образовался ретракционный карман, стенки которого необозримы;
- реконструированная стенка была состоятельной, но не эпителизированной на большем протяжении (оголение трансплантата).

Исходы тимпанопластики мы расценивали как отрицательные при наличии следующих признаков:

- наличие перфорации неотимпанальной мембраны;
- рецидив патологического процесса (оторея, холестеатома);
- втяжение неотимпанальной мембраны;
- втяжение латеральной стенки аттика;
- формирование рубцово-спаечного процесса в барабанной полости (тимпанофиброз).

Статистический анализ полученных данных выполняли с использованием пакета программ Statistica 6.1 (StatSoft, Inc., США) в соответствии с

рекомендациями О.Ю. Ребровой [105]. Описательная статистика количественных признаков представлена средними и среднеквадратическими отклонениями в формате M±s; в случае нормальных распределений, либо медианами и квартилями в формате Me [Q_1; Q_3]. Описательная статистика качественных признаков представлена абсолютными и относительными частотами. Для сравнения несвязанных групп по количественным признакам выполняли непараметрический анализ по Манну-Уитни. Для сравнения связанных групп применяли критерий Вилкоксона. Сравнение групп по качественным признакам проводили с использованием теста Хи-квадрат с поправкой Йетса и точного критерия Фишера (ТКФ). При проверке гипотез статистически значимыми результаты считались при достигнутом уровне значимости $P<0,05$.

2.3. Применяемые методы хирургического лечения у пациентов с эпитимпанальной формой гнойного среднего отита – санирующий этап

На санирующем этапе основной целью хирургического лечения пациентов с эпитимпанальной формой гнойного среднего отита являлась ликвидация патологического очага с максимальным сохранением неизмененных структур среднего и наружного уха.

В предоперационном периоде проводили подготовку к предстоящему хирургическому лечению. Накануне операции всем пациентам назначали седативные препараты – фенозепам 0,5 мг на ночь, из антигистаминовых препаратов - супрастин 0,25 мг на ночь. Оперировали в основном под эндотрахеальным наркозом, в редких случаях - под местной инфильтрационной анестезией 2% раствором лидокаина - 10 мл с добавлением 2 капель 0,1% гидрохлорида адреналина. Все операции проводились под контролем операционного микроскопа Karl Zeiss, с применением современной техники и микроинструментария для отохирургии фирмы Karl Storz.

Во всех клинических случаях мы применяли заушный доступ, что обеспечивал обзор барабанной полости в косом направлении и позволял провести

полноценную ревизию как тимпанального, так и ретротимпанального отделов среднего уха. Заушный хирургический доступ позволял при минимальной дополнительной травме проводить забор собственных тканей пациента для формирования имплантационного материала - хрящ ушной раковины, надхрящницу, фасцию височной мышцы, кортикальный слой кости сосцевидного отростка (Рис. 1).

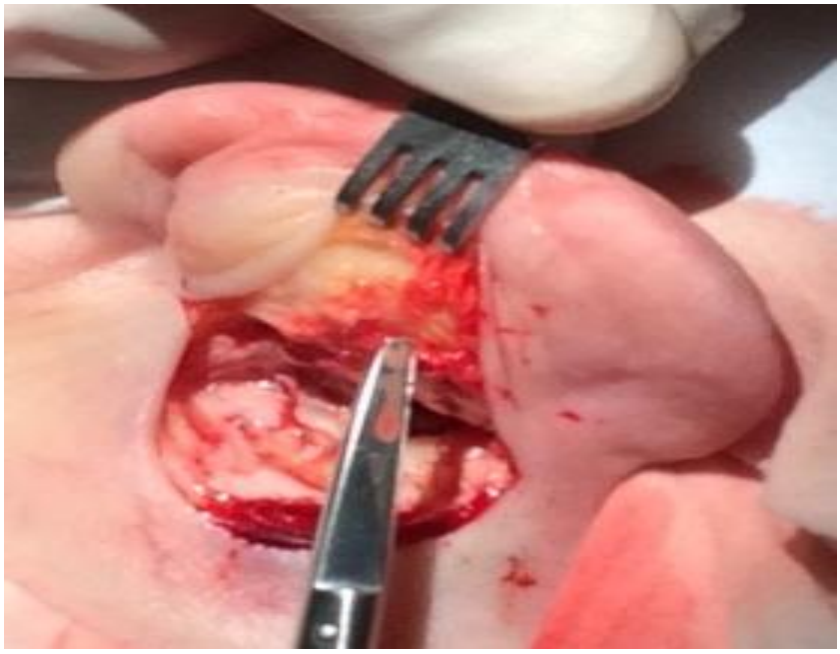

Рис.1. Фотография. Пациент К., 56 лет. Заушный доступ. Забор пластинки аутохряща в качестве имплантационного материала.

После инфильтрации заушной области и кожи НСП производили овальный заушный разрез отступя от заушной складки на 0,5 см. Кожу с подкожной клетчаткой отсепаровывали, из мягких тканей и надкостницы формировали треугольные мышечно-фасциальные лоскуты в пределах Planum mastoideum (Рис. 2). Затем производили поперечный разрез кожи задней стенки наружного слухового прохода (от 12 до 6 часов) кнутри от шипа Генли, выкраивали «языкообразный» кожный лоскут на нижнем основании. Эндауурально к поперечному разрезу кожи НСП под углом проводили два продольных разреза. Первый разрез начинали выше incisura rivini на 12 часах, с охватом кожи

передневерхней стенке НСП, второй разрез производили на 6 часах, отступя от фиброзного кольца на 3мм (Рис. 3).

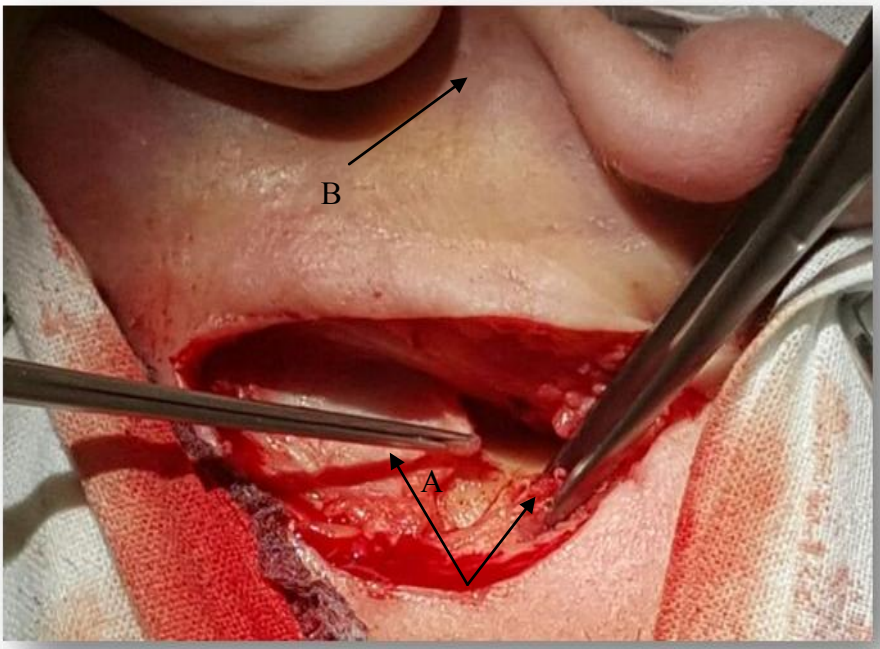

Рис. 2. Формирование фасциально-периостальных лоскутов:
В – ушная раковина; А – фасциально-периостальные лоскуты.

Трапециевидный лоскут между разрезами отсепаровывали и вместе с фиброзным кольцом, откидывали кпереди, тем самым обеспечивали достаточный обзор тимпанальной полости.

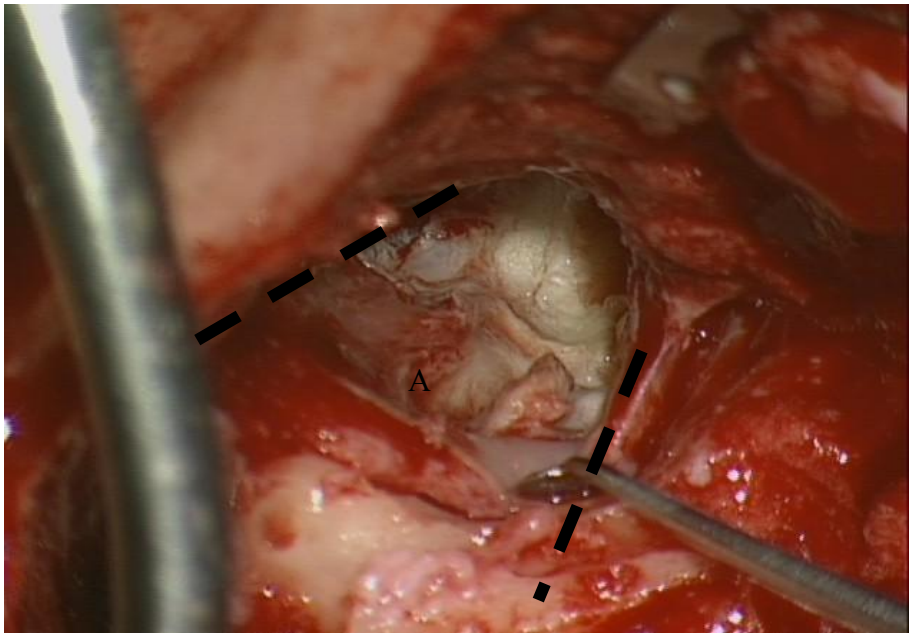

Рис. 3. Формирование трапециевидного меатотимпанального лоскута (А).

Доступ к структурам среднего уха (трансмеатальный или транскортикальный) выбирали в зависимости от строения сосцевидного отростка. Большинство пациентов в исследуемых группах имели склеротический тип строения сосцевидного отростка, и для доступа к среднему уху транскортикальным путем потребовалось бы вскрывать довольно большой массив склерозированной кости. В таких случаях санацию начинали с удаления латеральной стенки аттика, по ходу распространения матрикса холестеатомы производили аттико-адито-антромастоидотомию (Рис. 4).

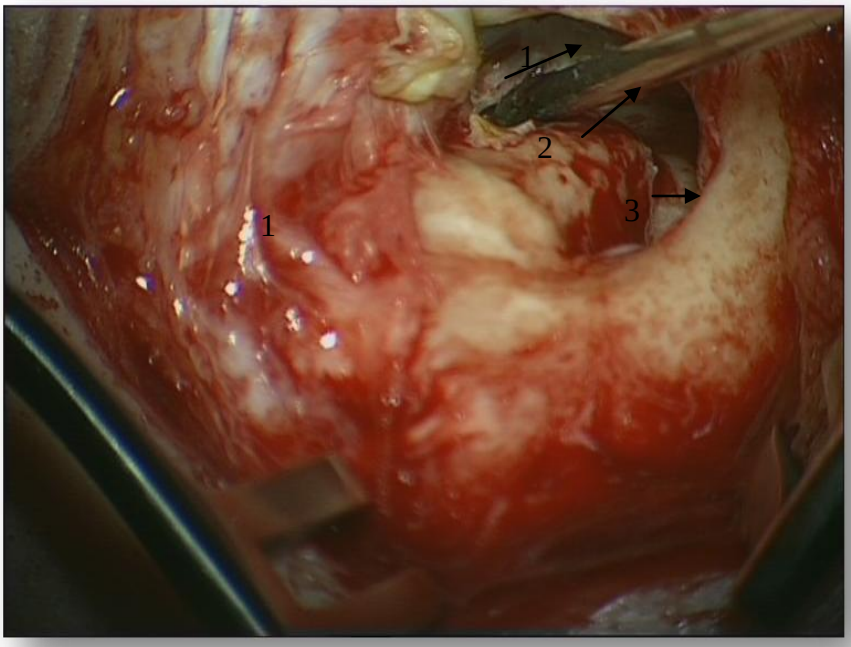

Рис. 4. Удаление задней стенки наружного слухового прохода: трансмеатальный доступ: 1. Барабанный отдел послеоперационной полости; 2. Дефект задней стенки наружного слухового прохода; 3. Мастоидальный отдел послеоперационной полости.

При достижении границ распространения матрикса холестеатомы, дальнейшее удаление кости прекращали, стремясь сохранить структуры, не вовлеченные в патологический процесс. Матрикс холестеатомы из ретротимпанальных отделов отсепаровывали в сторону тимпанального отдела, стараясь выделить его одним блоком и удалить. Далее оценивали состояние цепи

слуховых косточек. В большинстве случаев наковальня и молоточек оказывались вовлеченными в патологический процесс. При подозрении на оставление эпидермиса слуховые косточки – молоточек, наковальню мобилизовывали и удаляли. Далее проводили ревизию надтубарного углубления и тимпанального устья слуховой трубы, при этом выполняли манипуляции максимально осторожно, обращая внимание на возможность атипичного расположения внутренней сонной артерии с учетом данных КТ височных костей. При распространении эпидермиса в лицевой синус заднюю стенку НСП снимали до уровня выступа латерального полукружного канала, осматривали ход канала лицевого нерва, оценивали его состояние. Проводили ревизию ниши окон преддверия и улитки. Технические сложности возникали, когда ножки стремени оказывались окутанными холестеатомой. Тогда во избежание дислокации стремени, осторожно манипулируя, очищали его от эпидермиса. Во всех сомнительных случаях на оставление эпидермиса удаляли супраструктуры стремени, либо планировали проверочную операцию спустя 6-12 месяцев после реконструктивного вмешательства.

В области ниши окна улитки рубцовые тяжи и эпидермис отсепаровывали, при недостаточном обзоре истончали барабанное костное кольцо в нижнем отделе, при этом обращали внимание на возможность высокого стояния bulbus v. jugularis. После освобождения ниши окон лабиринта от рубцовых тяжей, холестеатомы, проверяли звукопередачу.

При обнаружении холестеатомы в тимпанальных синусах пирамидальный отросток и структуры шиловидного комплекса алмазным бором снимали, синусы широко раскрывали и санировали.

Если сосцевидный отросток имел смешанное строение, операцию начинали с удаления кортикальной кости сосцевидного отростка в пределах треугольника Шипо. Вскрывали все пораженные клетки, удаляли остатки перегородки Korner, раскрывали антрум, расширяли адитус, максимально истончали заднюю стенку НСП. По мере распространения патологического процесса в тимпанальные синусы операционное поле расширяли путем удаления

задней стенки НСП, при этом старались в дистальном отделе стенки оставлять костный «мостик» или «высокую» шпору для реконструктивного этапа (Рис. 5). Такой подход позволял бесприпятственно произвести тщательную санацию всех полостей среднего уха и формировать ложа для имплантата задней стенки НСП.

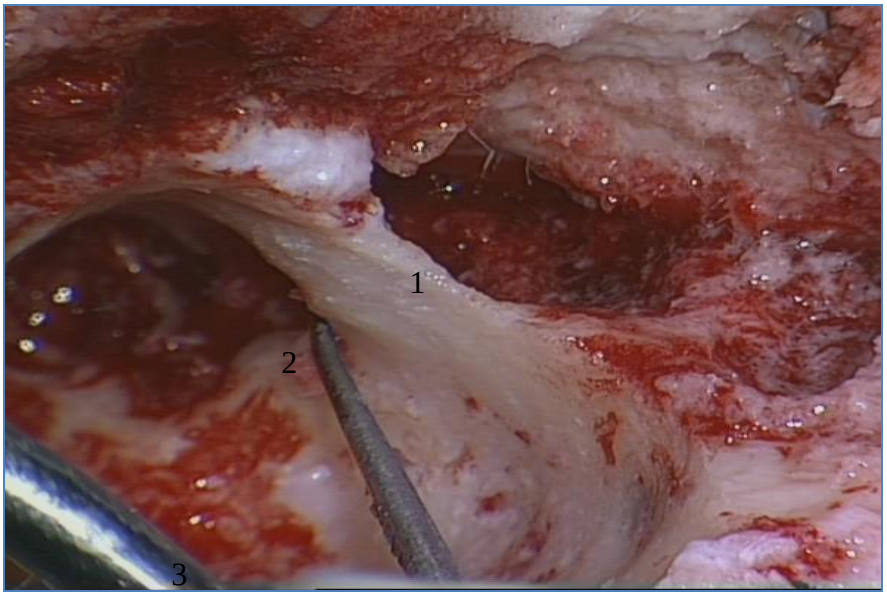

Рис. 5. Удаление задней стенки наружного слухового прохода: транскортикально-трансмеатальный доступ: 1. Барабанный отдел послеоперационной полости; 2. Костный «мостик»; 3. Мастоидальный отдел послеоперационной полости.

После ранее перенесенной санирующей операции, у пациентов с «болезнью оперированного уха», уточняли источник персистирующей отореи, оценивали состояние слизистой оболочки и выстилки послеоперационной полости, высоту «шпоры», наличие костных навесов, грануляций, холестеатомы. Операции начинали заушным разрезом, отступя от послеоперационного рубца на 0,5см. Идентично первичной хирургической санации, кожу и подкожную клетчатку отсепаровывали, из мягких тканей выкраивали П-образные лоскуты и выполняли доступ к послеоперационной полости. Далее производили эндауральные разрезы: на 12 часах с охватом передней стенки НСП и на 6 часах кпереди от «шпоры» (Рис. 6).

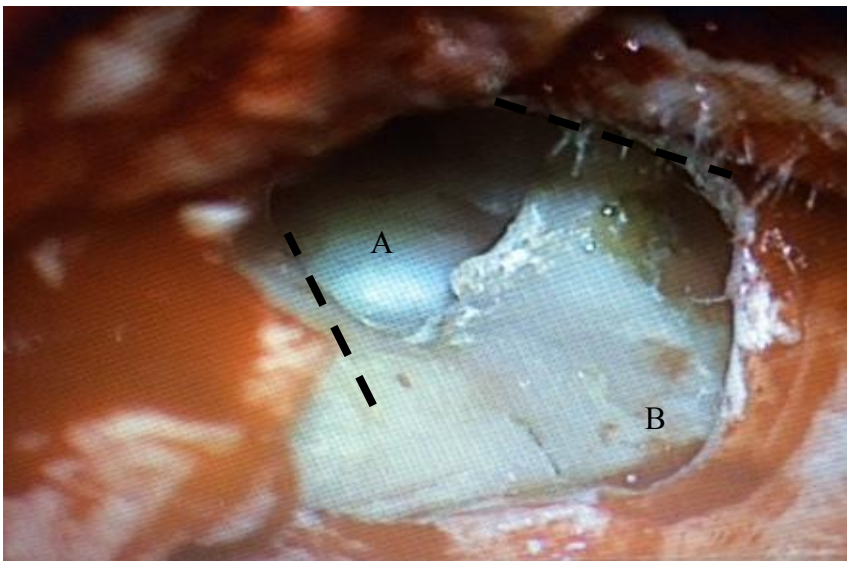

Рис. 6. Послеоперационная полость среднего уха. А – тимпанальный отдел, В – мастоидальный отдел.

Выстилку послеоперационной полости отсепаровывали от подлежащих костных стенок, одновременно иссекали пораженные участки, формировали меатальные лоскуты. В тимпанальном отделе довольно часто обнаруживали остатки барабанной перепонки, частично припаянные к промонториальной стенке или неотимпанальной мембраны, если ранее создавалась «малая тимпанальная полость». В ходе санирующего этапа сглаживали «шпору», в дистальном отделе ее истончали в форме «гребня», под «шпорой» широко вскрывали тимпанальные карманы и мелкие клетки, проводили ревизию тимпанального устья слуховой трубы, ниши окон преддверия и улитки, анализировали причины смещения протеза или колумеллы, установленные при первой тимпанопластике.

2.4. Реконструктивный этап операции. Приготовление материалов для реконструкции задней стенки НСП и способы их применения.

Перед санирующей операцией мы оценивали возможность восстановления архитектоники среднего и наружного уха, а также улучшения слуха и выбирали адекватный доступ, позволяющий проводить оптимальную санацию.

Закончив полноценную санацию, мы обращали внимание на сохранность и состояние слизистой оболочки в барабанной полости, особенно аттико-антральной области, объем сформированного трепанационного дефекта. Реконструктивное вмешательство начинали с восстановления целостности барабанной перепонки. Для этого из существующих двух основных способов укладки тимпанального лоскута – underlay и onlay, применяли первый вариант, т.е. тимпанальный лоскут помещали под остатки барабанной перепонки. Такие действия объясняются не только тем, что при недостаточной деэпидермизации остатков барабанной перепонки имеется высокий риск возникновения резидуальной холестеатомы, но и в основном тем, что при аттико-антральной форме ХГСО часто фиброзное кольцо отсутствует и технически возможно выполнение underlay укладки тимпанального лоскута. С этой целью мы использовали аутохрящ ушной раковины с надхрящницей.

После отсепаровки надхрящницы с вогнутой стороны хряща и его истончения, надхрящнично-хрящевой трансплантат укладывали на рукоятку молоточка или на колумеллу, которую формировали из остатков слуховых косточек, из хряща ушной раковины, из кортикального слоя кости сосцевидного отростка или напроходной ости, или использовали титановые протезы (TORP, PORP). При выборе способа и материала восстановления передаточного аппарата среднего уха обращали внимание на топографо-анатомические особенности строения ниши окна преддверия и канала лицевого нерва. При установке колумеллы между головкой или основанием стремени и тимпанопластическим лоскутом следили за высотой колумеллы, старались формировать подвижную звукопроводящую систему. Для формирования глубокой барабанной полости тимпанальный лоскут укладывали на естественном уровне костного барабанного кольца, для этого восстановливали латеральную стенку аттика и заднюю стенку НСП. При восстановлении латеральной стенки аттика использовали пластинку аутохряща ушной раковины. Заднюю стенку наружного слухового прохода восстановливали тремя способами с применением различных материалов.

2.4.1. Реконструкция задней стенки наружного слухового прохода комбинированным хондроперихондральным трансплантатом

С целью реконструкции задней стенки наружного слухового прохода мы применяли комбинированный хондроперихондральный трансплантат, изятый из ушной раковины пациента. Хирургический заушный доступ значительно облегчал забор аутоткани и позволял избегать дополнительной травмы.

После предварительной анестезии и гидроотсепаровки области выступа раковины изогнутыми хирургическими ножницами выделяли ушной хрящ с надхрящницей. Скальпелем (№15) и изогнутыми ножницами вырезали пластинку хряща ушной раковины, покрытую с двух сторон надхрящницей. Отслеживали форму ушной раковины. Надхрящницу с вогнутой стороны хряща отсепаровывали и из хряща формировали трапецевидную пластинку с аркой на проксимальном конце для формирования aditus ad antrum.

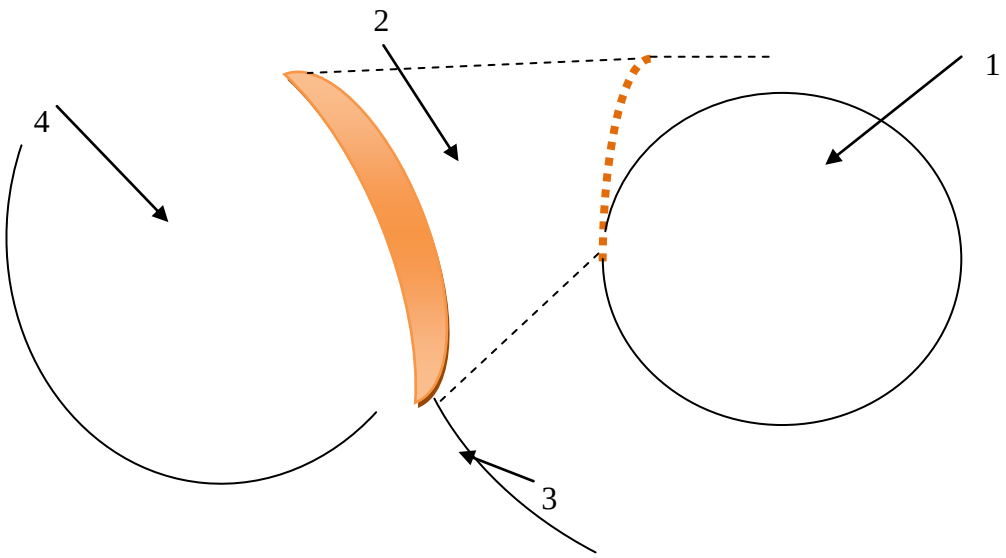

Рис. 7. Схематическое изображение реконструкции задней стенки наружного слухового прохода: 1 – барабанная полость, 2 – имплант задней стенки наружного слухового прохода, 3– «шпора», 4 – мастоидальная полость.

Далее хондроперихондральный трансплантат в форме трапеции, устанавливали в проекции задней стенки НСП, производили пластику латеральной стенки аттика, пластику барабанной перепонки и оссикулопластику (Рис. 7 и 8).

Поверх реконструированных стенок помещали надхрящницу ушной раковины и меатотимпанальный лоскут.

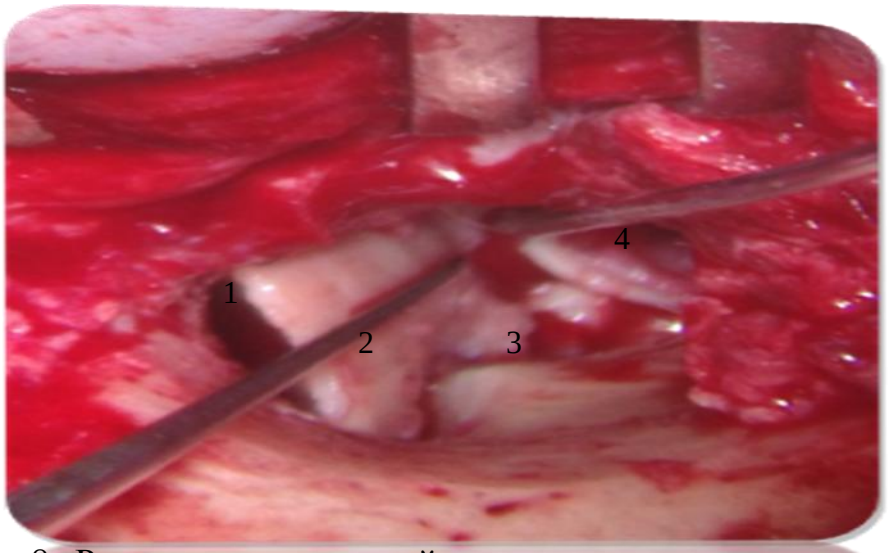

Рис. 8. Реконструкция задней стенки наружного слухового прохода и латеральной стенки аттик: 1 – мастоидальная полость, 2 – трансплантат из пластинки хряща, 3 – «шпора», 4 – тимпанальная полость.

2.4.2. Реконструкция задней стенки наружного слухового прохода биокомпозиционным материалом

Нами разработан «Способ реконструкции задней стенки наружного слухового прохода» (патент РФ №2553945С1), включающий формирование трехслойного биопластического материала для закрытия дефекта задней стенки наружного слухового прохода в виде пластинки, толщиной 3мм, состоящей из трех слоев – внутреннего – из аутокостной муки и двух наружных, являющихся слоями биологического клея. В ходе разработки рассматриваемый способ нами

модифицирован и внедрен в клиническую практику. Трехслойный материал, состоящий из расщепленной - размельченной аутокостной пластинки, биополимера и аутофибриновой мембраны мы назвали биокомпозиционным.

Заушной разрез кожи и мягких тканей, произведенный на расстоянии 0,5см от заушной складки или послеоперационного рубца, обеспечивал доступ для изъятия расщепленных фрагментов кортикальной кости наружной стенки сосцевидного отростка. Для этого предварительно бором в зоне забора пластического материала создавали пространство для погружения, при этом собирали измельченную аутокость. Затем рабочую часть изогнутого долота погружали на созданную глубину и кость сбивали. Получали пластинку расщепленной кости различной величины, толщиной не более 1-2мм. После предварительного определения размера костного дефекта задней стенки НСП изготавливали имплант. Биокомпозиционный материал формировали по «сэндвич» технике: фрагменты расщепленной аутокости помещали на предметное стекло, разравнивали и сверху покрывали слоем биологического клея «BioGlue» толщиной до 1мм с помощью прилагающегося к нему аппликатора. После затвердения биологического клея полученный биополимер устанавливали в заранее подготовленное воспринимающее ложе таким образом, чтобы костные края трансплантата и дефекта тесно соприкасались друг с другом (Рис. 9).

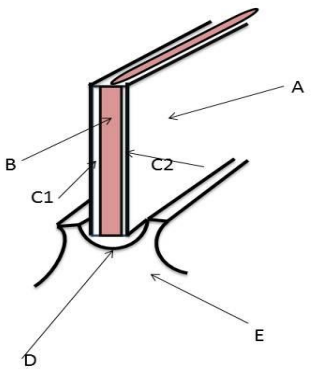

Рис. 9. Схема реконструкции задней стенки наружного слухового прохода биокомпозиционным материалом. А - трехслойный трансплантат, состоящий из: В – расщепленной и размельченной аутокости; С1 - биоклея и С2 – фибриновой мембраны; D – имплантационное ложе; Е – «шпора».

Далее щели между имплантатом и краями костного дефекта заполняли костными стружками, поверх укладывали аутофибриновую мембрану, надхрящницу ушной раковины и меатотимпанальный лоскут (Рис. 10).

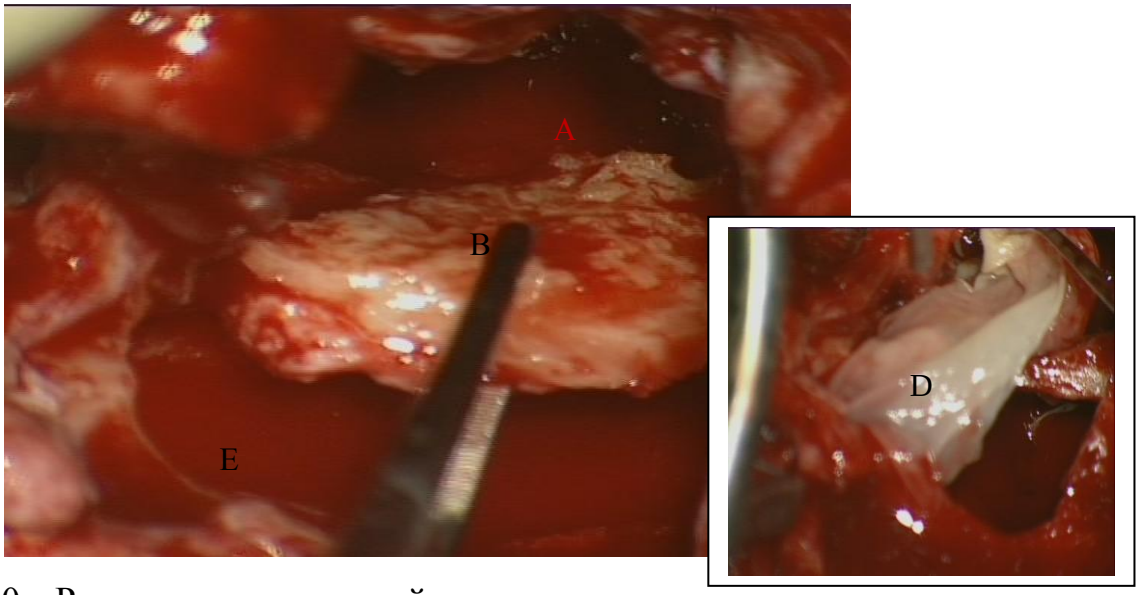

Рис. 10. Реконструкция задней стенки наружного слухового прохода биокомпозиционным материалом. A – тимпанальный отдел послеоперационной полости; B – биокомпозиционный имплантат; E – мастоидальный отдел послеоперационной полости; D – фибриновая мембрана.

Для получения фибриновой мембраны 8 мл венозной крови пациента центрифугировали на скорости 2800 об/мин в течение 12 минут на аппарате EBA 20 фирмы Hettich (Германия). В результате процесса разделения цельной крови пациента образовался фибриновый сгусток, который раздавливали между предметными стеклами и получали фибриновую мембрану.

2.4.3. Реконструкция задней стенки наружного слухового прохода композиционным материалом «Остеоматрикс-аутофибрин»

Нами разработан способ хирургического лечения при хроническом гнойном среднем отите, включающий санацию полостей среднего уха с формированием имплантационного ложа для реконструкции задней стенки

наружного слухового прохода композиционным материалом «Остеоматрикс-аутофибрин» (патент).

На завершающем этапе реконструктивного вмешательства костный имплант «Остеоматрикс» вынимали из блистерной стерильной упаковки и погружали на 5 минут в 0,9% растворе NaCl (100,0 мл). Такая манипуляция позволяет моделировать имплант, придавать ему определенную форму.

Далее, по размеру костного дефекта задней стенки НСП вырезали пластинку «Остеоматрикс», толщиной 5мм и помещали в костный дефект задней стенки НСП таким образом, чтобы имплантат тесно контактировал с краями костного дефекта (Рис. 11).

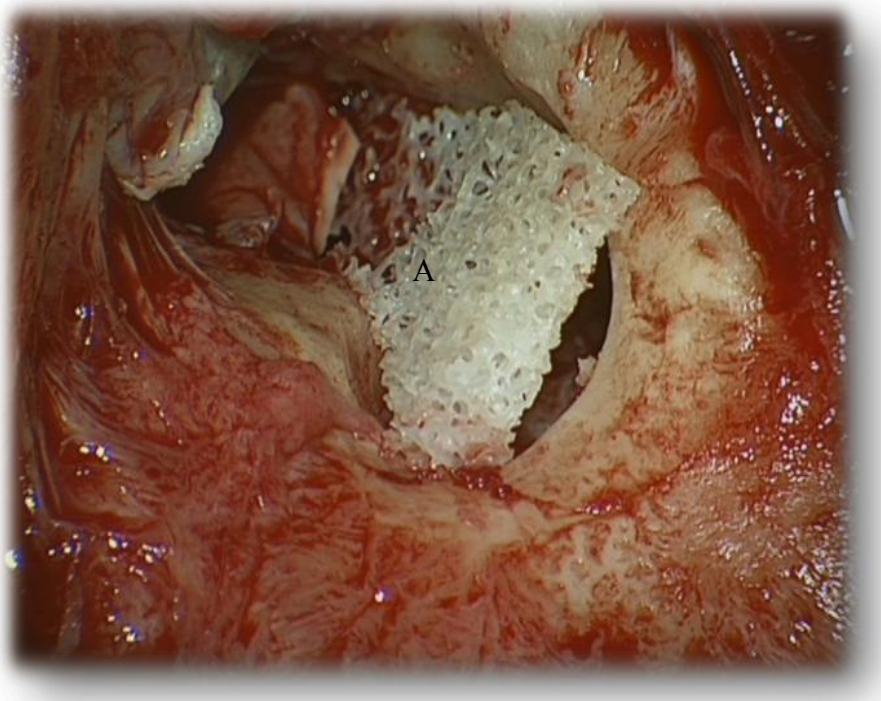

Рис. 11. Имплант «Остеоматрикс» (А) установлен в область дефекта задней стенки наружного слухового прохода.

При этом за счет толщины импланта также частично закрывали дефект наружной стенки сосцевидного отростка. Поверх имплантата укладывали аутофибриновую мембрану. Сформированный таким образом композиционный материал покрывали надхрящницей и меатотимпанальным лоскутом (Рис. 12).

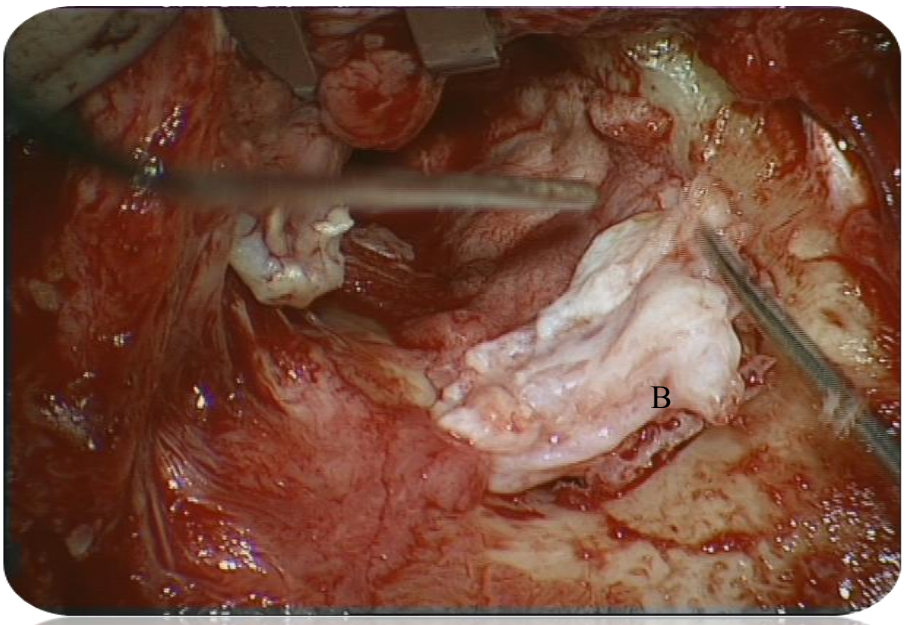

Рис. 12. Фотография. Реконструкция задней стенки наружного слухового прохода композиционным материалом «Остеоматрикс-аутофибрин» (В).

Реконструктивные операции завершали тампонадой наружного слухового прохода тампонами из гемостатической губки и наложением узловых швов на заушную рану.

Таким образом, в данной главе представлена общая характеристика 82 пациентов с эпитимпанальной формой ХГСО, в том числе 30 (36,6%) пациентов после ранее перенесенной санирующей операции на ухе. Диагноз у них был установлен на основании жалоб, анамнеза, осмотра, данных аудиологического и рентгенологического исследования. Все пациенты были подготовлены к хирургическому лечению, которое заключалось в восстановлении анатомической целостности среднего и наружного уха на завершающем этапе санирующей операции на ухе. В зависимости от способа реконструкции задней стенки НСП пациенты были разделены на три равнозначные группы. Группу №1 составляли 27 пациентов, которым была произведена реконструкция задней стенки НСП биокомпозиционным материалом: расщепленная аутокость-аутофибрин-биоклей. Группу №2 составляли 25 пациентов, которым была произведена реконструкция

задней стенки НСП композиционным материалом «Остеоматрикс-аутофибрин». В контрольную группу (Группа №3) вошли 30 пациентов, которым была произведена реконструкция задней стенки НСП хондроперихондральным трансплантатом. Сведения, полученные при применении вышеуказанных способов исследования на дооперационном этапе обследования и постоперационном периоде наблюдений за пациентами групп исследования, были внесены в индивидуальные карты и статистически обработаны.

Глава 3. РЕЗУЛЬТАТЫ ОБСЛЕДОВАНИЙ ПАЦИЕНТОВ

3.1. Результаты обследования пациентов на до- и интраоперационном этапе

Все обследованные нами пациенты в основном предъявляли жалобы на снижение слуха, 72 (88%) из них - периодическое или постоянное отделяемое из больного уха. После ранее перенесенной общеполостной операции на ухе ведущей жалобой было продолжительное отделяемое из уха, несмотря на значительное снижение слуха в больном ухе вплоть до глухоты у 2 (6,6%) из них. Возобновление гноетечения из уха в течение первого года после общеполостной операции на ухе отмечали 25 (62,5%) пациентов. Оно носило постоянный характер, а после проведения туалета уха и местного консервативного лечения в амбулаторных или стационарных условиях временно прекращалось. При выяснении анамнеза заболевания судить о характере и об объеме перенесенной операции было сложно. С учетом данных отомикроскопии и КТ височных костей в исследование были включены в основном пациенты, которым общеполостная операция на ухе была выполнена в объеме «консервативной радикальной» операции. Дискомфорт в больном ухе, ощущении «тяжести» и «стягивания» в заушной области наблюдались непостоянно и, в основном, у пациентов ранее оперированных.

С длительностью заболевания до десяти лет пациентов было 5 (6%). У 72 (88,4%) пациентов диагноз «хронический гнойный средний отит» был установлен в детском возрасте, в основном вследствие перенесенных детских инфекций - скарлатины, кори, ОРВИ, аденоидита, рецидивирующего экссудативного отита, острого гнойного среднего отита и редко, вследствие травматического гнойного среднего отита.

Распределение пациентов по длительности заболевания представлено в таблице 6.

Таблица 6

Распределение пациентов по длительности заболевания в исследуемых группах

Длительность заболевания	Количество пациентов абс.ч. / %			
	Группа №1	Группа №2	Группа №3	Всего
До 10 лет	1 / 3,7	0 / 0	4 / 13,3	5
11 - 20 лет	11 / 41	9 / 36	11 / 36,7	31
Более 20 лет	15 / 55,6	16 / 64	15 / 50	46
Итого	27 / 100	30 / 100	25 / 100	82

Шум в ухе отмечали 14 (17%) пациентов. При выраженном сенсоневральном компоненте тугоухости шум был в основном «высокочастотного» характера, его интенсивность зависела от повышения артериального давления, переутомления и т.д. У 2 (2,4%) пациентов с «низкочастотным» шумом в больном ухе было подозрение на анкилоз стремени, что было подтверждено интраоперационно.

Жалобу на головокружение системного характера предъявляли 5 (6,1%) пациентов, у которых еще до операции фистульной пробой и КТ височных костей была выявлена фистула горизонтального полукружного канала. Большинство пациентов после ранее перенесенной общеполостной операции на ухе головокружение отмечали при попадании в ухо холодного воздуха, при закапывании ушных капель, или при проведении туалета уха.

При отомикроскопии сочетанная перфорация ненатянутой и натянутой частей барабанной перепонки имели 20 (24,4%) пациентов, дефект неотимпанальной мембраны - 5 (6,1%) пациентов. Распространение эпидермиса на промонториальную стенку с остатков барабанной перепонки обнаружено у 25 (30,5%) пациентов, холестеатомные массы визуализировались при отоскопии у 28 (34,1%) пациентов. Мукозит I и II степени был выявлен у 13 (65%) пациентов с эпимезотимпанитом и у 23 (76,7%) пациентов ранее оперированных. С мукозитом III степени пациентов в группах исследования не было. Отделяемое в

наружном слуховом проходе отсутствовало у 56 (68,3%) пациентов, у 24 (29,3%) пациентов оно имело слизистый характер, у 2 (2,4%) слизисто-гнойный характер.

При наличи отделяемого в наружном слуховом проходе в обязательном порядке проводили местное консервативное лечение в качестве подготовительного этапа к хирургическому лечению.

Еще в дооперационном периоде данные отомикроскопии и КТ височных костей помогали определить тактику санирующего этапа хирургического лечения.

Склеротический тип строения сосцевидного отростка имел место у 62 (76%) обследованных лиц, у 20 (24%) пациентов сосцевидный отросток был смешанного строения. Практически у всех пациентов в полостях среднего уха был обнаружен мягкотканый субстрат. У 15 пациентов обнаружен дефект латеральной стенки аттика, а у 8 пациентов - в сочетании с деструкцией задней стенки НСП. Частичный блок тимпанального устья слуховой трубы по данным КТ височных костей обнаружен у 21 пациента, полный блок – у 3. Фистула лабиринта обнаружена у 5 пациентов, из них у одного пациента с холестеатомой диагностирован синдром Минора. Лицевой нерв в тимпанальном отделе был оголен у 22 пациентов, в области второго колена и в вертикальном сегменте - у 7. У 3 пациентов имелось периферическое поражение лицевого нерва III степени выраженности.

Таким образом, все пациенты имели значительные деструктивные изменения среднего уха. С эпитимпанитом в I группе было 10 (37%), во II группе – 9 (36%), в III группе – 13 (43,3%) пациентов. С эпимезотимпанитом в I группе было 4 (14,8%), во II – 8 (32%), в III – также 8 (26,7%) пациентов. По наличию в анамнезе хирургического лечения пациенты в группах распределялись следующим образом: в I группе – 13 (48%) пациентов, во II и III группах – 8 (32%) и 9 (30%) соответственно.

Распределение пациентов в группах по клинической форме заболевания равнозначное (таблица 7).

Таблица 7

Распределение пациентов по клинической форме заболевания

ХГСО	Количество пациентов абс.ч. / %			
	Группа №1	Группа №2	Группа №3	Всего
Эпитимпанит	10 / 37	9 / 36	13 / 43,3	32 / 39
Эпимезотимпанит	4 / 14,8	8 / 32	8 / 26,7	20 / 24,4
Оперированные	13 / 48	8 / 32	9 / 30	30 / 36,6
Итого	27 / 100	25 / 100	30 / 100	82 / 100

Распределение пациентов по степени нарушения вентиляционной функции слуховой трубы представлено в таблице 8.

Таблица 8

Распределение пациентов по степени нарушения вентиляционной функции слуховой трубы

Степень проходимости	Число больных (n=) %
I-II степень	61 (74,4 %)
III степень	18 (22 %)
IV степень	3 (3,7 %)
Всего	82 (100 %)

Исследование вентиляционной функции слуховой трубы с применением функциональных проб выявило: I-II степень нарушения вентиляционной функции слуховой трубы у 61 (74,4%) пациентов, III степень – у 18 (22%), IV степень – у 3 (3,7%). Дренажную функцию слуховой трубы определяли транстимпанальным нагнетанием по Н. В. Зберовской (1969) [47].

После выполнения санирующего этапа интраоперационно оценивали сохранность слизистой оболочки в полостях среднего уха во всех клинических группах (таблица 9).

У 60 (73%) пациентов клинических групп после санирующего этапа слизистая оболочка обнаружена как на медиальной стенке барабанной полости, так и в аттико-антральной области. Слизистая оболочка только в барабанной полости была обнаружена у 24,4% пациентов: у 5 пациентов I группы, у 8 пациентов II и контрольной групп. Только в области тимпанального устья слуховой трубы слизистая оболочка обнаружена у одного пациента II группы.

По степени сохранности слизистой оболочки в послеоперационной полости группы были сопоставимы.

Таблица 9

Распределение пациентов по сохранности слизистой оболочки послеоперационной полости

Сохранность слизистой оболочки послеоперационной полости	Частота встречаемости, абс.ч. / %			
	Группа №1	Группа №2	Группа №3	Всего
на медиальной стенке барабанной полости и аттико-антральной области	22 / 81,5	16 / 64	22 / 73,3	60 / 73
только в барабанной полости	5 / 18,5	8 / 32	8 / 26,7	21 / 24,4
только в области тимпанального устья слуховой трубы	0 / 0	1 / 4	0 / 0	1 / 1,2
Итого	27 / 100	25 / 100	30 / 100	82 / 100

Другим, немаловажным прогностическим фактором реконструктивного вмешательства является размер трепанационного дефекта задней стенки НСП, который определяли интраоперационного на заверщающем этапе санирующего вмешательства с применением «шаблона» из стерильного костного воска.

Распределение пациентов в группах по размеру трепанационного дефекта задней стенки НСП равнозначное (таблица 10).

В группе №1 пациентов с размером дефекта задней стенки НСП до 1см^2 было 20 (74%), в группе №2 – 16 (64%), в №3 – 25 (83,3%). С размером

трепанационного дефекта более 1см^2 пациентов в группе №1 было 7 (26%), во II – 9 (36%), в III – 5 (16,7%).

Таблица 10

Распределение пациентов по размеру трепанационного дефекта задней стенки наружного слухового прохода

Размер трепанационного дефекта	Частота встречаемости, абс.ч. / %			
	Группа №1	Группа №2	Группа №3	Всего
До 1см^2	20 / 74	16 / 64	25 / 83,3	61 / 74,3
Более 1см^2	7 / 26	9 / 36	5 / 16,7	21 / 25,6
Итого	27 / 100	25 / 100	30 / 100	82 / 100

Разрыв цепи слуховых косточек интраоперационно был обнаружен у 74 (90,2%) пациентов всех трех групп: вследствие деструкции длинной ножки наковальни – у 18 (24,3%) пациентов, отсутствии наковальни, суперструктур стремени – у 44 (59,4%), отсутствии наковальни, суперструктур стремени и молоточка – у 12 (16,2%).

Анкилоз стремени обнаружен в 2 (2,4%) случаях при фиксации подножной пластинки стремени тимпанопластическими бляшками. У данных пациентов после удаления тимпаносклеротических бляшек стремя удалось мобилизовать.

У всех обследованных пациентов отмечалось различной степени снижение слуха (таблицы 11 и 12).

Восприятие шепотной речи полностью отсутствовало у 33 (40,2 %) обследованных пациентов. Шепотную речь на расстоянии 3м и более воспринимали всего лишь 6 (7,3%) пациентов. Разговорную речь воспринимали до 3-х метров 66 пациентов (80,5 %). По восприятию шепотной и разговорной речи в группах статистически достоверных различий не выявлено.

Таблица 11

Результаты исследования восприятия шепотной речи

Восприятие шепотной речи (м)	Количество пациентов абс. / %			
	Группа №1	Группа №2	Группа №3	Всего
0 м	13 / 48,1	10 / 40	10 / 33,3	33 / 40,2
до 0,5 м	10 / 37	7 / 28	14 / 46,7	31 / 37,8
1,0 – 2,0 м	3 / 11,1	5 / 20	4 / 13,3	12 / 14,6
2,1 – 3,0 м и более	1 / 3,7	3 / 12	2 / 6,7	6 / 7,3
Итого	27 / 100	25 / 100	30 / 100	82 / 100
Me [Q_1; Q_3]	0,1 (0,0; 0,5)	0,1 (0,0; 1,0)	0,1 (0,0; 0,5)	$p_{1,2}$= 0,353 $p_{1,3}$=0,313 $p_{2,3}$=0,913

Таблица 12

Результаты исследования восприятия разговорной речи

Восприятие разговорной речи (м)	Количество пациентов абс. / %			
	Группа №1	Группа №2	Группа №3	Всего
у раковины	8 / 29,6	6 / 20	7 / 28	21 / 25,5
1,0 – 3,0 м	15 / 55,6	20 / 66,7	10 / 40	45 / 55
3,1 – 5,0 м и более	4 / 14,8	4 / 13,4	8 / 32	16 / 19,5
Итого	27 / 100	30 / 100	25 / 100	82 / 100
Me [Q_1; Q_3]	1,5 (0,1; 2,5)	3,0 (0,5; 4,0)	2,0 (1,0; 3,0)	$p_{1,2}$= 0,344 $p_{1,3}$=0,552 $p_{2,3}$=0,425

На дооперационном этапе в группах были выявлены следующие степени тугоухости: в I группе – тугоухость I степени имел 1 пациент (3,7 %), II степени – 7 пациентов (25,9 %). С III степенью тугоухости было 12 пациентов (44,4 %), с IV - 6 (22,2 %). Во II группе тугоухость I степени имели 5 пациентов (20,8%), II степени – 8 (33,3 %), III – 8 (33,3 %), IV – 3 (12,5 %) пациента. В контрольной группе – I степень тугоухости выявлена у 3 (10,7 %) пациентов, II степень – у 13 (46,4 %) пациентов, III – у 10 (35,7 %) пациентов, IV– у 2 (7,14 %) пациентов.

Распределение пациентов в зависимости от степени тугоухости в группах представлено в таблице 13.

Таблица 13

Распределение пациентов в зависимости от степени тугоухости

Степень тугоухости	Количество пациентов абс. / %			
	Группа №1	Группа №2	Группа №3	Всего
Норма	1 / 3,7	0 / 0	0 / 0	1 / 1,2
I	1 / 3,7	5 / 20	3 / 10	9 / 11
II	7 / 25,9	8 / 32	13 / 43,3	28 / 34
III	12 / 44,4	8 / 32	10 / 33,3	30 / 36,6
IV	6 / 22,2	3 / 12	2 / 6,7	11 / 13,4
Глухота	0 / 0	1 / 4	2 / 6,7	3 / 3,7
Итого	27 (100 %)	25 / 100	30 / 100	82
Me [Q_1; Q_3]	3 (2, 3)	2 (2, 3)	2 (2, 3)	$p_{1,2}$=0,167 $p_{1,3}$=0,074 $p_{2,3}$=0,880

Из представленной таблицы видно, что снижение слуха – 2 и 3 степени, преобладало во всех исследуемых группах.

Важным ориентиром для прогноза функционального результата реконструктивной операции служило определение величины костно-воздушного интервала (КВИ) у пациентов клинических групп.

Костно-воздушный интервал до 30 дБ имели 42,6% пациентов, а свыше 30 дБ - 53,7% пациентов. Пациенты с практической глухотой составили 3,7%. По показателю диапазона КВИ в группах статистически достоверных различий не выявлено ($p_{1,2}$=0,568, $p_{1,3}$=0,887, $p_{2,3}$=0,642, критерий Манна-Уйтни) (таблица 14).

Таблица 14

Распределение пациентов в зависимости от величины костно-воздушного интервала

Величина КВИ (дБ)	Количество пациентов абс. / %			
	Группа №1	Группа №2	Группа №3	Всего
До 20 дБ	4 / 14,8	6 / 24	2 / 6,7	12 / 14,6
21-30	9 / 33,3	5 / 20	9 / 30	23 / 28
31-40	5 / 18,5	8 / 32	13 / 43,3	26 / 31,7
41-50	6 / 22,2	5 / 20	4 /13,3	15 / 18,3
51-60	3 / 11,1	0 / 0	0 / 0	3 / 3,7
Глухота	0 / 0	1 / 4	2 / 6,7	3 / 3,7
Итого	27 / 100	25 / 100	30 / 100	82 / 100
Me [Q_1; Q_3]	31,0 (23,8; 45,0)	31,3 (19,6; 38,8)	32,8 (28,1; 35,5)	$p_{1,2}$=0,568 $p_{1,3}$=0,887 $p_{2,3}$=0,642

Таким образом, по клинической характеристике пациенты групп исследования были сопаставимы, что позволяло сравнивать клинические результаты, полученные после хирургического лечения и сделать достоверный вывод об эффективности того или иного способа.

ГЛАВА 4. РЕЗУЛЬТАТЫ РЕКОНСТРУКТИВНЫХ ОПЕРАЦИЙ И ИХ ОБСУЖДЕНИЕ

4.1. Результаты реконструкции задней стенки наружного слухового прохода биокомпозиционным материалом

В I группе, которую составили 27 (100%) пациентов, реконструкцию задней стенки НСП произвели биокомпозиционным материалом (аутокость-биополимер-аутофибрин).

У всех 27 пациентов операция протекала без осложнений, ранний послеоперационный период все 27 пациентов перенесли хорошо. Температурная реакция первые сутки после операции не превышала субфебрильных цифр. Со стороны анализов крови и мочи отклонений не наблюдалось. Незначительный болевой синдром в области оперативного вмешательства был первые 2-3 дня. В течение первой недели после операции глубокие слои повязки и тампоны промокали. Наблюдался умеренный отёк тканей в заушной области на стороне оперативного вмешательства (Рис. 13).

Рис. 13. Фотография заушной области. Пациент К., 36 лет, на 7-е сутки после операции. Кожа в области раны заушной области незначительно утолщена.

Швы на коже были состоятельными и сняты на 7-10 дни после операции. Рана у всех больных зажила первичным натяжением. Тампоны из уха были

удалены на 21 день после операции. У большинства пациентов в течение месяца после операции отмечался умеренный реактивный отек в области реконструированной задней стенки НСП, васкуляризация и эпидермизация неотимпанальной мембраны по направлению от периферии к центру.

Тимпанопластический лоскут после удаления тампонов вначале имел ярко-красный цвет, кожа над имплантатом задней стенки НСП была пастозная, чётко прослеживалась сеть капилляров. На 3 месяце после операции реактивные явления полностью купировались.

В раннем послеоперационном периоде у всех 27 (100%) пациентов реконструкция задней стенки наружного слухового прохода была состоятельной, отклонение трансплантата задней стенки НСП от его первоначального местоположения не наблюдалось, наружный слуховой проход был правильной формы. При дальнейшем наблюдении у 2 пациентов наружный слуховой проход расширился в дистальном отделе с формированием неглубокого ретракционного кармана, но скопление серных и эпидермальных масс не наблюдали.

Рис. 14. Фотография. Пациентка Г., 58 лет. Реконструкция задней стенки наружного слухового прохода биокомпозиционным материалом (клиническое наблюдение через 1 год).

У 21 из 27 пациентов, что составляет 77,8%, при наблюдении до 2 и более лет реконструкция задней стенки наружного слухового прохода была состоятельная, отклонение трансплантата задней стенки НСП от его первоначального местоположения не наблюдалось, наружный слуховой проход был правильной формы, достаточно широкий, неотимпанальная мембрана была целой и подвижной (Рис. 14).

При КТ височных костей через 1 год после операции имплантат не менял свою плотность, соответствующую плотности кортикальной кости сосцевидного отростка (Рис. 15.).

Рис. 15. Пациент З., 34 лет. КТ правой височной кости (axial). Визуализируется имплантат (показан стрелкой) в области проекции задней стенки наружного слухового прохода (ЗС НСП).

Гистологическое исследование имплантата через 1 год после операции, несмотря на состоятельную пластику задней стенки наружного слухового прохода, не выявило процессы новообразования костной ткани (Рис. 16). Однако при проверочной операции макроскопически имплантированный материал в области тесного контакта с краями костного дефекта был остоинтегрирован.

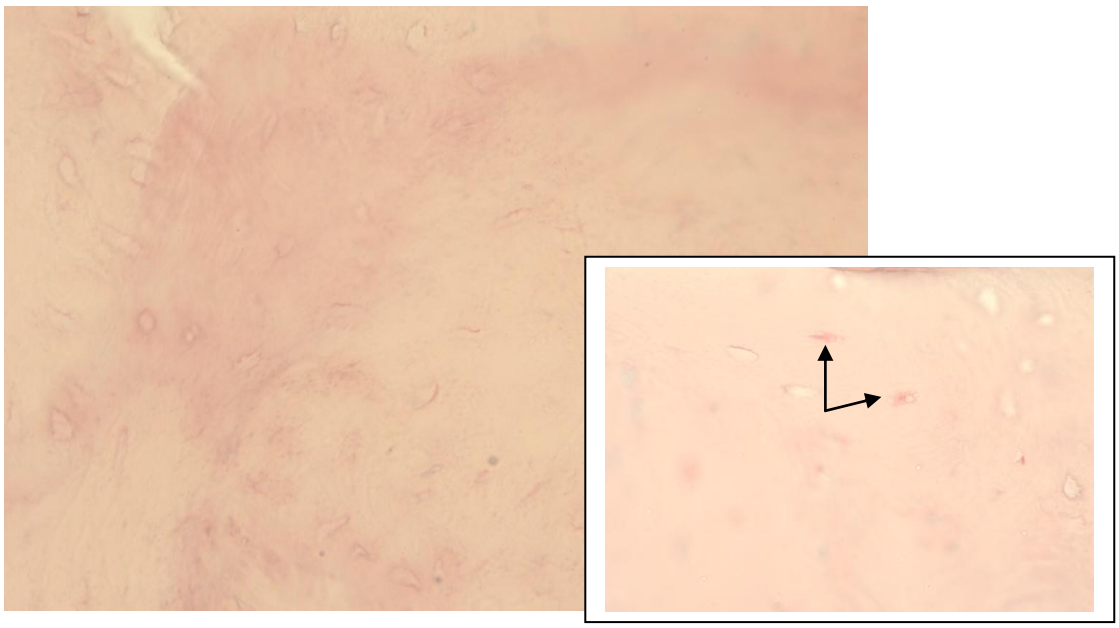

Рис. 16. Пациент З., 34 лет. Микрофотография. Мелкие фрагменты губчатой костной ткани со стертым рисунком. Костные балки практически не контурируются. Остеобласты и остеокласты не обнаружены, однако встречаются единичные группы остеоцитов с дистрофическими изменениями (стрелка).Ув.: 400

У 4 пациентов в различные сроки после операции (от 3 месяцев до 2 лет) в результате ретракционных процессов наблюдали неудовлетворительные исходы реконструктивного вмешательства. У них кроме втяжения неотимпанальной мембраны и латеральной стенки аттика, отмечалось втяжение всей пластинки трансплантата задней стенки НСП с формированием «сухой», эпителизированной полости в мастоидальном отделе у 2 пациентов (Рис. 17). А у других 2 пациентов с возобновлением гноетечения из оперированного уха диагностирован рецидив холестеатомы. Данные пациенты были реоперированы по «закрытой» методике с положительным исходом. При этом гистологическое исследование участка удалённого имплантата (№ 8698 от 24.02.2014г.) показало наличие осколков костных балок с тенями капель геля. Макроскопически пластический материал в условиях осложнения воспалительного процесса частично заместился грубоволокнистой соединительной тканью. Между его краями и стенками полости формировались мощные рубцы.

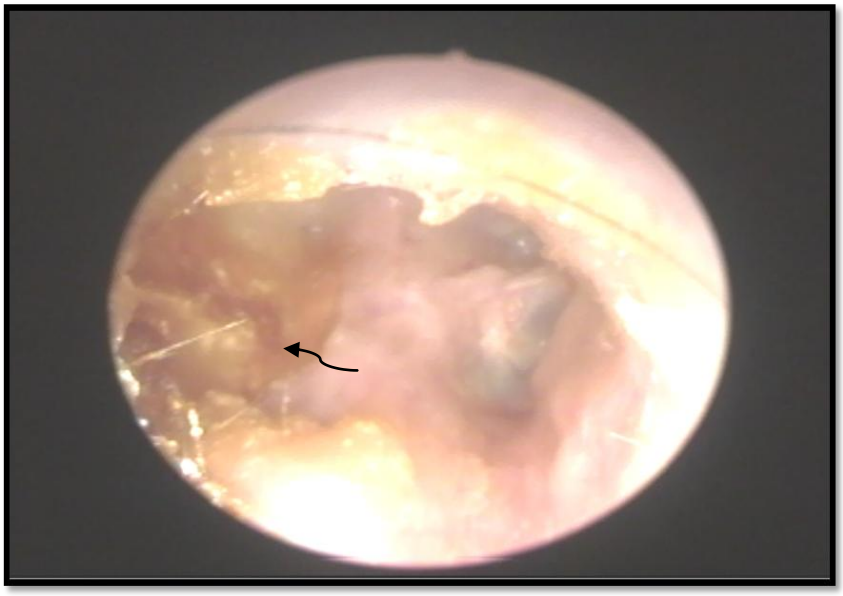

Рис. 17. Пациент П.,36 лет. Реформирование мастоидальной полости (показано стрелкой).

В отдаленном послеоперационном периоде (на 6 месяце наблюдения) у 2 пациентов этой группы с втяжением дистального отдела задней стенки НСП и с выраженной дисфункцией слуховой трубы произошла перфорация неотимпанальной мембраны в передних отделах. У 2 пациентов при состоятельной реконструкции задней стенки НСП и латеральной стенки аттика с возобновлением гноетечения и формированием ретракционного кармана в верхних отделах неотимпанальной мембраны был заподозрен рецидив холестеатомы, который подвердился проведением МРТ височной кости в специальном режиме.

Таким образом, «хорошие» и «удовлетворительные» результаты реконструкции задней стенки наружного слухового прохода в данной группе получены у 23 (85,1%) из 27 пациентов. «Неудовлетворительные» результаты реконструктивного вмешательства – втяжение задней стенки наружного слухового прохода с реформированием мастоидального отдела послеоперационной полости наблюдали у 4 (14,8%) из 27 пациентов. Рецидив холестеатомы обнаружен у 4 (14,8%) пациентов.

4.2. Результаты реконструкции задней стенки наружного слухового прохода композиционным материалом «Остеоматрикс-аутофибрин»

Во II группе, которую составили 25 пациентов, реконструкцию задней стенки НСП произвели композиционным материалом «Остеоматрикс-аутофибрин».

У всех 25 пациентов ранний послеоперационный период протекал таким же образом, как и у пациентов I группы. В сроки наблюдения до 3-х месяцев хорошие результаты реконструкции мы наблюдали у 24 (96%) из 25 пациентов данной группы. Наружный слуховой проход имел цилиндрическую форму, в области его задней стенки кожа была полностью эпителизирована, отмечались единичные корки, отделяемого не было. При пальпации пуговчатым зондом области реконструированной стенки НСП ткани имели костную плотность.

В раннем послеоперационном периоде - непосредственно после удаления тампонов из оперированного уха, только у 1(4%) пациента, у которого реконструктивную операцию произвели после многократных санирующих операций в качестве подготовительного этапа к кохлеарной имплантации, в задней трети реконструированной стенки был обнаружен участок 5х5 мм обнаженной пластинки костного имплантата «Остеоматрикс». Оголение участка имплантата было обусловлено его недостаточным укрытием перихондральным лоскутом. На 6 месяце у данного пациента в ходе проведения кохлеарной имплантации обнаружили холестеатому, повторно произвели тщательную санацию полостей среднего уха, имплантат полностью извлекли и отправили на гистологическое исследование. При этом, несмотря на рецидив холестеатомы и воспаления, участок имплантата, который был покрыт мягкими тканями и тесно контактировал с краями костного дефекта, заместился костным регенератом (Рис. 18).

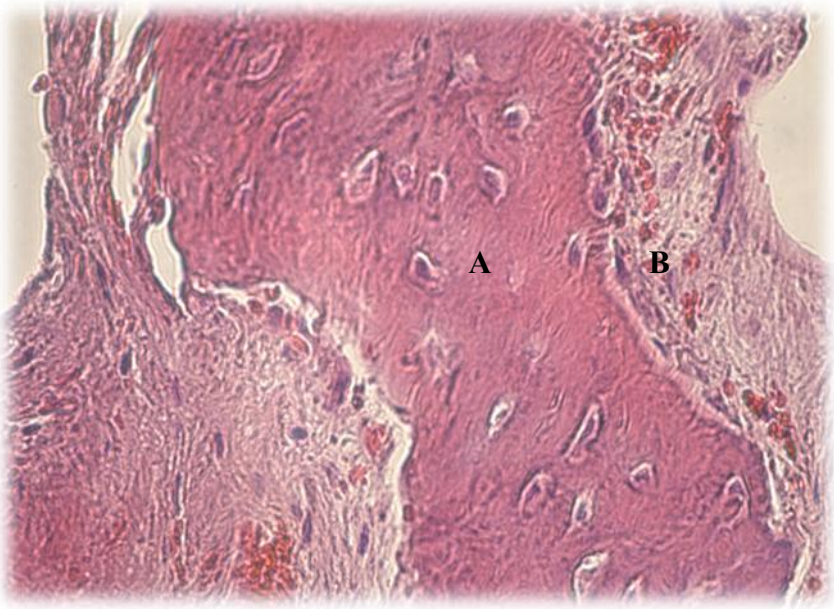

Рис. 18. Микрофотография. Пациент Р.,19лет. Фрагмент новообразованной костной балки (А), покрытой цепочкой остеобластов (В), в лакунах остеоциты. Окраска гематоксилин-

В отдаленном периоде наблюдения (на 9 месяце после операции) у 1(4%) пациента, несмотря на состоятельную реконструкцию неотимпанальной мембраны и задней стенки НСП в дистальном отделе, отмечалось втяжение латеральной стенки аттика с формированием глубокого ретракционного кармана в проксимальном отделе задней стенки НСП, слух ухудшился. Исход операции можно объяснить техническими погрешностями укладки пластинки аутохряща при реконструкции латеральной стенки аттика, ее западением, формированием рубцов между ней и имплантатом задней стенки НСП, что мы обнаружили при повторном вмешательстве. Кроме этого, данный пациент был с выраженной дисфункцией слуховой трубы и относительно большим трепанационным дефектом.

При дальнейшем наблюдении до 2-х и более лет, у 23 (92%) из 25 пациентов архитектоника реконструированной задней стенки НСП не изменилась, смещение трансплантата задней стенки НСП не отмечали, неотимпанальная мембрана была целая и подвижная (Рис. 19).

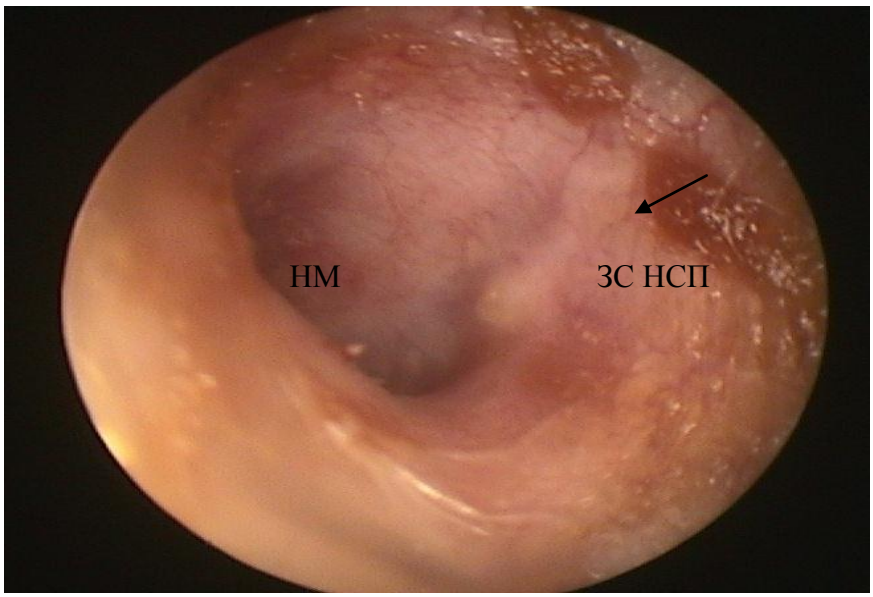

Рис. 19. Отомикроскопия левого уха. Пациент К., 59 лет. 3 месяц после реконструкции задней стенки наружного слухового прохода (ЗС НСП) композиционным материалом «Остеоматрикс-аутофибрин». НМ – неомембрана.

Через 1 год после операции при КТ височных костей имплантат задней стенки наружного слухового прохода в области контакта с краями костного дефекта имел плотность, соответствующую подлежащей костной ткани (Рис. 19).

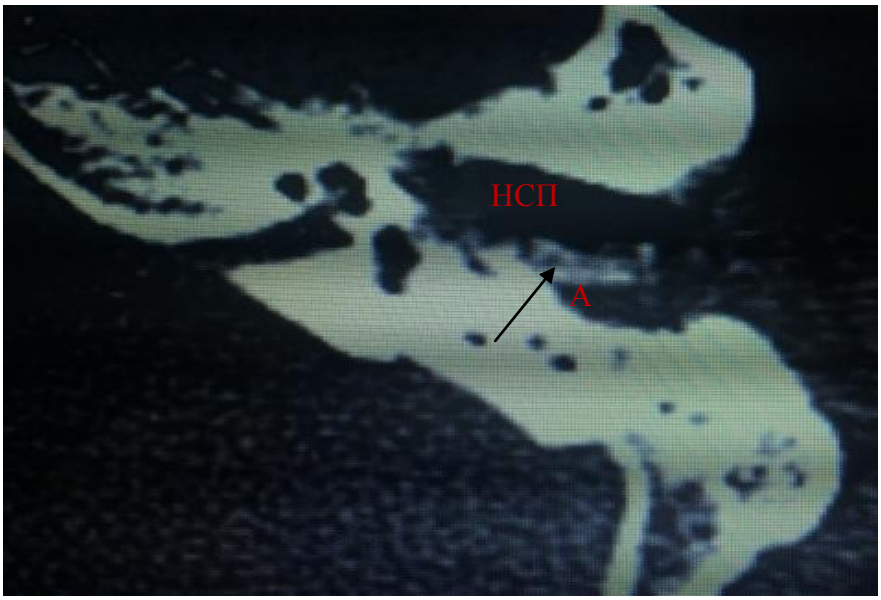

Рис. 20. Пациент К., 59 лет. КТ левой височной кости (axial, angio). Имплантат (показан стрелкой) в области проекции задней стенки наружного слухового прохода.

Гистологическое исследование небольшого участка имплантата, контактирующего с краем костного дефекта, через 1 год после операции выявило процессы остеорезорбции и неоостеогенеза. Клетки иммунного воспаления не обнаружены (Рис. 21 и 22).

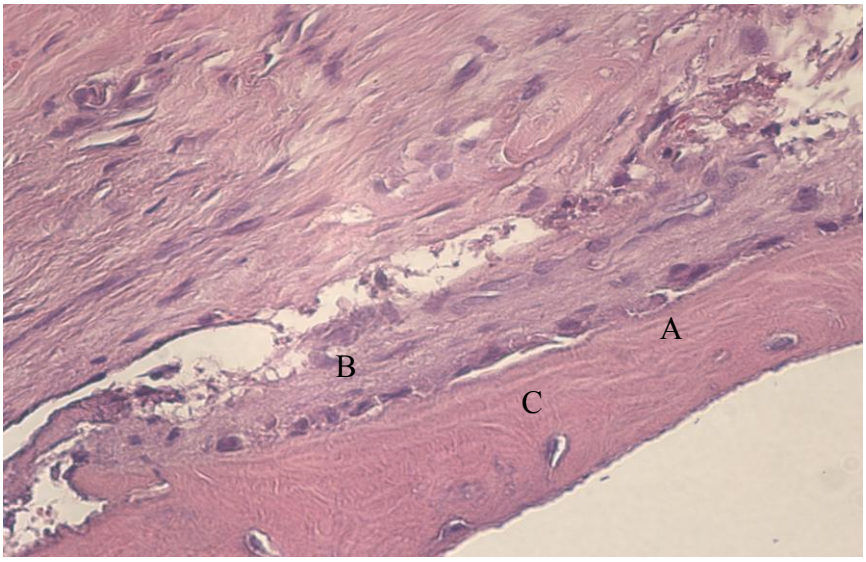

Рис. 21. Микрофотография. Пациент К., 31г. Фрагмент новообразованной костной балки (А), покрытый цепочкой остеобластов (В), в лакунах остеоциты (С). Окраска гематоксилин-эозин. Ув. 400.

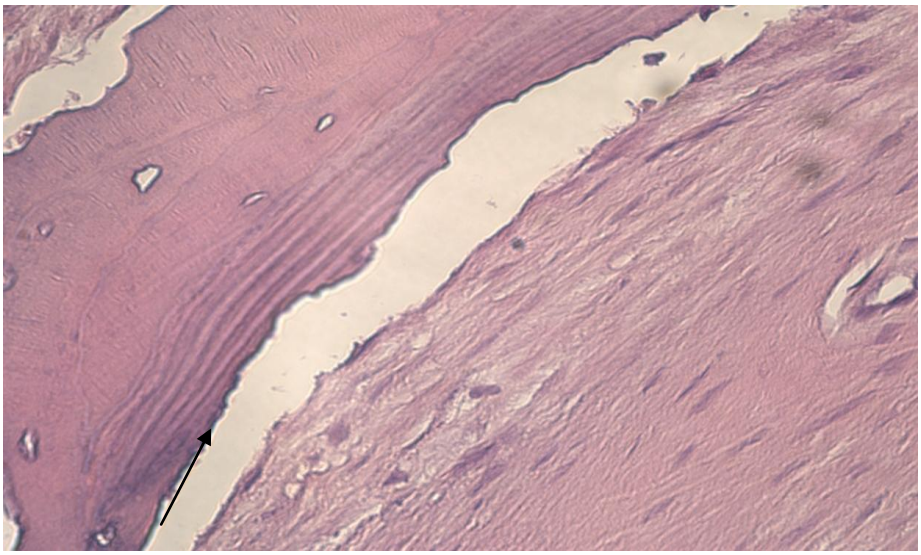

Рис. 22. Микрофотография. Фрагмент костной ткани в состоянии резорбции, лакуны остеоцитов пустые, края изъеденные, с неровными контурами балки (показан стрелкой), остеобласты отсутствуют. Ув. 400.

Макроскопически через 1 год после операции имплантированный материал по краю контакта с костным дефектом остеоинтегрировался, но его можно было острым инструментом мобилизовать и проводить ревизию полости в сосцевидном отростке. А через 2 года после реконструктивного вмешательства имплантат был полностью представлен костной тканью реципиента, отсутствовали характерные для него поры, он полностью перестроился.

В отдаленном послеоперационном периоде наблюдении у 2(8%) пациентов в дистальном отделе реконструированной задней стенки НСП образовался неглубокий карман, при этом серные и эпидермальные массы в нем не скапливались, деэпителизированных участков кожи, покрывающий имплантат мы не отмечали. Сужение наружного слухового прохода или его расширение с реформированием мастоидального сегмента послеоперационной полости в данной группе не наблюдали ни в одном случае.

Таким образом, во II группе «хорошие» и «удовлетворительные» результаты реконструкции задней стенки НСП мы наблюдали у 23 из 25 пациентов, то есть в 92% случаев. «Неудовлетворительные» результаты реконструкции у 2 пациентов (8%) были связаны с обнажением имплантата задней стенки НСП в ближайшем послеоперационном периоде и образованием ретракционного кармана между реконструированной латеральной стенкой аттика и задней стенкой НСП в отдаленном послеоперационном периоде. Рецидив холестеатомы обнаружен у 1(4%) пациента.

4.3. Результаты реконструкции задней стенки наружного слухового прохода комбинированным хондроперихондральным трансплантатом

В контрольной группе реконструкцию задней стенки НСП произвели комбинированным хондроперихондральным аутотрансплантатом. Ранний послеоперационный период у всех 30 (100%) пациентов протекал без особенностей. Однако в данной группе отек тканей раковины был более выраженным, нередко имели место изменения формы ушной раковины (Рис. 23).

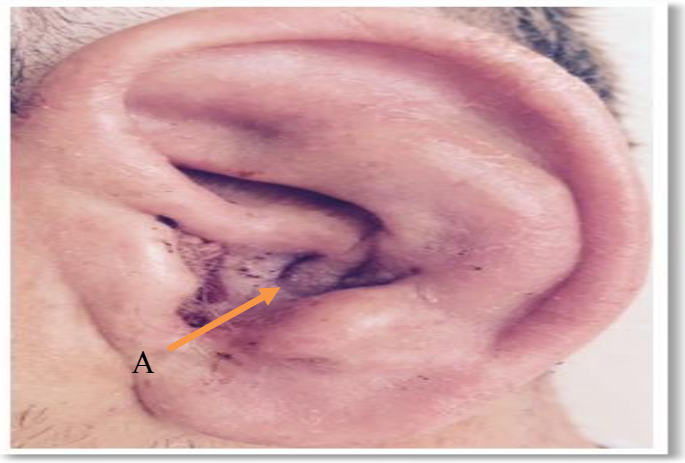

Рис. 23. Фотография. Пациент Р., 43 г. Изменение формы ладъевидной ямки ушной раковины после забора ушного хряща. 8-е сутки после операции.

У всех 30 (100%) пациентов в ближайшем послеоперационном периоде (на 1 месяце после операции) реконструкция задней стенки наружного слухового прохода была состоятельной, НСП имел четкие контуры. У 2 (6,7%) пациентов на 3 месяце после операции в переднем отделе неотимпанальной мембраны произошла спонтанная перфорация. В отдаленном послеоперационном периоде у них отмечалось втяжение дистального отдела реконструированной стенки НСП. У данных пациентов имела место выраженная дисфункция слуховой трубы.

При дальнейшем наблюдении у 24 (80%) из 30 пациентов, на протяжении 2-х и более лет архитектоника задней стенки НСП не изменилась. Кожа над трансплантатом задней стенки НСП была эпителизированной, неотимпанальная мембрана целой и подвижной.

У 4 пациентов данной группы, что составил 13,3%, вследствие ретракционных процессов наблюдались неудовлетворительные исходы реконструкции задней стенки - втяжение задней стенки НСП, неотимпанальной мембраны и латеральной стенки аттика с образованием мастоидального сегмента полости. Среди них перфорацию неотимпанальной мембраны выявили у 2 пациентов, рецидив холестеатомы - у 3 (10%) пациентов.

При проверочной операции пластинка хряща была инкапсулирована, между ней и стенками полости наиболее часто образовались рубцы, подтягивающие ее в ретротимпанальные отделы. Мы наблюдали такое втяжение при низкой «шпоре» и относительно большой полости в сосцевидном отростке, отсутствии слизистой оболочки в ней.

Таким образом, в контрольной группе «хорошие» и «удовлетворительные» результаты реконструкции задней стенки НСП наблюдали у 26 (86,7%) из 30 пациентов. «Неудовлетворительные» результаты реконструкции у 4 пациентов (13,3%) были связаны с ретракционными процессами, среди них у 2 пациентов произошла перфорация неотимпанальной мембраны, у 3(10%) пациентов выявили рецидив холестеатомы.

Рассматривая реконструкцию задней стенки НСП у всех 82 пациентов можно отметить, что клинические результаты применения композиционных материалов не уступают результатам аутопластики. С другой стороны при применении новых композиционных материалов мы не отмечали лихорадочные состояния, отклонения показателей общего анализа крови и мочи, биохимического анализа крови, нарушение сна, местную и общую воспалительную реакцию организма.

При проведении сравнительного анализа клинико-анатомических результатов исследуемых групп пациентов в отдаленном периоде наблюдений достоверных различий между группами не получено ($p_{1,2}$ =0,437, $p_{I,3}$ =0,862, $p_{2,3}$ =0,530, критерий Манна-Уитни). Применение биокомпозиционного материала при реконструкции задней стенки НСП является эффективным в 85,2% случаев, композиционного материала «Остеоматрикс-аутофибрин» – в 92%, хондроперихондрального трансплантата – в 86,7%. Неудовлетворительные результаты реконструктивного вмешательства в I группе наблюдали у 4 (14,8%) пациентов, во II группе у 2 (8%) пациентов, в контрольной группе также у 4 (13,3%) пациентов (таблица 15).

Таблица 15

Клинико-анатомические результаты реконструкции задней стенки наружного слухового прохода

Результаты	Частота встречаемости, абс.ч. / %							P
	Группа №1		Группа №2		Группа №3		Всего	
Хорошие	21	77,8	21	84	24	80	66 / 80,5	$p_{1,2}$=0,571 $p_{1,3}$=0,839 $p_{2,3}$=0,702
Удовлетворительные	2	7,4	2	8	2	6,7	6 / 7,3	$p_{1,2}$=0,935 $p_{1,3}$=0,918 $p_{2,3}$=0,854
Неудовлетворительные	4	14,8	2	8	4	13,3	10 / 12,2	$p_{1,2}$=0,443 $p_{1,3}$=0,871 $p_{2,3}$=0,530
	27	100	25	100	30	100	82 / 100	

Наши наблюдения показали, что наряду с такими причинами, как выраженная дисфункция слуховой трубы, отсутствие значительной площади слизистой оболочки послеоперационной полости, на исход реконструктивного вмешательства имел влияние размер трепанационного дефекта задней стенки НСП.

Распределение пациентов в группах по полученным клинико-анатомическим результатам реконструкции в зависимости от размера дефекта задней стенки наружного слухового прохода представлено в таблице 16 и 17.

При наличии дефекта задней стенки НСП до 1см^2 «хороший и удовлетворительный» результат реконструкции наблюдали у 19 (95%) из 20 пациентов группы №1, у 16 (100%) пациентов группы №2 и у 24 (96%) из 25 пациентов группы №3.

Таблица 16

Распределение пациентов по клинико-анатомическим результатам реконструкции в группах при дефекте задней стенки наружного слухового прохода до 1см^2

Результат	Частота встречаемости, абс.ч. n / %			*P*
	Группа №1	Группа №2	Группа №3	
«хороший» и «удовлетворительный»	19 / 95	16 / 100	24 / 96	0.680
«неудовлетворительный»	1 / 5	0 / 0	1 / 4	
Всего	20 / 100	16 / 100	25 / 100	

Пациенты с неудовлетворительным результатом реконструкции при дефекте задней стенки НСП до 1см^2 составили минимальный процент: в группе №1 – 5% и в группе №3 – 4%. В группе №2 (основная группа) при таком размере трепанационного дефекта пациентов с неудовлетворительным результатом реконструктивного вмешательства не было (Рис. 24).

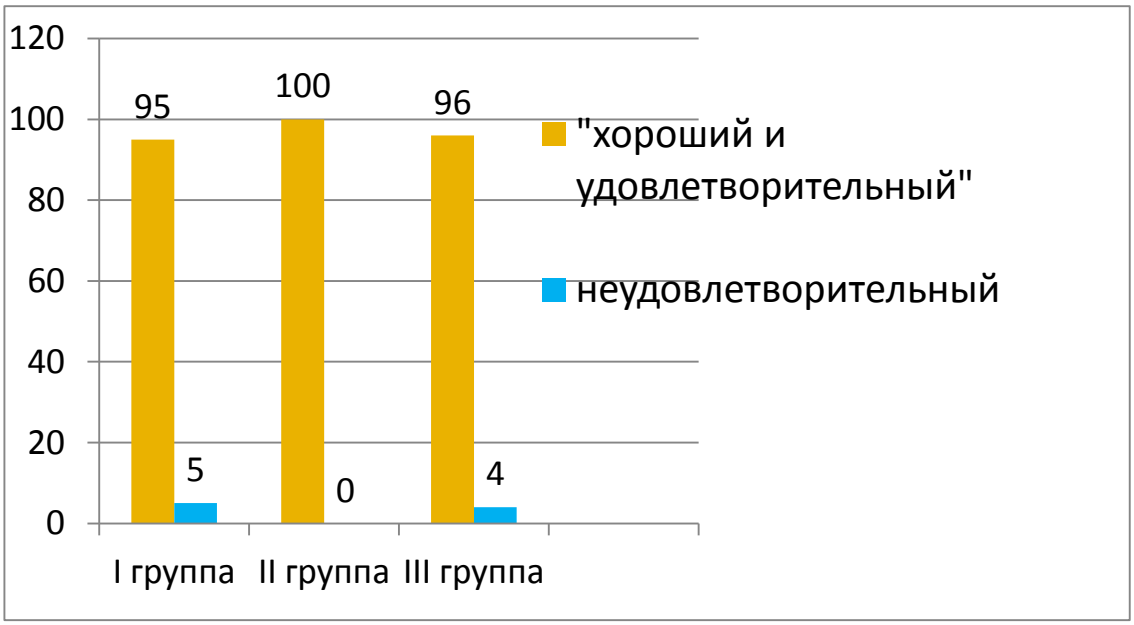

Рис. 24. Распределение пациентов по результатам реконструкции в группах при трепанационном дефекте задней стенки наружного слухового прохода до 1см^2.

В группе №1 «хороший и удовлетворительный» результат реконструкции наблюдали у 4 (57%) из 7 пациентов с трепанационным дефектом более 1см^2, в группе №2 – у 7 (77,8%) из 9 пациентов и в группе №3 – у 2 (40%) из 5 пациентов с таким размером трепанационного дефекта (таблица 17).

Таблица 17

Распределение пациентов по клинико-анатомическим результатам реконструкции в группах при дефекте задней стенки наружного слухового прохода более 1см^2

Результат	Частота встречаемости, абс.ч. / %			*P*
	Группа №1	Группа №2	Группа №3	
«хороший» и «удовлетворительный»	4 / 57	7 / 77,8	2 / 40	0.359
«неудовлетворительный»	3 / 43	2 / 22,2	3 / 60	
Всего	7 / 100	9 / 100	5 / 100	

При этом неудовлетворительный результат реконструкции задней стенки НСП в группе №1 наблюдали у 3 (43%), в группе №2 – у 2 (22%) и в группе №3 – у 3 (60%) пациентов (Рис. 25).

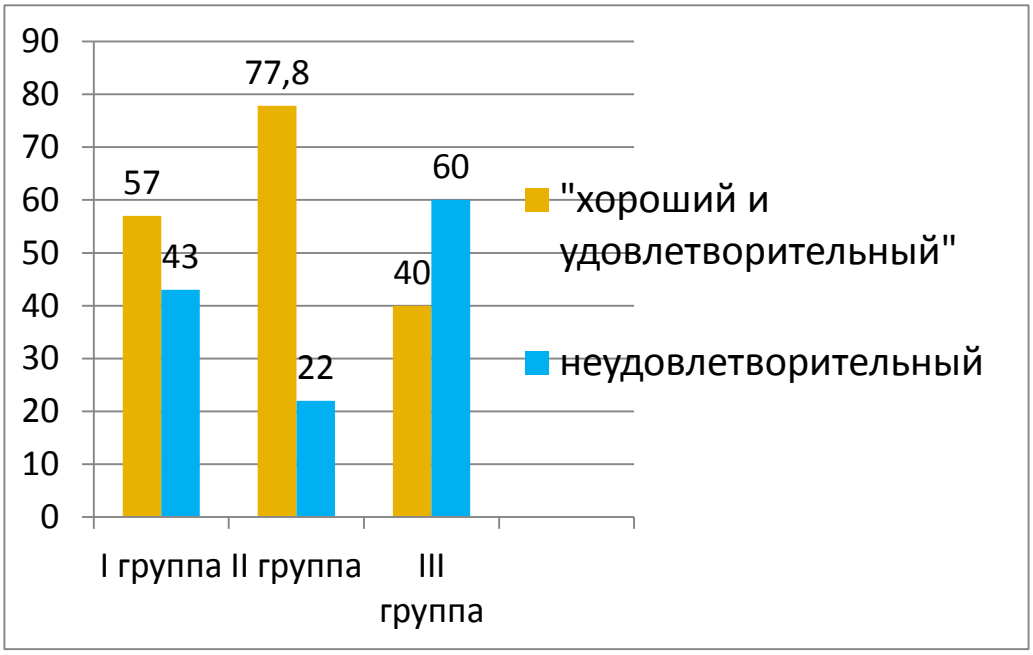

Рис. 25. Распределение пациентов по результатам реконструкции в группах при трепанационном дефекте задней стенки наружного слухового прохода более 1см$^{2.}$.

Клинико-анатомические результаты в группах в зависимости от площади трепанационного дефекта статистически не различались (p=0.680, p=0.359). Однако при трепанационном дефекте до 1см^2 практически в 95% случаев во всех группах получены «хорошие и удовлетворительные» результаты реконструктивного вмешательства (Рис. 24). Тогда, как при трепанационном дефекте более 1см^2 наибольший процент с «хорошим и удовлетворительным» результатом реконструкции составили пациенты II (основной) группы – 77,8%, а с «неудовлетворительным» результатом реконструкции пациенты III (контрольной) группы – 60% (Рис. 25).

4.4. Повторные хирургические вмешательства

В связи с неудовлетворительными клинико-анатомическими и функциональными результатами реконструктивного вмешательства, рецидивом оторреи и холестеатомы нами проведены повторные операции у 17 пациентов. Операционные находки у данных пациентов были следующие. Рецидив холестеатомы был обнаружен у 8 пациентов. Он носил как резидуальный, так и рекуррентный характер. У 2 пациентов «жемчужина» холестеатомы была обнаружена в тимпанальном синусе, у 3 – в лицевом синусе, у 1 – на колумелле, сформированной из остатков наковальни. У 2 пациентов распространение эпидермиса в ретротимпанальное пространство было обусловлено формированием глубокого ретракционного кармана в проксимальном отделе реконструированной задней стенки НСП. Грануляции и кисты в барабанной полости были обнаружены у пациентов с несостоятельной пластикой барабанной перепонки и формированием «мукозита» слизистой оболочки послеоперационной полости. Они локализовались в аттико-антральной области и в области устья слуховой трубы, а ретротимпанальное пространство было заполнено густым слизистым отделяемым. Фиброзирование послеоперационной ретротимпанальной полости мы наблюдали при несостоятельной реконструкции задней стенки НСП и латеральной стенки аттика. В таких случаях хондроперихондральный

трансплантат был инкапсулирован и втянут в ретротимпанальное пространство, между ней и стенками полости были обнаружены рубцы, особенно при относительно большом трепанационном дефекте, как задней стенки НСП, так и полости в сосцевидном отростке и отсутствии слизистой оболочки в ней. При применении композиционных материалов формирование рубцов мы наблюдали в области недостаточного контакта имплантата с краями костного дефекта. Рубцово-спаечный процесс в барабанной полости был обнаружен у 8 пациентов, повторно оперированных по поводу ухудшения слуха. У 3 из них пластинка аутохряща, которым была сформирована неотимпанальная мембрана, перекрывала тимпанальное устье слуховой трубы, между ней и промонториальной стенкой были обнаружены рубцы, у 2 пациентов тимпанальное устье слуховой трубы было частично блокировано грануляционно-рубцовой мембраной. Ухудшение слуха у 6 пациентов было обусловлено фиксацией оссикулярного протеза из-за развития рубцово-спаечного процесса в области ниши окна преддверия: у 1 пациента при использовании титанового протеза TORP, у 2 – колумеллы из кортикальной кости и у 3 – из надпроходной ости сосцевидного отростка. В 2 случаях колумелла из аутокости была сращена с костными структурами узкой ниши окна преддверия. При применении колумеллы из аутохряща или из остатков наковальни и молоточка развитие рубцовых процессов в области ниши окна преддверия мы не наблюдали.

С целью исключения рецидива холестеатомы через 9-12 месяцев после реконструктивного вмешательства в плановом порядке мы проводили проверочные операции у 26 пациентов. Данные пациенты не имели какие-либо клинические проявления рецидива холестеатомы или воспаления среднего уха. Холестеатома среди них интраоперационно была обнаружена только у 2: у одного пациента при недостаточном удалении передней аттиковой пластинки и неполной санации надтубарного углубления в ходе предыдущей санирующей операции, а у второго при врастании эпидермиса по «ходу» ретракционного кармана. В последующем с целью исключения рецидива холестеатомы, в отдаленном послеоперационном периоде, в нашу клиническую практику мы включали МРТ в

режимах T1, T2, EPI DWI, DWI non-EPI и КТ височных костей. Данные исследования через 1 год после реконструктивной операции мы проводили у более половины пациентов групп исследования. Только в одном случае данные МРТ височных костей не соответствовали интаоперационно выявленной рекуррентной холестеатоме. На основании этого мы выработали следующую тактику. Пациентам через 1 год после операции проводили МРТ височной кости в указанных режимах и полученные результаты сопоставили с клиническими данными. Пациенты, у которых были обнаружены признаки холестеатомы, подлежали повторному хирургическому лечению. При отсутствии подозрения на рецидив холестеатомы пациент находился под динамическим наблюдением и через 9-12 месяцев исследование повторяли.

Таким образом, после реконструктивных операций на ухе необходимость в повторном хирургическом вмешательстве возникла при несостоятельной реконструкции анатомических структур среднего и наружного уха, рецидиве воспаления и холестеатомы, развитии рубцово-спаечного процесса в барабанной полости, приводящего к снижению слуха. Причиной рецидива холестеатомы служили как технические недостатки санирующего, так и реконструктивного вмешательства. А предложенная тактика исключения рецидива холестеатомы, в отдаленном послеоперационном периоде, посредством применения МРТ в режимах T1, T2, EPI DWI, DWI non-EPI и КТ височных костей значительно снизило количество проверочных операций.

4.5. Функциональные результаты хирургического лечения

На дооперационном этапе в I группе были выявлены следующие степени тугоухости: тугоухость I степени имел 1 пациент (3,7%), II степени – 7 (25,9%). С тугоухостью III степени было 12 пациентов (44,4%), IV степени - 6 (22,2%). Нормальный слух имел 1 (3,7%) пациент, с глухотой пациентов в данной группе не было. Через 1 месяц после операции нормальный слух имели 2 (7,4%)

пациента, с тугоухостью I степени было 7 (25,9%), II степени – 11 (40,7%), III степени – 6 (22,2%), IV степени – 1 (3,7%) пациент.

Через 6 месяцев после операции нормальный слух имели 4 (14,8%) пациента, с тугоухостью I степени было 6 (22,2%), II степени – 10 (37%), III степени – 5 (18,5%), IV степени – 2 (7,4%).

Через 12 месяцев после операции слух был в норме у 4 (14,8%), тугоухость I степени имели 5 (18,5%) пациентов, II степени – 9 (33,3%), III степени – 6 (22,2%), IV степени – 3 (11,1%) (таблица 18).

В отдаленном послеоперационном периоде (6 и 12 месяцев наблюдения) в данной группе слух ухудшился до III и IV степени у 3 пациентов. Двое из них были с неудовлетворительным результатом реконструкции задней стенки НСП с втяжением латеральной стенки аттика и неотимпанальной мембраны, а у третьего при повторной операции было обнаружено сращение колумеллы из аутокости с костными структурами узкой ниши окна преддверия.

Таблица 18

Степень тугоухости пациентов I группы до и через 1, 6, 12 месяцев после операции (абс. / %)

Степень тугоухости	до операции	1 месяц	6 месяцев	12 месяцев
Норма	1 / 3,7	2 / 7,4	4 / 14,8	4 / 14,8
I	1 / 3,7	7 / 25,9	6 / 22,2	5 / 18,5
II	7 / 25,9	11 / 40,7	10 / 37	9 / 33,3
III	12 / 44,4	6 / 22,2	5 / 18,5	6 / 22,2
IV	6 / 22,2	1 / 3,7	2 / 7,4	3 / 11,1
Глухота	0 / 0	0 / 0	0 / 0	0 / 0
Итого	27 / 100	27 / 100	27 / 100	27 / 100
Me [Q_1, Q_3]	3 (2; 3)	2 (1; 3)	2 (1; 3)	2 (1; 2)
$p_{до\ опер.,\ 1\ мес.}<0.001$; $p_{до\ опер.,\ 6\ мес.}<0.001$; $p_{до\ опер.,\ 12\ мес.}<0.001$ $p_{1\ мес.,\ 6\ мес.}=0.554$; $p_{6\ мес.,\ 12\ мес.}=0.767$				

Таким образом, у пациентов I группы наблюдалось достоверное снижение степени тугоухости в послеоперационном периоде, в сравнении с дооперационными показателями ($p_{до\ опер.,\ 1\ мес.}<0.001$; $p_{до\ опер.,\ 6\ мес.}<0.001$; $p_{до\ опер.,\ 12\ мес.}<0.001$, критерий Вилкоксона). На 6 и 12 месяце после операции достоверное изменение степени тугоухости не выявлено ($p_{1мес.,\ 6\ мес.}=0.554$; $p_{6\ мес.,\ 12\ мес.}=0.767$, критерий Вилкоксона).

Распредление пациентов I группы в зависимости от степени тугоухости до и через 1, 6, 12 месяцев после операции представлено в диаграмме (рис. 26).

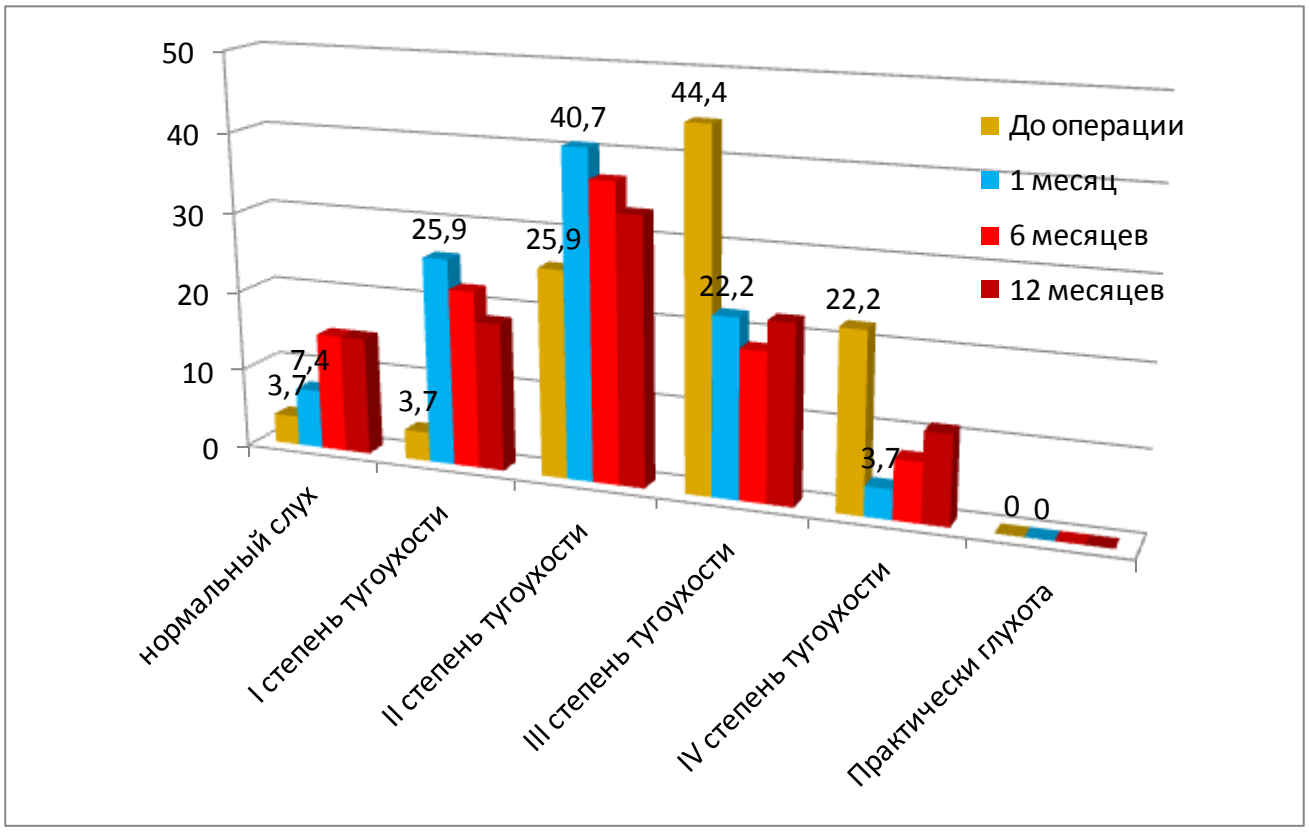

Рис. 26. Распределение пациентов I группы до и через 1, 6, 12 месяцев после операции в зависимости от степени тугоухости.

До операции во II группе пациентов с нормальным слухом не было, с глухотой был 1 (4%) пациент, тугоухость I степени имели 5 (20%) пациентов, II и III степеней – 8 (32%), IV степени - 3 (12%). Через 1 месяц после операции пациентов с нормальным слухом не было, тугоухость I степени имели 9 (36%) пациентов, II степени – 10 (40%), III степени – 4 (16%), IV степени – 1 (4%).

Через 6 месяцев после операции нормальный слух имели 3 (12%) пациента, с тугоухостью I степени было 6 (24%) пациентов, II степени – 12 (48%), III степени – 1 (4%), IV степени – 2 (8%).

Через 12 месяцев после операции количество пациентов с нормальным слухом не изменилось и составило 3 (12%), тугоухость I степени имели 7 (28%) пациентов, II степени – 10 (40%), III степени – 2 (8%), IV степени – 2 (8%) (таблица 19 и рис. 27).

В отдаленном периоде наблюдения слух ухудшился до III и IV степени у 2 пациентов: при формировании глубокого ретракционного кармана в области проксимального отдела реконструированной задней стенки НСП и смещении тотального оссикулярного протеза из-за развития рубцово-спаечного процесса в барабанной полости, обнаруженного при повторной операции.

Таблица 19

Степень тугоухости пациентов II группы до и через 1, 6, 12 месяцев после операции (абс. / %)

Степень тугоухости	до операции	1 месяц	6 месяцев	12 месяцев
Норма	0 / 0	0 / 0	3 / 12	3 / 12
I	5 / 20	9 / 36	6 / 24	7 / 28
II	8 / 32	10 / 40	12 / 48	10 / 40
III	8 / 32	4 / 16	1 / 4	2 / 8
IV	3 / 12	1 / 4	2 / 8	2 / 8
Глухота	1 / 4	1 / 4	1 / 4	1 / 4
Итого	25 / 100	25 / 100	25 / 100	25 / 100
Me [Q_1; Q_3]	2 (2; 3)	2 (1; 2)	2 (1; 2)	2 (1; 2)
$p_{до\ опер.,\ 1\ мес.}$=0.002; $p_{до\ опер.,\ 6\ мес.}$<0.001; $p_{до\ опер.,\ 12\ мес.}$=0.002 $p_{1\ мес.,\ 6\ мес.}$=0.262; $p_{6\ мес.,\ 12\ мес.}$=1.000				

Таким образом, во II группе в послеоперационном периоде произошло достоверное улучшение показателей степени тугоухости ($p_{до\ опер.,\ 1\ мес.}$=0.002; $p_{до}$

опер., 6 мес.<0.001; $p_{до\ опер., 12\ мес.}$=0.002, критерий Вилкоксона). Динамики показателей степени тугоухости по месяцам наблюдения не выявлено ($p_{1\ мес., 6\ мес.}$=0.262; $p_{6\ мес., 12\ мес.}$=1.000).

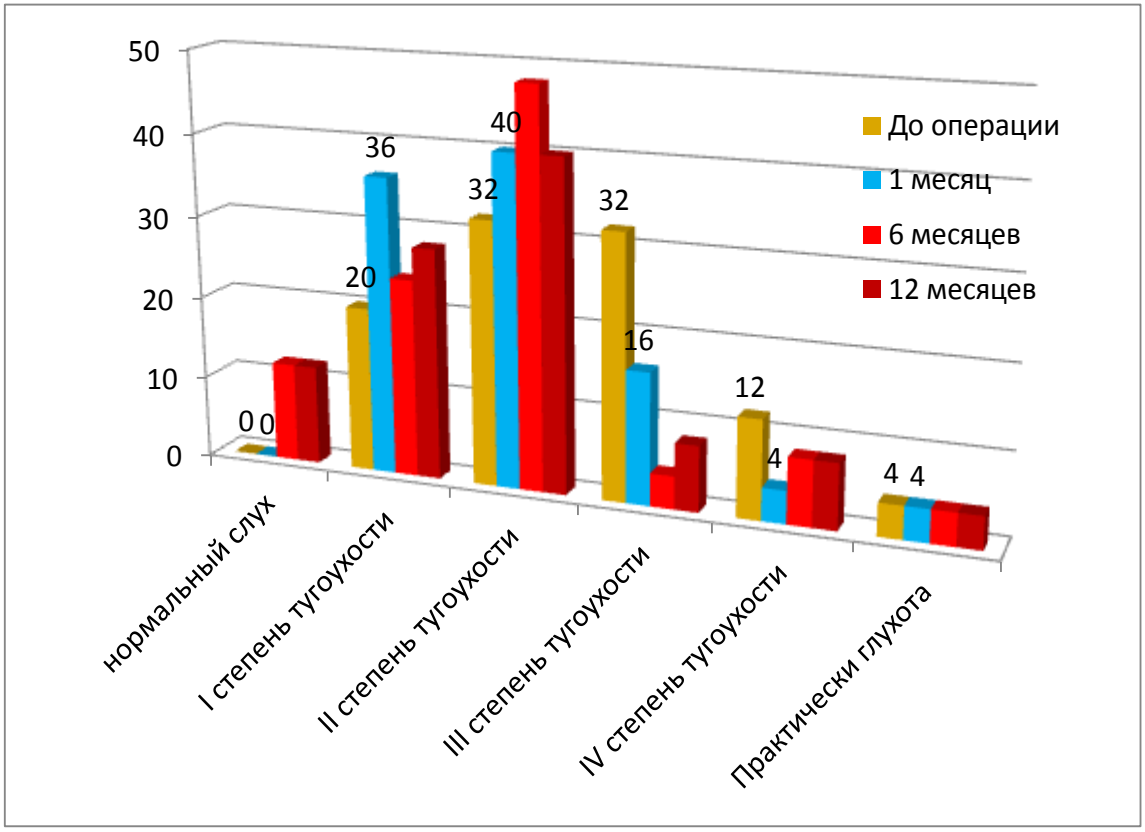

Рис. 27. Распределение пациентов I группы до и через 1, 6, 12 месяцев после операции в зависимости от степени тугоухости.

До операции в III группе с нормальным слухом пациентов не было, с глухотой были 2 (6,7%) пациента, тугоухость I степени имели 3 (10%), II степени – 13 (43,3), III степени – 10 (33,3%), IV степени - 2 (6,7%). Через 1 месяц после операции тугоухость I степени имели 15 (50%) пациентов, II степени – 8 (26,7%), III степени – 5 (16,7%). В данный срок наблюдения пациентов с нормальным слухом и тугоухостью IV степени не было.

Через 6 месяцев после операции слух был в норме у 1 (3,3%) пациента, тугоухость I и II степени имели 11 (36,7%), III степени – 4 (13,3%), IV степени – 1 (3,3%) пациент.

К 12 месяцу наблюдения количество пациентов с нормальным слухом и тугоухостью I степени не изменилось и составило 1 (3,3%) и 11 (36,7%) соответственно, с тугоухостью II степени было 10 (33,3%) пациентов, III степени – 5 (16,7%), IV степени – 1 (3,3%) (таблица 20 и рис. 28).

В отдаленном послеоперационном периоде слух ухудшился с I до II степени у 3 пациентов и с III до IV степени – у 1 пациента в связи с развитием ретракционных процессов.

Таблица 20

Степень тугоухости пациентов III группы до и через 1, 6, 12 месяцев после операции (абс. / %)

Степень тугоухости	до операции	1 месяц	6 месяцев	12 месяцев
Норма	0 / 0	0 / 0	1 / 3,33	1 / 3,33%
I	3 / 10	15 / 50	11 / 36,7	11 / 36,7
II	13 / 43,3	8 / 26,7	11 / 36,7	10 / 33,3
III	10 / 33,3	5 / 16,7	4 / 13,3	5 / 16,7
IV	2 / 6,7	0 / 0	1 / 3,3	1 / 3,33
Глухота	2 / 6,7	2 / 6,7	2 / 6,7	2 / 6,7
Итого	30 / 100	30 / 100	30 / 100	30 / 100
Me [Q_1; Q_3]	2 (2; 3)	1 (1; 2)	2 (1; 2)	2 (1; 2)
$p_{до\ опер.,\ 1\ мес.}<0.001$; $p_{до\ опер.,\ 6\ мес.}<0.001$; $p_{до\ опер.,\ 12\ мес.}=0.002$ $p_{1\ мес.,\ 6\ мес.}=0.310$; $p_{6\ мес.,\ 12\ мес.}=0.735$				

Таким образом, в III группе в послеоперационно периоде, по сравнению с дооперационными показателями степени тугоухости, выявлено достоверное улучшение ($p_{до\ опер.,\ 1\ мес.}<0.001$, $p_{до\ опер.,\ 6\ мес.}<0.001$; $p_{до\ опер.,\ 12\ мес.}=0.002$, критерий

Вилкоксона). Достоверно значимых изменений показателей степени тугоухости по месяцам наблюдения не выявлено ($p_{1\ мес., 6\ мес.}$=0.310; $p_{6\ мес., 12\ мес.}$=0.735).

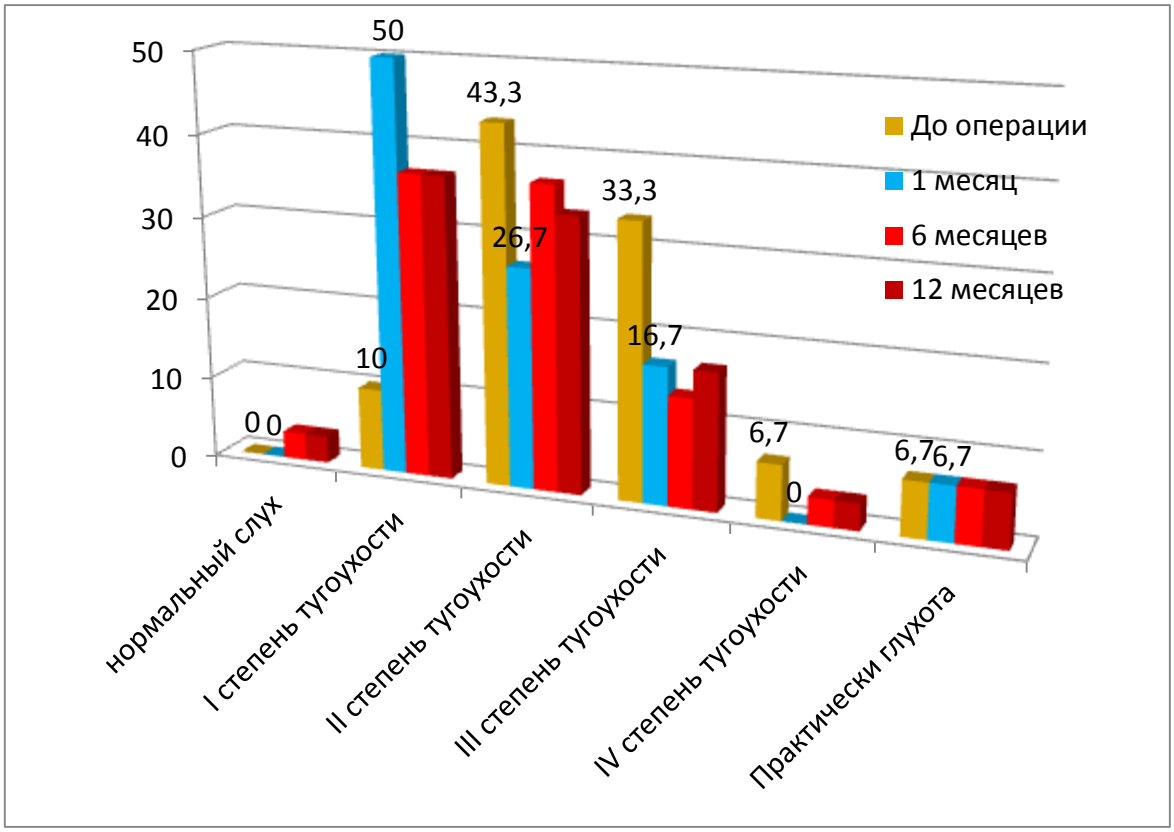

Рис. 28. Распределение пациентов I группы до и через 1, 6, 12 месяцев после операции в зависимости от степени тугоухости.

На дооперационном этапе в I группе количество пациентов с тугоухостью I и II степени было 8 (29,6%), во II группе – 13 (52%), в контрольной группе – 16 (53,3%). А количество пациентов с тугоухостью III и IV степени в I группе было 18 (66,6%), во II – 11 (44%), в III (контрольной) группе – 12 (40%). До операции статистически значимой разницы между клиническими группами по показателю тугоухости не выявлено (до операции $p_{1,2}$=0,167; $p_{1,3}$=0,074; $p_{2,3}$=0,880, критерий Манна-Уитни). Через 1 год после операции в I группе I и II степень тугоухости имели 14 (51,8%) пациентов, во II – 17 (68%), в контрольной группе – 21 (70%) пациентов. В данный срок наблюдения III и IV степень тугоухости выявлена у 9 (33%) пациентов I группы, у 4 (16%) II группы и у 6 (19,9%) пациентов контрольной группы. По показателю тугоухости через 1 год после операции

статистически значимой разницы в группах не выявлено ($p_{1,2}$=0,772; $p_{1,3}$=0,967; $p_{2,3}$=0,792, критерий Манна-Уйтни) (таблица 21).

Таблица 21

Распределение пациентов в зависимости от степени тугоухости до и через 1 год после операции

Степень тугоухости	Количество пациентов, абс.ч. / %					
	Группа №1		Группа №2		Группа №3	
	до операции	через 1 год после операции	до операции	через 1 год после операции	до операции	через 1 год после операции
Норма	1 / 3,7	4 / 14,8	0 / 0	3 / 12	0 / 0	1 / 3,3
I	1 / 3,7	5 / 18,5	5 / 20	7 / 28	3 / 10	11 / 36,7
II	7 / 25,9	9 / 33,3	8 / 32	10 / 40	13 / 43,3	10 / 33,3
III	12 / 44,4	6 / 22,2	8 / 32	2 / 8	10 / 33,3	5 / 16,6
IV	6 / 22,2	3 / 11,1	3 / 12	2 / 8	2 / 6,7	1 / 3,3
Глухота	0 / 0	0 / 0	1 / 4	1 / 4	2 / 6,7	2 / 6,7
Итого	27 / 100		25 / 100		30 / 100	
	$p < 0,05$		$p < 0,05$		$p < 0,05$	
До операции $p_{1,2}$=0,167; $p_{1,3}$=0,074; $p_{2,3}$=0,880 Через 1 год после операции $p_{1,2}$=0,772; $p_{1,3}$=0,967; $p_{2,3}$=0,792						

Анализируя данные показателей тональной пороговой аудиометрии в течение всего периода послеоперационного наблюдения, во всех исследуемых группах мы наблюдали снижение порога звукопроведения. Слух достиг социально значимого уровня у большинства пациентов при исследовании «живой» речью. При проведении сравнения показателей тугоухости до и через 1 год после операции достоверных различий в группах исследования не выявлено (до операции $p_{1,2}$=0,167; $p_{1,3}$=0,074; $p_{2,3}$=0,880, через 1год после операции $p_{1,2}$=0,772; $p_{1,3}$=0,967; $p_{2,3}$=0,792 критерий Манна-Уйтни). Во всех клинических

группах наблюдается достоверное снижение степени тугоухости ($p < 0,05$, критерий Вилкоксона).

Далее мы оценивали изменение диапазона костно-воздушного интервала пациентов исследуемых групп до и через 1, 6, 12 месяцев после операции.

Для оценки эффективности функционального результата по диапазону КВИ нами условно была выбрана следующая шкала результатов:

- «Хороший» - диапазон КВИ в пределах до 20дБ;
- «Удовлетворительный» - диапазон КВИ от 21 до 30дБ;
- «Неудовлетворительный» - диапазон КВИ более 30дБ.

Динамика усредненного костно-воздушного интервала пациентов I группы до и через 1, 6 и 12 месяцев после операции представлено в таблице 22.

До операции в I группе у 4 (14,8%) пациентов диапазон КВИ составлял до 20 дБ. Через 1 месяц после операции диапазон КВИ до 20 дБ имели 10 (37%) пациентов, через 6 месяцев – 12 (44,4%), через 12 месяцев – 13 (48,1%).

До операции диапазон КВИ 21-30 дБ имели 9 (33,3%) пациентов, 31-40 дБ – 5 (18,5%) пациентов, более 41 дБ – 9 (33,3%), с глухотой пациентов не было.

Через 1 месяц после операции дапазон КВИ 21-30 дБ имели 12 (44,4%) пациентов, 31-40 дБ – 5 (18,5%), с диапазоном КВИ более 41 дБ в данный срок наблюдения, как и в отдаленном периоде, пациентов не было.

Через 6 и 12 месяцев после операции количество пациентов с диапазоном КВИ 21-40 дБ уменьшилось и составило 15 (55,6%) и 14 (48,1%) соответственно.

Таким образом, в течение всего послеоперационного периода наблюдения пациентов I группы диапазон КВИ достоверно сократился ($p_{\text{до опер., 1 мес.}}<0.001$; $p_{\text{до опер., 6 мес.}}<0.001$; $p_{\text{до опер., 12 мес.}}<0.001$, критерий Вилкоксона). Через 1 год после операции «хороший» функциональный результат имели 13 (48,1%) пациентов, «удовлетворительный» - 8 (25,9%), «неудовлетворительный» 6 (22,2%) (таблица 22).

Таблица 22

Изменение усредненного костно-воздушного интервала пациентов I группы до и через 1, 6 и 12 месяцев после операции.

Величина КВИ (дБ)	до операции	1 месяц	6 месяцев	12 месяцев
До 10 дБ	0 / 0	2 / 7,4	1 / 3,7	2 / 7,4
11-20 дБ	4 / 14,8	8 / 29,6	11 / 40,7	11 / 40,7
21-30 дБ	9 / 33,3	12 / 44,4	8 / 29,6	8 / 25,9
31-40 дБ	5 / 18,5	5 / 18,5	7 / 25,9	6 / 22,2
41и более дБ	9 / 33,3	0 / 0	0 / 0	0 / 0
Глухота	0 / 0	0 / 0	0 / 0	0 / 0
Итого	27 / 100	27 / 100	27 / 100	27 / 100
Me [Q_1; Q_3]	31 (24; 45)	25 (16; 30)	26 (18; 29)	21 (15; 30)
$p_{до\ опер.,\ 1\ мес.}<0.001$; $p_{до\ опер.,\ 6\ мес.}<0.001$; $p_{до\ опер.,\ 12\ мес.}<0.001$ $p_{1\ мес.,\ 6\ мес.}= 0.955$; $p_{6\ мес.,\ 12\ мес.}=0.158$				

Динамика усредненного костно-воздушного интервала пациентов II группы до и через 1, 3, 6 и 12 месяцев после операции представлено в таблице 23.

До операции во II группе у 6 (24%) пациентов диапазон КВИ составлял до 20 дБ. Через 1 месяц после операции диапазон КВИ до 20 дБ имели 13 (52%) пациентов, через 6 и 12 месяцев – 16 (51,7%).

До операции диапазон КВИ 21-30 дБ имели 5 (20%) пациентов, 31-40 дБ – 8 (32%) пациентов, более 41 дБ – 5 (20%), с глухотой был 1 (4%) пациент.

Через 1 месяц после операции дапазон КВИ 21-30 дБ имели 3 (12%) пациента, 31-40 дБ – 7 (28%), с диапазоном КВИ более 41 дБ был 1 (4%) пациент.

Через 6 и 12 месяцев после операции количество пациентов с диапазоном КВИ 21-40 дБ уменьшилось и составило 7 (28%) и 6 (24%) соответственно. На 12 месяце наблюдения диапазон КВИ более 41 дБ имели 2 (8%) пациента (таблица 23).

Таблица 23

Изменение усредненного костно-воздушного интервала пациентов II группы до и через 1, 3, 6 и 12 месяцев после операции

Величина КВИ (дБ)	до операции	1 месяц	6 месяцев	12 месяцев
До 10 дБ	1 / 4	3 / 12	4 / 3,7	6 / 24
11-20 дБ	5 / 20	10 / 40	12 / 48	10 / 40
21-30 дБ	5 / 20	3 / 12	3 / 12	3 / 12
31-40 дБ	8 / 32	7 / 28	4 / 16	3 / 12
41и более дБ	5 / 20	1 / 4	1 / 4	2 / 8
Глухота	1 / 4	1 / 4	1 / 4	1 / 4
Итого	25 / 100	25 / 100	25 / 100	25 / 100
Me [Q_1; Q_3]	31 (20; 39)	18 (13; 34)	18 (13; 26)	18 (11; 26)
$p_{до\ опер.,\ 1\ мес.}<0.001$; $p_{до\ опер.,\ 6\ мес.}<0.001$; $p_{до\ опер.,\ 12\ мес.}<0.001$ $p_{1\ мес.,\ 6\ мес.}= 0.156$; $p_{6\ мес.,\ 12\ мес.}=0.478$				

Таким образом, во II группе выявлено достоверное снижение диапазона КВИ в течение всего периода наблюдения ($p_{до\ опер.,\ 1\ мес.}<0.001$; $p_{до\ опер.,\ 6\ мес.}<0.001$; $p_{до\ опер.,\ 12\ мес.}<0.001$, критерий Вилкоксона). Через 1 год после операции «хороший» функциональный результат имели 16 (64%) пациентов, «удовлетворительный» - 3 (12%), «неудовлетворительный» 5 (20%).

До операции в III группе пациентов с диапазоном КВИ до 20дБ не было, 2 (6,7%) пациента были с глухотой. Через 1, 6 и 12 месяцев после операции диапазон КВИ до 20 дБ имели 13 (43,3%%) пациентов.

До операции с диапазоном КВИ 21-30 дБ были 11 (36,6%) пациентов, 31-40 дБ - 13 (43,3%), более 41 дБ - 4 (13,3%).

Через 1 месяц после операции количество пациентов с дапазоном КВИ 21-30 дБ не изменилось и составило 11 (36,6%), однако уменьшилось с диапазоном КВИ 31-40 дБ до 4 (13,3%). Пациентов с диапазоном КВИ более 41 дБ в данный срок наблюдения не было.

Через 6 и 12 месяцев после операции диапазон КВИ в пределах 21-40 дБ имели 14 (46,6%) и 13 (43,4%) пациентов соответственно. На 12 месяце наблюдения диапазон КВИ более 41 дБ имели 2 (6,7%) пациента (таблица 24).

Таблица 24

Изменение усредненного костно-воздушного интервала пациентов III группы до и через 1, 6, 12 месяцев после операции.

Величина КВИ (дБ)	до операции	1 месяц	6 месяцев	12 месяцев
До 10 дБ	0 / 0	0 / 0	2 / 6,7	3 / 10
11-20 дБ	0 / 0	13 / 43,3	11 / 36,7	10 / 33,3
21-30 дБ	11 / 36,6	11 / 36,6	10 / 33,3	8 / 26,7
31-40 дБ	13 / 43,3	4 / 13,3	4 / 13,3	5 / 16,7
41и более дБ	4 / 13,3	0 / 0	1 / 3,3	2 / 6,7
Глухота	2 / 6,7	2 / 6,7	2 / 6,7	2 / 6,7
Итого	30 / 100	30 / 100	30 / 100	30 / 100
Me [Q_1; Q_3]	33 (28; 35)	22 (17; 25)	21 (16; 27)	22 (15; 30)
$p_{до\ опер.,\ 1\ мес.}<0.001$; $p_{до\ опер.,\ 6\ мес.}<0.001$; $p_{до\ опер.,\ 12\ мес.}<0.001$ $p_{1\ мес.,\ 6\ мес.}= 0.828$; $p_{6\ мес.,\ 12\ мес.}=0.360$				

Таким образом, в III группе выявлено достоверное сокращение диапазона КВИ до и через 1, 6, 12 месяцев после операции ($p_{до\ опер.,\ 1\ мес.}<0.001$; $p_{до\ опер.,\ 6\ мес.}<0.001$; $p_{до\ опер.,\ 12\ мес.}<0.001$, критерий Вилкоксона). Диапазон КВИ в послеоперационном периоде наблюдения достоверно не изменился ($p_{1\ мес.,\ 6\ мес.}=$

0.828; $p_{6\ мес.,\ 12\ мес.}$=0.360). Через 1 год после операции «хороший» функциональный результат имели 13 (43,3%) пациентов, «удовлетворительный» - 8 (26,7%), «неудовлетворительный» - 7 (23,4%).

Распределение пациентов в зависимости от величины КВИ до и через 1 год после операции представлено в таблице 25.

Таблица 25

Распределение пациентов в зависимости от величины КВИ до и через 1 год после операции

Величина КВИ (дБ)	Исследуемые группы абс.ч. / %					
	Группа №1		Группа №2		Группа №3	
	До операции	через 1 год после операции	до операции	через 1 год после операции	до операции	через 1 год после операции
До 20 дБ	4 / 14,8	13 / 48,1	6 / 24	16 / 64	2 / 6,7	13 / 43,3
21-30	9 / 33,3	8 / 29,6	5 / 20	3 / 12	9 / 30	8 / 26,7
31-40	5 / 18,5	6 / 22,2	8 / 32	3 / 12	13 / 43,3	5 / 16,7
41и более дБ	9 / 33,3	0 / 0	5 / 20	2 / 8	4 / 13,3	2 / 6,7
глухота	0 / 0	0 / 0	1 / 4	1 / 4	2 / 6,7	2 / 6,7
Итого	27 / 100	27 / 100	25 / 100	25 / 100	30 / 100	30 / 100
	$p < 0,001$		$p < 0,001$		$p < 0,001$	
	До операции $p_{1,2}$=0,568; $p_{1,3}$=0,887; $p_{2,3}$=0,642 Через 1 год после операции $p_{1,2}$=0,272; $p_{1,3}$=0,900; $p_{2,3}$=0,217					

Таким образом, при сравнении показателей КВИ во всех группах до и через 1 год после операции выявлено достоверное понижение диапазона КВИ ($p < 0, 001$, критерий Вилкоксона). Через 1 год после операции «хороший» функциональный результат в I группе достигнут у 48,1% пациентов, во II группе –

у 64%, в III группе – у 43,3%. «Удовлетворительный» функциональный результат через 1 год после операции имели 8 (29,6%) пациентов I группы, во II группе 3 (12%), в III группе – 8 (26,7%). С «неудовлетворительным» функциональным результатом пациентов в I группе было 6 (22,2%), во II группе – 5 (20%), в III группе – 7 (23,4%) пациентов.

В отдаленном послеоперационном периоде у пациентов с втяжением латеральной стенки аттика и задней стенки НСП мы наблюдали повышение диапазона КВИ и ухудшение слуха. Среди пациентов с «удовлетворительными» и «неудовлетворительными» функциональными результатами они составили в I группе 29%, во II – 12,5%, в III – 27%. То есть, неудовлетворительные клинико-анатомические результаты реконструкции задней стенки НСП являются одной из причин, влияющих на функциональные показатели хирургического лечения. Ухудшение слуха в отдаленном послеоперационном периоде в основном было обусловлено развитием рубцово-спаечного процесса в барабанной полости, приводящего к нарушению функционирования звукопроводящего аппарата среднего уха.

Таким образом, с целью повышения эффективности хирургического лечения пациентов с эпитимпанальной формой ХГСО мы разработали два принципиально новых способа реконструкции задней стенки НСП с применением композиционных материалов. Для анализа эффективности разработанных способов реконструкции задней стенки НСП с применением композиционных материалов их сравнивали с традиционным способом пластики задней стенки НСП хондроперихондральным трансплантатом по клинико-анатомическим и функциональным результатам. В исследование были включены 82 пациента с ХГСО (эпитимпанит, эпимезотимпанит), в том числе 30 (36,6%) пациентов после ранее перенесенной санирующей (общеполостной) операции на ухе. Все пациенты в зависимости от способа реконструкции задней стенки НСП были разделены на три равнозначные группы. В I группу (группа №1) были включены 27 (33%) пациентов, которым реконструкция задней стенки НСП была

произведена биокомпозиционным материалом «Аутокость-аутофибрин-биоклей». Во II группу (группа №2) вошли 25 (30,5%) пациентов, которым реконструкция задней стенки НСП была произведена композиционным материалом «Остеоматрикс-аутофибрин». Контрольную группу (группа №3) составляли 30 (36,6%) пациентов, которым реконструкция задней стенки НСП была выполнена комбинированным хондроперихондральным трансплантатом. По общей и клинической характеристике пациенты, включенные в группы исследования, были сопоставимы, что повышало достоверность полученных клинико-анатомических и функциональных результатов различных вариантов реконструктивных операций на ухе. Исходы разработанных вариантов реконструктивных операций на ухе мы оценивали по клинико-анатомическим и функциональным результатам непосредственно после удаления тампонов из уха – на 21-е сутки после операции и в различные сроки послеоперационного периода – от 3-х месяцев до 2-х лет. При оценке клинико-анатомических результатов реконструкции задней стенки НСП мы проводили отомикроскопию и отоскопию под контролем эндоскопа с видеодокументацией. Процессы перестройки имплантата задней стенки НСП мы прослеживали проведением КТ височных костей до и через 1 год после операции у 36 пациентов и гистологическим исследованием участка имплантата, изъятого при проверочной операции - у 13. В первую очередь мы оценивали клинико-анатомические результаты реконструкции задней стенки НСП проведением отомикроскопии. Для этого выбрали критерии состоятельности реконструктивного вмешательства. При состоятельной реконструкции задней стенки НСП или формирования неглубокого кармана в дистальном отделе реконструированной стенки результаты расценивались как хорошие или удовлетворительные. В случаях, когда потребовалось проведение повторной операции в связи со спонтанным реформированием ретротимпанальной полости, оголением имплантата задней стенки НСП, формированием ретракционного кармана в проксимальном отделе реконструированной стенки с риском рецидива резидуальной холестеатомы результаты реконструкции расценивались нами как неудовлетворительные. При

состоятельной реконструкции через 1 год после операции имплантированный материал «Остеоматрикс-аутофибрин» по данным КТ височных костей имел плотность подлежащей костной ткани. При этом гистологическое исследование участка трансплантата, проведенное у 8 пациентов, выявило процессы неоостеогенеза. Новообразование костной ткани обнаружено при тесном контакте композиционного трансплантата с краями костного дефекта и укрытии его мягкими тканями даже в условиях рецидива воспаления и холестеатомы. При использовании биокомпозиционного материала по данным КТ височных костей имплантат не менял свою плотность, соответствующую плотности кортикальной кости сосцевидного отростка, но сохранял форму дефекта пластического замещения. При гистологическом исследовании процессы остеогенеза в нем не обнаружены, в том числе в области контакта материала с краями костного дефекта, а в условиях воспаления материал частично заместился рубцовой тканью. Рубцевание, втяжение и инкапсулирование мы наблюдали и при применении хондроперихондрального трансплантата. При проверочной операции пластинка хряща легко мобилизовывалась при иссечении рубцов, что позволял проводить ревизию послеоперационной мастоидальной полости. А при использовании композиционного материала «Остеоматрикс-аутофибрин» через 1 год после операции материал остеоинтегрировался и через 18 месяцев границы трансплантата не определялись, он полностью был представлен регенератом костной структуры.

При сравнении клинико-анатомических результатов применения композиционных материалов с традиционным способом реконструкции задней стенки НСП хондроперихондральным транспантатом достоверной разницы не выявлено ($p_{1,2}$ =0,437, $p_{I,3}$ =0,862, $p_{2,3}$ =0,530, критерий Манна-Уитни). В группе №1 хорошие и удовлетворительные результаты реконструкции получены у 23 (85,1%) из 27 пациентов, в группе №2 у 23 (92%) из 25 пациентов, в контрольной группе - у 26 (86,7%) из 30 пациентов. Неудовлетворительные результаты реконструктивного вмешательства в группе №1 наблюдали у 4 (14,8%) пациентов, во II группе у 2 (8%) пациентов, в контрольной группе также у 4

(13,3%) пациентов. Они были обусловлены ретракционными процессами в отдаленном послеоперационном периоде и в минимальном проценте случаев техническими погрешностями реконструктивного вмешательства.

Наши наблюдения показали, что на исход реконструктивной операции, кроме имплантационного материала, состояния слизистой оболочки барабанной полости, функционального состояния слуховой трубы, влиял размер трепанационного дефекта задней стенки НСП. При сравнительном анализе полученных нами «хороших и удовлетворительных» и «неудовлетворительных» результатов реконструктивного вмешательства в зависимости от размера трепанационного дефекта задней стенки НСП выявлена, что вероятность получения хороших результатов реконструктивного вмешательства при размере дефекта задней стенки НСП до 1см^2 значительно выше. А при размере дефекта задней стенки НСП более 1 см^2 наибольший процент с «хорошим и удовлетворительным» результатом реконструкции составили пациенты II (основной) группы – 77,8%, а с «неудовлетворительным» результатом реконструкции – пациенты III (контрольной) группы – 60%

Во всех группах исследования до и через 1 год после операции мы наблюдали улучшение слуха и понижение диапазона КВИ у большинства пациентов. При втяжении задней стенки НСП и латеральной стенки аттика функциональные показатели хирургического лечения ухудшались. Однако втяжение задней стенки НСП является одной из причин, влияющей на функциональный исход хирургического лечения. Ухудшение слуха в отдаленном послеоперационном периоде в основном было обусловлено развитием рубцово-спаечного процесса в барабанной полости, приводящего к нарушению функционирования звукопроводящего аппарата среднего уха.

ЗАКЛЮЧЕНИЕ

Вопросы хирургической реабилитации пациентов с эпитимпанальной формой гнойного среднего отита остаются одними из самых обсуждаемых. Многие зарубежные и отечественные авторы на современном этапе при ХГСО в 73% случаев санирующую операцию предпочитают завершить элементами реконструктивного вмешательства с целью предупреждения развития болезни оперированного уха, устранения проблемы постоянного ухода за ретротимпанальной полостью, а также улучшения слуха [70, 75, 77, 95, 151]

Большинство отохирургов, с учетом патологических изменений среднего уха, придерживаются дифференцированного подхода при реконструктивном вмешательстве [19, 43, 93, 115, 124, 162, 183]. Некоторые из них формируют лишь малую тимпанальную полость, а другие восстановливают заднюю стенку НСП, при этом облитерируют полость в сосцевидном отростке или оставляют ее прежний объем [18, 196, 207, 234]. Сведения, полученные из источников литературы, свидетельствуют, что восстановление целостности среднего и наружного уха является более эффективным в функциональном и анатомическом аспекте [17, 115, 131, 132]. Однако при этом не всегда результаты реконструкции задней стенки НСП оправдывают ожидания отохирурга. Нередко отмечается смещение и втяжение трансплантата в ретротимпанальную полость, его отторжение, формирование ретракционного кармана, как причины последующего рецидива рекуррентной холестеатомы. Возникает необходимость оптимизации способов реконструкции задней стенки НСП с учетом факторов, потенциально влияющих на исход реконструктивной операции на ухе.

Целью нашей работы является повышение эффективности хирургического лечения при эпитимпанальной форме ХГСО посредством реконструкции задней стенки наружного слухового прохода композиционным материалом.

В период с 2012 по 2015 гг. нами было проведено комплексное обследование и хирургическое лечение 82 пациентов с диагнозом эпитимпанит,

эпимезотимпанит, в том числе 30 (36,6%) пациентов после ранее перенесенной общеполостной операции на ухе. При обследовании данных пациентов применяли современные методы и строго придерживались установленных правил диагностики заболевания. Все пациенты имели деструктивные изменения звукопроводящего аппарата среднего уха, с распространением матрикса холестеатомы в лицевой и тимпанальный синусы, в надтубарное углубление и ретротимпанальные отделы. У всех пациентов санирующий этап операции завершали реконструкцией анатомических структур среднего и наружного уха. Такой подход базировался на основе сведений, полученных из источников литературы и собственного опыта наблюдения за 30 пациентами, ранее оперированных без восстановления целостности структур среднего и наружного уха. Их мы вынуждены были повторно оперировать - произвести повторную санацию и закончить операцию реконструкцией анатомических структур среднего и наружного уха.

Операции выполняли под местной анестезией или под эндотрахеальным наркозом с применением современного операционного микроскопа и инструментария для отохирургии.

Все операции проводили заушным доступом. Выбранный нами доступ через мягкие ткани заушной области обеспечивал значительный обзор полостей среднего уха, особенно надтубарного углубления и позволял проводить полноценную ревизию и санацию. Кроме этого, такой хирургический доступ при минимальной дополнительной травме позволял производить забор собственных тканей пациента в качестве имплантационного материала.

Доступ к структурам среднего уха мы выбирали в зависимоти от строения сосцевидного отростка. При склеротическом строении сосцевидного отростка применяли трансмеатальный доступ, при смешанном строении – комбинированный транмеатальный-транскортикальный. Большинство пациентов имели склеротический тип строения сосцевидного отростка, поэтому санирующее вмешательство у них мы начинали с удаления латеральной стенки аттика, далее по ходу распространения матрикса холестеатомы производили адито-антро-

мастоидотомию, посредством удаления костных навесов обеспечивали значительный обзор лицевого, тимпанальных синусов, надтубарного углубления. Такой подход на санирующем этапе позволял сохранить значительную площадь наружной стенки сосцевидного отростка. При трансмеатально-транскортикальном доступе при удалении кортикальной кости оставляли костный «мостик» в дистальном отделе задней стенки НСП или формировали относительно высокую «шпору». Таким образом, на санирующем этапе с учетом топографо-анатомических особенностей сосцевидного отростка по возможности мы стремились максимально сохранять костные (опорные) структуры уха. Санирующее вмешательство производилось у всех пациентов практически по единому принципу - по ходу распространения матрикса холстеатомы. Мы старались минимизировать объем санирующего вмешательства, с целью уменьшения его влияния на исход реконструктивной операции. В ходе санирующего этапа мы оценивали состояние цепи слуховых косточек, проводили ревизию ниши окон преддверия и улитки, тимпанального устья слуховой трубы, полостей среднего уха. Также обращали внимание на состояние слизистой оболочки послеоперационной полости. В большинстве случаев слизистая оболочка послеоперационной полости была сохраненной, особенно в области устья слуховой трубы и на медиальной стенке барабанной полости. Объем образованного трепанационного дефекта и наличие слизистой оболочки в разных отделах послеоперационной полости среднего уха в каждом конкретном случае зависели от степени распространения холестеатомы, а также от строения сосцевидного отростка. Во все группы исследования были включены пациенты с разным размером трепанационного дефекта задней стенки НСП, с отсутствием слизистой оболочки в ретротимпанальном пространстве или ее наличием во всех отделах послеоперационной полости. Пациенты с полной эпидермизацией барабанной полости в группы исследования не были включены. Учет таких факторов позволил нам в дальнейшем в ходе проведения исследования обосновать тактику реконструктивного вмешательства.

Пациенты были разделены на группы в зависимости от способа реконструкции задней стенки НСП. Как по возрасту и составу, так и по степени выраженности изменений в среднем ухе группы были сопоставимы.

На заключительном этапе санирующей операции, после окончательного формирования имплантационного ложа, определяли размер дефекта задней стенки НСП. Далее по размеру и форме образованного дефекта формировали шаблон и по нему подготавливали имплантационный материал для реконструкции задней стенки НСП.

Во всех группах исследования перед реконструкцией задней стенки НСП производили оссикулопластику различными материалами, в основном биологического происхождения (аутокость, аутохрящ), пластику барабанной перепонки и латеральной стенки аттика аутохрящом и надхрящницей ушной раковины. Так как наиболее часто фиброзное кольцо у пациентов групп исследования отсутствовало или были обнаружены его остатки, дефект барабанной перепонки мы закрывали по underlay технике с применением аутохряща и надхрящницы ушной раковины.

В контрольной группе, в составе 30 (36,6%) пациентов, для реконструкции задней стенки НСП использовали хондроперихондральный трансплантат. На завершающем этапе санирующего вмешательства вырезали пластинку хряща ушной раковины, покрытую с двух сторон надхрящницей. При этом отслеживали форму ушной раковины. Надхрящницу с вогнутой стороны хряща отсепаровывали и из хряща формировали трапециевидную пластинку с аркой на проксимальном конце для формирования aditus ad antrum. После реконструкции задней стенки НСП и латеральной стенки аттика производили оссикулопластику и пластику барабанной перепонки. При этом реконструированные стенки служили опорой для тимпанального лоскута. Хондроперихондральный трансплантат для устранения небольших дефектов оказался доступным и безопасным. Однако при закрытии относительно больших дефектов задней стенки НСП, мы сталкивались с травматичностью изъятия пластинки хряща ушной раковины и изменением ее формы. Иногда, если ранее была произведена

тимпанопластика, в области ладьевидной ямки ушной раковины хрящ отсутствовал, и его применение в качестве пластического материала для реконструкции задней стенки НСП было невозможным, поэтому у данных пациентов мы использовали другие материалы. Из 30 пациентов после реконструкции задней стенки НСП хондроперихондральным трансплантатом, у 24 (80%) отдалённые результаты реконструкции мы расценивали как хорошие. Среди них у 2 (6,7%) пациентов в дистальном отделе задняя стенка наружного слухового прохода несколько сместилась в сторону мастоидального сегмента полости, но при этом скопление серных и эпидермальных масс мы не наблюдали.

В данной группе у 4 (13,3%) пациентов в ретроспективном периоде (начиная с 6 месяца послеоперационного наблюдения) наблюдали спонтанное формирование послеоперационной полости, обусловленное втяжением хондроперихондрального трансплантата в ретротимпанальный сегмент послеоперационной полости. В данной группе пластинка аутохряща втянулась в ретротимпанальную полость у 3 (60%) из 5 пациентов с размером трепанационного дефекта задней стенки НСП более 1см^2. У них также отсутствовала слизистая оболочка в антральной области. А из 25 пациентов с дефектом задней стенки НСП менее 1см^2 всего лишь у 1 (4%) пациента с выраженной дисфункцией слуховой трубы мы наблюдали втяжение реконструированных стенок.

При проверочной операции мы не наблюдали окостенение хрящевой ткани и почти всегда между пластинкой пересаженного хряща больного и костными краями дефекта были обнаружены рубцы, хотя, надо сказать, что их иссечение значительно облегчало мобилизацию трансплантата при последующей ревизии полостей среднего уха, что имеет практическое значение.

Способ реконструкции задней стенки НСП хондроперихондральным трансплантатом вполне приемлем. Он оправдал себя при небольшом трепанационном дефекте как задней стенки НСП, так и полости в сосцевидном отростке, в случаях сохранности ее мукопериоста. Наши данные согласуются с

результатами других авторов, которые также использовали пластинку хряща для реконструкции задней стенки НСП [77, 115, 118, 223].

С учетом преимуществ и недостатков аутопластики мы разработали способ реконструкции задней стенки НСП биокомпозиционным материалом и применяли его у 27 (33%) пациентов. Данный материал состоит из расщепленных фрагментов кортикальной кости сосцевидного отростка пациента, скреплённых биологическим клеем «BioGlue» и аутофибирина.

Биоклей BioGlue - гидрогель, состоит из воды (63%), бычьего сывороточного альбумина (35%) и глутаральдегида (2%). Молекула глутаральдегида играет роль кросс-линкера – связывает молекулу бычьего альбумина с другими белками (коллаген, внеклеточный матрикс). В результате реакции полимеризации в течение 2 мин. формируется прочная, эластичная пленка - биополимер. Биополимер в составе биокомпозиционного материала обеспечивал его кондуктивные свойства, выполнял кроме фиксирующего агента каркасную функцию.

Заушной разрез кожи и мягких тканей, произведенный на расстоянии 0,5см от заушной складки или послеоперационного рубца, обеспечивал доступ для забора расщепленных фрагментов кортикальной кости наружной стенки сосцевидного отростка. Для этого предварительно бором в зоне изъятия пластического материала создавали пространство для погружения, при этом собирали измельченную аутокость. Затем рабочую часть изогнутого долота погружали на созданную глубину и кость сбивали. Получали пластинки расщепленной кости различной величины, толщиной не более 1-2мм. При заборе аутокостного имплантационного материала мы использовали острые долота разных размеров, так как при фрезировании кости остеогенный потенциал такого трансплантата резко снижается [152]. С другой стороны расщепленная кость толщиной 1-2мм хорошо кровоснабжается в зоне имплантации, процессы перестройки в ней ускоряются, а донорский участок при расщеплении кости со временем восстанавливается [23, 176].

После предварительного определения размера костного дефекта задней стенки НСП изготавливали имплант того же размера: фрагменты расщепленной аутокости помещали на предметное стекло, разравнивали и сверху покрывали слоем биологического клея «BioGlue» толщиной до 1мм с помощью прилагающегося к нему аппликатора. Далее биополимер устанавливали в заранее подготовленное воспринимающее ложе таким образом, чтобы костные края трансплантата и дефекта тесно соприкасались друг с другом. Щели заполняли размельченной аутокостью, поверх укладывали аутофибриновую мембрану и надхрящницу ушной раковины, дополнительно отграничивая имплантат от мягких тканей. При этом мы также улучшали репаративные процессы в зоне имплантации, стараясь следовать принципам костно-пластической хирургии [220].

Для получения фибриновой мембраны применяли методику однократного центрифугирования цельной венозной крови пациента на аппарате EBA 20 фирмы Hettich (Германия). После забора 8 мл венозной крови пациента в вакуумные пробирки центрифугировали на скорости 2800 об/мин в течение 12 минут. В результате процесса разделения цельной крови пациента образовался фибриновый сгусток, которую раздавливали между предметными стеклами и получали фибриновую мембрану.

У 23 (85,1%) из 27 пациентов при использовании биокомпозиционного материала мы наблюдали хорошие и удовлетворительные клинико-анатомические результаты реконструкции задней стенки НСП. Среди них у 2 (7,4%) пациентов в отдаленном послеоперационном периоде реконструированная задняя стенка НСП сместилась в дистальном отделе, наружный слуховой проход расширился.

Результаты приживления биокомпозиционного материала оценивали при КТ височных костей по изменению плотности костной ткани. При состоятельной реконструкции задней стенки НСП имплантированный материал в течение года не менял свою плотность, соответствующую плотности кортикальной кости сосцевидного отростка. Имплантат сохранял форму дефекта пластического замещения, но судить о его перестройке нам было сложно. При проверочной

операции по периметру трансплантат в местах, тесно соприкасающихся с краями костного дефекта, был остеоинтегрирован, однако при гистологическом исследовании неоостеогенез не был обнаружен. При отсутствии тесного контакта трансплантата был фиксирован рубцами.

Втяжение задней стенки НСП с реформированием мастоидального сегмента полости в данной группе мы наблюдали у 4 (14,8%) пациентов. В двух случаях в ходе повторной операции в связи с рецидивом холестеатомы мы обнаружили рубцовое перерождение трансплантата задней стенки НСП. При этом гистологическое исследование участка трансплантата выявило безядерные остеоциты, местами – следы биоклея.

В данной группе неудовлетворительные результаты реконструкции, обусловленые рубцовым перерождением трансплантата и его втяжением, среди пациентов с дефектом задней стенки НСП более 1см^2 наблюдали в 43% случаев, а менее 1 см^2 – в 5% случаев при выраженной дисфункции слуховой трубы и отсутствии слизистой оболочки в антральной области. Безусловно, минимальный процент неудовлетворительных исходов реконструктивного вмешательства был обусловлен погрешностями хирургической техники на этапе изготовления биокомпозиционного материала.

Следует отметить, что при соблюдении техники применения биоклея отрицательное воздействие на улитковую функцию, местные и общие реакции мы не наблюдали. Поэтому, мы полностью не можем разделить мнение некоторых авторов, которые отметили иммунные реакции при использовании данного препарата. Между тем, необходимо помнить, что из-за содержания белка животного происхождения, его нельзя использовать у пациентов с аллергией на коровий белок [182].

Надо признать, что не всегда имеется возможность производить забор костных фрагментов кортикальной кости сосцевидного отростка, особенно, если ранее перенесенная санирующая операция была произведена транскортикальным доступом.

Все эти факторы послужили причиной поиска наиболее оптимального материала и разработки способа его применения для реконструкции задней стенки НСП. На основании изучения характеристик применяемых на сегодняшний день в реконструктивной хирургии костно-пластических материалов мы выбрали препарат «Остеоматрикс». Такой выбор был обусловлен наличием в его составе различных компонентов межклеточного матрикса, стимулирующих процессы остео- и ангиогенеза [79, 86].

Во II группе, в составе 25 (30,5%) пациентов, для реконструкции задней стенки НСП использовали композиционный материал «Остеоматрикс-аутофибрин».

На завершающем этапе реконструктивного вмешательства костный имплант «Остеоматрикс» вынимали из блистерной стерильной упаковки и погружали на 5 минут в 0,9% растворе NaCl (100,0 мл). Такая манипуляция позволяла моделировать имплантационный материал, придавать ему определенную форму. Далее, по размеру костного дефекта задней стенки НСП вырезали пластинку «Остеоматрикс», толщиной 5мм и помещали в костный дефект задней стенки НСП таким образом, чтобы имплантат тесно контактировал с краями костного дефекта, в том числе наружной стенки сосцевидного отростка. Поверх имплантата укладывали аутофибриновую мембрану. Сформированный таким образом композиционный материал покрывали надхрящницей и меатотимпанальным лоскутом.

В отдаленном периоде наблюдении у 21 (84%) из 25 пациентов архитектоника реконструированной задней стенки наружного слухового прохода не изменилась, смещение трансплантата стенки не отмечали. У 2 (8%) пациентов в дистальном отделе реконструированной задней стенки наружного слухового прохода образовался неглубокий карман, наружный слуховой проход расширился, деэпителизированных участков не отмечали. У данных пациентов при КТ височных костей через 1 год после операции мы наблюдали формирование костного регенерата по периметру имплантированного материала, имеющего плотность подлежащей костной ткани. Гистологическое исследование

в данный срок наблюдения выявило процессы неоостеогенеза. Через 18 месяцев после операции при проверочной операции макроскопически трансплантат был замещен костной тканью пациента – границы трансплантата не определялись. Процессы биодеградации имплантата протекали медленно, и возможно, именно это и обеспечивало его постепенное замещение. Этому свидетельствуют полученные нами достаточно хорошие клинические результаты реконструкции задней стенки НСП композиционным материалом «Остеоматрикс-аутофибрин». Реконструкция задней стенки НСП при применении композиционного материала «Остеоматрикс-аутофибрин» была состоятельна в 92% случаев.

Неудовлетворительные результаты реконструкции в данной группе мы наблюдали в 2 (8%) случаях: в ближайшем послеоперационном периоде при оголении имплантата и в отдаленном периоде при формировании ретракционного кармана в проксимальном отделе задней стенки НСП.

Оголение дистальной части имплантата мы обнаружили сразу после удаления тампонов из оперированного уха. Данный пацент был после многократных санирующих операций. У него практически отсутствовала слизистая оболочка в антральной области и на медиальной стенке барабанной полости, а дефект задней стенки НСП и полости в сосцевидном отростке достигал значительных размеров. На наш взгляд такой исход реконструктивного вмешательства был обусловлен недостаточным укрытием имплантированного материала мягкими тканями. Реконструктивное вмешательство у данного пациента было произведено в качестве подготовительного этапа к кохлеарной имплантации. Через 6 месяцев после операции при МРТ височных костей заподозрен рецидив холестеатомы, который подтвержден при повторной операции. Гистологическое исследование у данного пациента выявило процессы неоостеогенеза в участке трансплантата, тесно контактирующего с краями костного дефекта и укрытого мягкими тканями, несмотря на рецидив воспаления и холестеатомы.

У второго пациента неудовлетворительный клинический результат реконструкции был обусловлен ретракционными процессами при сочетании

нескольких факторов: выраженной дисфункцией слуховой трубы, наличием дефекта задней стенки НСП более 1см^2 и нарушением техники реконструктивного вмешательства - пластику латеральной стенки аттика производили до укладки имплантационного материала задней стенки НСП.

В данной группе мы наблюдали хорошие и удовлетворительные результаты реконструкции у 77,8% пациентов с размером дефекта задней стенки НСП более 1см^2. А при размере трепанационного дефекта менее 1см^2 неудовлетворительных результатов реконструкции не было.

Несмотря на остеоиндуктивность, как при аутопластике, так и при использовании данного материала послеоперационный период протекал без особенностей, необычные реакции тканей области его применения мы не наблюдали ни в одном из случаев.

При сравнении клинико-анатомических результатов применения композиционных материалов с традиционным способом реконструкции задней стенки НСП хондроперихондральным транспантатом, достоверной разницы не выявлено ($p_{1,2}$ =0,437, $p_{I,3}$ =0,862, $p_{2,3}$ =0,530, критерий Манна-Уитни). Применение биокомпозиционного материала при реконструкции задней стенки НСП является эффективным в 85,1% случаев, композиционного материала «Остеоматрикс-аутофибрин» – в 92%, хондроперихондрального трансплантата – в 86,7%. Неудовлетворительные результаты реконструктивного вмешательства при применении биокомпозиционного материала наблюдали у 4 (14,8%) пациентов, при использовании композиционного материала «Остеоматрикс-аутофибрин» у 2 (8%), при применении хондроперихондрального трансплантата у 4 (13,3%). Рецидив холестеатомы в группах обнаружен соответственно у 4 (14,8%), 1 (4%) и у 3(10%) пациентов.

С целью исключения холестеатомы в более половины случаев проводили МРТ височных костей в специальных режимах, а также проверочную операцию у 26 пациентов. Лишь в одном случае данные МРТ височной кости не соответствовали интраоперационно выявленной рекуррентной холестеатоме. Тем не менее, мы, как и другие авторы считаем, что МРТ височной кости в

специальном режиме может выявить признаки холестеатомы, его применение позволяет снизить количество проверочных операций [144].

Наши наблюдения показали, что кроме функционального состояния слуховой трубы, сохранности слизистой оболочки в барабанной полости, свойств имплантационного материала, на исход реконструкции задней стенки НСП в той или иной степени имел влияние размер дефекта задней стенки НСП. При сравнительном анализе полученных клинико-анатомических результатов в группах в зависимости от размера дефекта задней стенки НСП статистически значимой разницы не выявлено (p=0.680, p=0.359). При размере трепанационного дефекта менее 1см^2 практически в 95% случаев во всех группах получены «хорошие и удовлетворительные» результаты реконструктивного вмешательства. Однако при размере трепанационного дефекта более 1см^2 наибольший процент «хороших и удовлетворительных» результатов реконструкции получен в группе с применением композиционного материала «Остеоматрикс-аутофибрин» (77,8%), а «неудовлетворительных» результатов реконструкции – в группе с применением хондроперихондрального трансплантата (60%). Скорее всего, при относительно большом дефекте задней стенки НСП отсутствуют точки опоры для фиксации трансплантата на «естественном» уровне стенки, что приводит к его смещению и втяжению рубцом в ретротимпанальную полость. При формировании в результате санирующего вмешательства дефекта задней стенки НСП до 1см^2 вероятность получения хороших результатов реконструктивного вмешательства повышается. Решением данного вопроса является сохранение хотя бы части костного «мостика» или высокой «шпоры», что позволяет фиксировать имплантационный материал на «естественном» уровне задней стенки НСП.

Функциональные результаты мы оценивали во всех группах исследования. Для этого мы в основном учитывали два показателя – понижение порога звукопроведения (в дБ) и показатель костно-воздушного интервала (КВИ) в зоне речевых частот. Реконструктивную операцию мы считали эффективной в плане слухоулучшения при сокращении КВИ и достижении его диапазона до 20 дБ и I-II степени тугоухости. Мы наблюдали достоверное улучшение слуха и понижение

диапазона КВИ во всех группах исследования ($p < 0,001$, критерий Вилкоксона). У большинства пациентов слух достиг социально значимого уровня. При неудовлетворительном исходе реконструкции задней стенки НСП мы наблюдали ухудшение функциональных показателей хирургического лечения. Однако ухудшение слуха в отдаленном послеоперационном периоде в основном было обусловлено развитием рубцово-спаечного процесса, приводящего к нарушению функционирования звукопроводящего аппарата среднего уха. При выраженном сенсоневральном компоненте, что часто встречался при данной патологии, к сожалению, мероприятия по улучшению слуха не привели к успеху. Однако в таких случаях санирующую операцию мы также завершали восстановлением анатомической целостности среднего и наружного уха с целью предупреждения «болезни оперированного уха». Такой тактики придерживаются и многие другие отохирурги. [43, 132, 173]

В завершении обсуждения диссертационной работы следует отметить, что для получения хороших результатов реконструктивного вмешательства кроме имплантационного материала, функционального состояния слуховой трубы, состояния слизистой оболочки барабанной полости, немаловажное значение имеет выбор тактики реконструктивного вмешательства в каждом клиническом случае. Нами разработанная тактика реконструктивного вмешательства – формирование имплантационного ложа посредством выбора адекватного доступа на санирующем этапе с учетом топографо-анатомического строения сосцевидного отростка позволяет при дефекте задней стенки НСП до 1см^2 получить достаточно хорошие результаты реконструктивного вмешательства у большинства пациентов вне зависимости от применяемого имплантационного материала.

С другой стороны клинические ситуации в отохирургии бывают разные, имеются разные школы и разные тактики хирургического лечения. Нередко, к сожалению, и на сегодняшний день в ходе санирующего вмешательства, особенно в ургентной хирургии, необоснованно формируются относительно «большие» трепанационные дефекты. Тогда при повторной операции кроме санации приходится восстановить костные стенки «обширной» полости. В таких случаях

выбор имплантационного материала, с клинически доказанной эффективностью, не уступающего своими характеристиками аутотрансплантатам, облегчает задачу и помогает отохирургу. Все вышесказанное определяет практическую значимость данной работы.

ВЫВОДЫ

1. Разработаны способы реконструкции задней стенки наружного слухового прохода с применением биокомпозиционного материала «Аутокость-аутофибрин-биоклей» и композиционного материала «Остеоматрик-аутофибрин», которые имеют высокую эффективность.
2. Применение композиционного материала «Остеоматрикс-аутофибрин» для реконструкции задней стенки НСП является эффективным и позволяет получить «хорошие» клинико-анатомические результаты в 92% случаев, биокомпозиционного материала «Аутокость-аутофибрин-биоклей» - в 85,1% случаев. При этом неудовлетворительные анатомические исходы реконструктивного вмешательства являются одной из причин, влияющих на функциональные показатели хирургического лечения.
3. При сравнении клинико-анатомических и функциональных результатов применения композиционных материалов с традиционным способом реконструкции задней стенки НСП хондроперихондральным транспантатом статистически достоверной разницы не выявлено.

   Способ реконструкции задней стенки наружного слухового прохода композиционным материалом «Остеоматрикс-аутофибрин» оказался наиболее «универсальным», и является методом выбора при размере трепанационного дефекта более 1см^2.
4. На основании анализа полученных клинико-анатомических результатов выявлено, что при дефекте задней стенки наружного слухового прохода площадью до 1см^2 исход реконструктивного вмешательства мало зависит от применяемого имплантационного материала. Следовательно, оптимальная тактика хирургического лечения подразумевает щадящее отношение к костным структурам наружного и среднего уха, в том числе к задней стенке НСП, и формирование имплантационного ложа с целью реконструкции задней стенки НСП на «естественном» уровне.

ПРАКТИЧЕСКИЕ РЕКОМЕНДАЦИИ

1. Хирургическое лечение при планировании реконструктивной операции необходимо проводить заушным доступом, что обеспечит значительный обзор полостей среднего уха, позволит изъять имплантационный аутогенный материал при минимальной дополнительной травме, а также работать хирургу обеими руками.
2. Доступ к структурам среднего уха необходимо выбирать в зависимости от строения сосцевидного отростка. При склеротическом строении – трансмеатальный доступ, при смешанном строении – комбинированный транмеатально - транскортикальный доступ. Такой подход позволит минимизировать удаление кортикальной кости сосцевидного отростка и формировать ложе для имплантата задней стенки наружного слухового прохода.
3. При выполнении санирующего этапа операции требуется соблюдать щадящее отношение к неизмененным структурам наружного и среднего уха, в том числе к задней стенке НСП, формируя ее дефект с вертикальным размером не более 1см.
4. При реконструкции задней стенки НСП рекомендуем учитывать не только свойства применяемого имплантационного материала, но и способы его фиксации, укрытия мягкими тканями.
5. После восстановления целостности среднего и наружного уха на заключительном этапе санирующего вмешательства необходимо длительное наблюдение пациента, при подозрении на рецидив холестеатомы - проведение МРТ височной кости в специальном режиме в обязательном порядке.

СПИСОК ЛИТЕРАТУРЫ

1. Аабд Н. А. Реконструктивная мастоидопластика у больных, перенесших в прошлом радикальную операцию уха: автореф. дис. … канд. мед. Наук / Н. А. Аабд – СПб., 2000. – 17 с.
2. Агаронова З. Б. Реконструктивные хирургические вмешательства при «болезни оперированного уха» / З. Б. Агаронова [и др.] // II Национальный конгресс "Пластическая хирургия": сб. мат. – М., 2012. – С. 62 – 63.
3. Аникин И. А. Состояние выстилки трепанационной полости после радикальной операции на среднем ухе по данным гистологического исследования / И. А. Аникин [и др.] // Вестн. оторинолар. – 1998. – № 1. – С. 10 – 14.
4. Аникин И. А. Хирургическое лечение больных перенесших, радикальную операцию среднего уха: автореф. дис. ... докт. мед. наук / И. А. Аникин. – М. 2000. – 35 с.
5. Аникин И. А. Хирургическая тактика при повторных операциях на среднем ухе / И. А. Аникин, С. В. Астащенко, Б. А. Заварзин // Рос. оторинолар. – 2008. – № 4. – С. 3 – 8.
6. Антонян Р. Г. Функциональное состояние слуховой трубы при различных формах среднего отита и результаты тимпанопластики. / Р. Г. Антонян, Л. А. Мосейкина // Актуальные проблемы фониатрии и клинической сурдологии – М. – 1998. – С. 84 – 86.
7. Аснина С. А. Использование биокомпозиционного остеопластического материала "Остеоматрикс" для профилактики осложнений при удалении ретенированных третьих моляров / С. А. Аснина и [др.] // Институт стоматологии – 2004. – № 1 (22). – С. 46 – 48.
8. Астащенко С. В. Повторные операции при хроническом гнойном среднем отите: автореф. дис. … канд. мед. наук / С. В. Астащенко – СПб., 2012. – 16 с.

9. Баба С. А. Гнойное воспаление среднего уха, бактериологические исследования и терапевтические возможности / С. А. Баба // Вестн. оторинолар. – 1995. – № 1. – С. 12 – 14.
10. Березнюк В. В. Показания к функционально-реконструктивным операциям по закрытому типу с частичной облитерацией антромастоидальной полости / В. В. Березнюк, А. К. Моргачева, Д. В. Лыщенко // Журнал ушных, носовых и горловых болезней. – 2000. – № 5. – С. 92 – 94.
11. Бобров В. М. Разнообразие находок на ухе после ранее проведенной радикальной операции: хирургическая тактика / В. М. Бобров // Рос. оторинолар. – 2006. – № 6 (25). – С. 38 – 42.
12. Богданова Т. В. Мастоидопластика с максимальным использованием здоровой аутокости сосцевидного отростка / Т. В. Богданова // Там же. - 1980. – № 3. – С. 10 – 12.
13. Богомильский М. Р. Анализ реопераций на среднем ухе в детском возрасте / М. Р. Богомильский, В. Р. Чистякова // Вестн. оторинолар. – 1994. – № 2. – С. 33 – 36.
14. Бойко Н. В. К вопросу о выборе типа хирургического вмешательства при хроническом гнойном среднем отите / Н. В. Бойко [и др.] // II науч.-практ. конф. оториноларингологов южного федерального округа: матер. конф. – Сочи, 2006. – С. 13 – 14.
15. Бокучава Т. А. Причины неудовлетворительных результатов оперативного лечения хронического гнойного среднего отита / Т. А. Бокучава // Рос. оторинолар. – 2007. – № 5. – С. 3 – 8.
16. Борисенко О. Н. Закрытый вариант этапной тимпанопластики с мастоидэктомией у больных хроническим гнойным средним отитом / О. Н. Борисенко // Вестн. оторинолар. – 2001. – № 2. – С. 23 – 27.
17. Борисенко О. Н. Морфологические и функциональные результаты трёх вариантов тимпанопластики / О. Н. Борисенко // Мат.XVI съезда оториноларингологов РФ “Оториноларингология на рубеже тысячелетий”. – СПб.,: РИА-АМИ, 2001. – С. 43 – 45.

18. Борисова К. З. Вторичные реконструктивные операции у больных после санирующей операции и тимпанопластики по открытому типу / К. З. Борисова, Л. В. Рылова // Вопр. науч.-практ. оториноларингологии: Сб. тр. Новокузнецк, 1981. С. 48 – 49.
19. Борисова К. З. К методике «закрытой» техники лечения хронического гнойного среднего отита / К. З. Борисова, К. Д. Абдулмуслимов // Вопр. науч.-практ. оториноларингологии: Сб. тр. Новокузнецк, 1981. С. 49 – 53.
20. Быстренин В. А. Обеспечение полного и стойкого санирующего эффекта - основное требование к операциям, выполняемым при эпитимпаните / В. А. Быстренин, Л. В. Быстренина // Вестн. оторинолар. – 1999. – № 3. – С. 31 – 32.
21. Васильев М. Г. Теоретическое обоснование использования биокомпозиционного материала "Остеоматрикс" в лечении детей и подростков с костной патологией / М. Г. Васильев и [др.] // Детская хирургия. – 2006. – № 2 – С. 44 – 49.
22. Веремеенко К. Н. Фибриновый клей и возможности его применения в оториноларингологии / К. Н. Веремеенко, А. Н. Кизим // Журн. ушн., нос. и горл. бол. – 1988. – № 5. – С. 86 – 89.
23. Виноградова Т. П. Регенерация и пересадка костей / Т. П. Виноградов, Г. И. Лаврищева. – М.: Медгиз, 1974. – 148 с.
24. Вишняков В. В. Пути совершенствования реконструктивной хирургии среднего уха при тугоухости, обусловленной хроническим гнойным средним отитом и его последствиями: автореф. дис. ... д-ра мед. наук / С. В. Вишняков. – М., 1999. – 46 с.
25. Волошина И. А. Послеоперационное воспаление в трепанационных полостях височной кости / И. А. Волошина, А. А. Миронов // Вестн. оторинолар. – 2004. – № 2. – С. 56 – 58.
26. Вольфкович М. И. Хронический гнойный средний отит / М. И. Вольфкович. – М.: Медицина, 1967. – 128с.

27. Вульштейн Х. Слухоулучшающие операции / Х. Вульштейн. – М.: Медицина,1972. – 424 с.
28. Гаров Е. В. Современные принципы лечения больных с хроническим гнойным средним отитом / Е. В. Гаров // Здоровье столицы: тез. докл. VI Московск. ассамблеи (г. Москва, 13 - 14 дек. 2007 г.). – М., 2007. – С. 137 – 138.
29. Гончарова О. Г. Применение обогощенной тромбоцитами аутоплазмы при операциях на среднем ухе / О. Г. Гончарова, Л. П. Попова // Рос. оторинолар. – 2009. – № 1. – С. 67 – 70.
30. Гусаков А. Д. Реконструкция звукопроводящего аппарата при закрытых вариантах функционально-реконструктивных операций у больных хроническим гнойным средним отитом: автореф. дис. … д-ра мед. наук / А. Д. Гусаков. – Запорожье, – 1985. – 42 с.
31. Гусаков А. Д. Влияние антромастоидальной полости на звукопроводимость среднего уха в эксперименте / А. Д. Гусаков, В. В. Березнюк // Там же. –1987. – № 4. – С. 54 – 58.
32. Гусаков А. Д. Отдаленные клинические результаты костно-мозговой аутотрансплантации при мастоидопластике / А. Д. Гусаков, В. Й. Диденко, А. А. Гусакова // Журн. ушных, носовых и горловых болезней. – 2007. – № 5-с. – С. 23 – 25.
33. Давудов Х. Ш. Использование костной аутоткани в реконструктивной пластике послеоперационной полости при мастоидэктомии / Х. Ш. Давудов, Ю. Б. Сулейманов, И. И. Матёла [и др.] // III научно-практическая конференция оториноларингологов Центрального округа Российской Федерации "Актуальное в оториноларингологии": материалы конференции. – М., 2009. – С. 173 – 174.
34. Джаббаров К. Д. Мастоидопластика – один из этапов медицинской реабилитации больных хроническим гнойным средним отитом / К. Д. Джаббаров, А. Ч. Хушбаков // Вестн. оторинолар. – 2010. – № 2. – С. 36 – 38.

35. Джапаридзе Ш. В. О хирургическом лечении хронического гнойного среднего отита / Ш. В. Джапаридзе, Д. В. Вачарадзе, Л. С. Ломидзе, Т. Р. Хечинашвили // Вестник оториноларингологии. – 2005. – № 3. – С. 46 – 47.
36. Диденко В. И. Вестибулярная функция у больных хроническим средним отитом до и после реконструкции и пластики послеоперационной полости губчатой аутокостью и костным мозгом / В. И. Диденко, А. Д. Гусаков, В. В. Диденко // Рос. оторинолар. – 2005. – № 2 (15). – С. 12 –16: ил.
37. Дубинец И. Д. Диагностическая и прогностическая ценность морфологических критериев состояния слизистой оболочки барабанной полости при реконструктивно-санирующей хирургии хронического среднего отита / И. Д. Дубинец, Е. Л. Куренков, Р. В. Кофанов // Рос. оториноларингология. – 2007. – № 4 (29). – С. 34 – 39: ил.
38. Дубинец И. Д. Регенеративное направление в отохирургии / И. Д. Дубинец, Е. Л. Куренков // Рос. оторинолар. – 2007. – № 1 (26). – С. 65 – 70: ил.
39. Дунайвицер Б. И. К вопросу о сохранении воздухоносной неотимпанальной полости при миринго- и тимпанопластике / Б. И. Дунайвицер // Журн. ушн., нос. и горл. бол. – 1983. – № 4. – С. 58 – 59.
40. Егоров Л. В. Хирургическая тактика при хроническом гнойном среднем отите у детей / Л. В. Егоров, М. Я. Козлов, А. С. Петров // Вестн. оториноларингологии. – 1999. – № 6. – С. 14 – 15.
41. Енин И. П. Реабилитация больных хроническим гнойным средним отитом / И. П. Енин // Вестн. оторинолар. – 1999. – № 2. – С. 33 – 34.
42. Еремеева К. В. Использование препарата Стимул-осс при мастоидопластике / К. В. Еремеева, Л. А. Кулакова, А. С. Лопатин // Вестн. оторинолар. – 2008. – № 5. Приложениение. – С. 312 – 314.
43. Еремеева К. В. Особенности санирующих реопераций на среднем ухе / К. В. Еремеева, Л. А. Кулакова, А. С. Лопатин // Вестн. оторинолар. – 2009. – № 4. – С. 45 – 47.

44. Завадский Н. В., Завадский А. В. Учение о холестеатоме среднего уха и прогресс отохирургии // Журн. вушних, носових і горлових хвороб. – 2006. – №. 4. – С. 27 – 41.

45. Завадский А. В. О пневматизации височной кости в зависимости от состояния функции слуховой трубы у больных хроническим гнойным средним отитом / А. В. Завадский // Журн. ушн., нос. и горл. болезней. – 2000. – № 1. – С. 13 – 20.

46. Запорощенко А. Ю. Реставрационная хирургия среднего уха и возможности рентгенологического контроля / А. Ю. Запорощенко, Л. Г. Розенфельд // Журнал ушных, носовых и горловых болезней. – 1983. – № 2. – С. 11 – 14.

47. Зберовская Н. В. К методике определения проходимости евстахиевой трубы / Н. В. Зберовская // I Всероссийский съезд оторинолар.: Тез. докл. - Волгоград, 1962. – С. 372 – 374.

48. Зберовская Н. В. Обследование и подготовка больных к тимпанопластике: Метод. рекомендации / Н. В. Зберовская. – М., 1969. – 32 с.

49. Иванец И. В. Новые аспекты патогенеза костной деструкции при холестеатоме / И. В. Иванец, В. Г. Истратов // Вестн. оторинолар. – 1993. – № 2. – С. 20 – 25.

50. Ильинская Е. В. Экспериментальное исследование геля натриевой соли карбоксиметилцеллюлозы при местном применении в среднем ухе: электронно-микроскопическое исследование ототоксичности / Е. В. Ильинская, К. Д. Юсифов, В. Е. Кузовков [и др.] // Рос. оторинолар. – 2007. – № 3. – С. 60 – 65.

51. Камалова З. З. Способ выполнения закрытого варианта санирующих операций на среднем ухе у больных хроническим гнойным эпитимпанитом с холестеатомой / З. З. Камалова, Н. С. Дмитриев, Т. М. Янборисов. – 2011. Патент РФ № 2428155 С1; 9.

52. Кокоркин Д. Н. Прогнозирование эффективности закрытого варианта тимпанопластики у больных хроническим средним отитом / Д. Н. Кокоркин // Журн. ушн., нос. и горл. болезней. – 1997. – № 5. – С. 49 – 53.

53. Корвяков В. С. О терминологии и классификации оперативных вмешательств на среднем ухе при хроническом среднем отите (обзор литературы) / В. С. Корвяков, Т. В. Бурмистрова, А. А. Гапонов, А. А. Якшин [и др.] // Рос. оториноларингология : II Пленум Правления Рос. о-ва оториноларингологов; Совещание гл. оториноларингологов регионов России "100 лет Рос. оториноларингологии: достижения и перспективы" (23 - 24 апр. 2008 г., г. Санкт-Петербург). – 2008. – Приложение № 2. – С. 263 – 269.
54. Корвяков В. С. Современные аспекты хирургического лечения больных воспалительными заболеваниями среднего уха: автореф. дис. ... докт. мед. наук / В. С. Корвяков. – М., 2007. – 41 с.: ил.эл.
55. Косяков С. Я. Отдаленные результаты после тимпанопластики / С. Я. Косяков, Е. В. Пахилина // Рос. оторинолар. – 2008. Приложение № 2. – С. 269 – 273.
56. Косяков С. Я. Избранные вопросы практической отохирургии; монография / С. Я. Косяков. – Москва: МЦФЭР, 2012. – 214 с.
57. Кирилова И. А. Сравнительная характеристика материалов для костной пластики: Состав и Свойства / И. А. Кирилова, М. А. Садовой, В. Т. Подорожная // Хирургия позвоночника. – 2012. – № 3. – С. 72 - 83.
58. Крюков А. Н. Применение ровамицина и амоксиклава у пациентов с инфекционно-воспалительной патологией ЛОР-органов / А. Н. Крюков, Т. С. Полякова, Д. С. Огородников, Г. А. Гайворонская [и др.] // Вестн. оторинолар. – 1996. – № 2. – С. 42 – 45.
59. Красин П. М. Модификация пластического способа Пансе при радикальной трепанации среднего уха / П. М. Красин // Вестн. оторинолар. – 1911. – № 5. – С. 419 – 425.
60. Кулакова Л. А. Хирургическая реабилитация больных хроническим гнойным средним отитом и его последствиями: дис. ... канд. мед. наук / Л. А. Кулакова. – М. – 1990. – 170 с.

61. Курилин И. А. К особенностям течения и диагностики отогенных внутричерепных осложнений / И. А. Курилин, Р. В. Юрина, Ф. А. Тышко // Журн. ушн., нос. и горл. бол. – 1983. – № 6. – С. 1 – 6.
62. Лекишвили М. В. Первый опыт применения в клинике костной патологии биокомпозиционного (биопластического) материала "Остеоматрикс" / М. В. Лекишвили [и др.] // Вестник травматологии и ортопедии. – 2002. – № 4. – С. 80 – 84.
63. Лихачев А. Г. Новый метод пластики после радикальной операции среднего уха / А. Г. Лихачев // Вест. оторин. – 1939. – № 5. – С. 33 – 36.
64. Мануйлов Е. Н. Техника щадящей радикальной операции среднего уха с заушным разрезом / Е. Н. Мануйлов // Вестн. оториноларин. – 1955. – № 1. – С. 32 – 38.
65. Мануйлова О. Е. Состояние сурдологической помощи взрослому населению г. Москвы и перспективы ее совершенствования / О. Е. Мануйлова, Н. В. Павлова // 10-ая юбилейная конференция оториноларин. г. Москвы: Тез. докл. М., 2002. – С. 10 – 12.
66. Межнева В. В., Костава В. Т., Баранова М. В. Желатино-резорциновый клей "Биоклей-ЛАБ" - безопасный биодеградируемый клей / В. В. Межнева, В. Т. Костава, М. В. Баранова // Сб. тез. 8-го Всерос. съезда серд.-сосуд. хирургов НЦ ССХ. Бюлл. НЦССХ. – 2002. – т. 3. – № 11. – С. 324.
67. Меланьин В. Д. Свободная пересадка костной, хрящевой и жировой ткани в оториноларингологии: автореф. дис. ... докт. мед. наук / В.Д. Меланьин. – М., 1978. – 31 с.
68. Меланьин В. Д. Принципы лечения неосложненных форм эпи - и мезотимпанита / В. Д. Меланьин, О. Г. Хоров // Вестн. оториноларин. – 1999. – № 4. – С. 8 – 11.
69. Меланьин В. Д. Формирование полости среднего уха при первичной тимпанопластике / В. Д. Меланьин, О. Г. Хоров // Вестн. Оториноларин. – 1999. – № 2. – С. 46 – 47.

70. Меланьин В. Д. Реконструкция среднего уха после радикальной операции / В. Д. Меланьин, О. Г. Хоров // Современные вопросы клинической отиатрии: тез. материалов 10 - ой юбилейной конф. оториноларингологов г. Москвы (10 июня 2002 г., г. Москва). – М., 2002. – С. 89 – 91.

71. Мингоболатова П. А. Этиология, патогенез и принципы лечения хронического гнойного среднего отита / П. А. Мингоболатова, С. Я. Косяков // Рос. оторинолар.: Приложение – 2008. – № 2 – С. 299 – 303.

72. Миронов А. А. Проблемы диагностики и лечения хронического гнойного среднего отита / А. А. Миронов // Российская Науч.-практ. конференции оторинолар. «Современные проблемы заболеваний верхних дыхательных путей и уха»: тез. докл. – М., 2002. – С. 97 – 99.

73. Мишенькин Н. В. Вопросы клиники, диагностики и лечения хронических отитов. метод. рекомендации / Н. В. Мишенькин. Омск, 1979. – 87 с.

74. Мишенькин Н. В. Закрытая санирующая операция при хроническом гнойном среднем отите / Н. В. Мишенькин, Ю. А. Кротов // Журнал ушн., нос. и горл. бол. – 1993. – № 2. – С. 64 – 71.

75. Мишенькин Н. В. Современные тенденции и возможности при хирургическом лечении хронического гнойного среднего отита / Н. В. Мишенькин // Вестн. оторинолар. – 1999. – № 5. – С. 30 – 31.

76. Московченко Н. А. Современные аспекты экономической значимости «болезни трепанационной полости» после общеполостной операции на ухе / Н. А. Московченко, Г. И. Гарюк, Т. В. Почуева // Журнал ушных, носовых и горловых болезней. – 1987. – № 1б. – С. 39 – 43.

77. Мухамедов И. Т. Современные аспекты хирургического лечения тугоухости: дис. ... докт. мед. наук / И. Т. Мухамедов. – М., 2010. – 246 с.: ил.

78. Мухамедов И. Т. Способ реконструкции латеральной стенки аттика и задней стенки наружного слухового прохода / И. Т. Мухамедов. – 2009. Патент РФ на изобретение № 2371105 С1.

79. Науменко Л. Ю. Влияние биокомпозитного материала Остеоматрикс на процессы регенерации костной ткани в условиях эксперимента (иммуногистохимическое исследование) / Л. Ю. Науменко [и др.] // Травма. – 2014. – №. 15, № 4. – С. 66 – 72.
80. Никифорова Г. Н. Комбинированное лечение больных с отсутствием эпидермизации трепанационной полости после санирующих операций на ухе / Г. Н. Никифорова, Е. М. Хон, В. М. Свистушкин [и др.] // Российская оториноларингология. – 2005. – № 5 (18). – С. 115 – 117.
81. Николаев М. П. Состояние и задачи усовершенствования отиатрической помощи взрослому населению столичного мегаполиса / М. П. Николаев // 10-ая юбилейная конференция оториноларингологов г. Москвы: Тез. докл. М., 2002. – С. 7 – 10.
82. Николаев М. П. Использование биокомпозиционных материалов для мастоидопластики трепанационной полости при операциях на среднем ухе / М. П. Николаев, А. С. Пурясев // Мат-лы XVII съезда оториноларингологов России : тез. (г. Н. Новгород, 7 - 9 июня 2006 г.). СПб., 2006. – С. 127 – 128.
83. Овсянников М. И. Биологическая тампонада (восстановительная пластика) при радикальной операции уха / М. И. Овсянников // Труды V съезда отоларингологов СССР. – М., 1959. – С. 349 – 351.
84. Пальчун В. Т. Обоснование применения эластической тампонады послеоперационных полостей среднего уха / И. А. Волошина, А. И. Крюков [и др.] // Вестник оториноларингологии. – 2001. – № 2. – С. 35 – 38.
85. Пальчун В. Т. Основные научно-исследовательские и практические перспективы в работе сурдологического отделения / В.Т. Пальчун, М.И. Кадымова [и др.] // Надежность и достоверность научной информации в оториноларингологии: материалы IV общерос. ежегодн. конф. – М., 2005. – С. 14 – 18.

86. Панасюк А. Ф. Биоматериалы для восстановления костных дефектов на основе костных аллоколлагена, гидроксиапатита и сульфатированных гликозаминогликанов. А. Ф. Панасюк [и др.] // сборник трудов: Клинические и фундаментальные аспекты клеточных и тканевых биотехнологий – Самара, 2004. – С. 43 – 44.
87. Патякина О. К. История развития и показания к раздельной аттикоантротомии с тимпанопластикой / О. К. Патякина // Современные методы диагностики и лечения в оториноларингологии: Респ. Сб. тр. / Вып. XXVII. – М., 1981. – С. 82 – 86.
88. Патякина О. К. Блокада адитуса и тимпанального перешейка при хронических средних отитах / О. К. Патякина // Журн. ушн., нос. и горл. бол. – 1982. – № 5. – С. 5 – 7.
89. Патякина О. К. Предпосылки для успешной санирующей и слухоулучшающей операции при хронических гнойных средних отитах / О. К. Патякина // II съезд оториноларингологов Белоруссии: Тез. Докл. - Минск. – 1984. – С. 91 – 92.
90. Патякина О. К. Хирургическая тактика при хроническом гнойном среднем отите: Метод. Рекомендации / О. К. Патякина, В. Т. Пальчун, Н. В. Мишенькин, В. П. Быкова. – М., 1989. – 17 с.
91. Патякина О. К. Выбор метода хирургического лечения больных с фистулой лабиринта при холестеатоме/ О. К. Патякина, Е. В. Гаров // Актуальные проблемы фониатрии и клинической сурдологии. – М. – 1998. – С. 140 - 141.
92. Патякина О. К. Акустические характеристики резонанса после общеполостной операции на ухе и использование их при вариантах реконструктивных операций / О. К. Патякина, О. П. Токарев, Н. Г. Сидорина // Вестн. оториноларингологии. – 2001. – № 2. – С. 17 – 20.
93. Петрова Л. Н. Тактика двухэтапности в функциональной хирургии уха / Л. Н. Петрова [и др.] // Журн. ушн., нос. и горл. бол. – 1983. – № 5. – С. 45 – 48.

94. Петровская А. М. Сравнительная оценка методов восстановления задней стенки наружного слухового прохода при мастоидопластике: дис. ... канд. мед. наук / А. М. Петровская. – М., 1975. – 196 с.
95. Плужников, М. С. Современное состояние проблемы хирургической реабилитации больных с хроническими воспалительными заболеваниями среднего уха / М. С. Плужников, В. В. Дискаленко, Л. М. Курмашова // Вестник оториноларингологии. – 2006. – № 5. – С. 63 – 66.
96. Плужников М. С. Применение латексного тканевого клея в оториноларингологии / М. С. Плужников, М. А. Рябова, Н. А. Шумилова // Folia Otorhinolar. et Pathol. Respirat. – 2006. – № 12 (1-2). – С. 15 – 18.
97. Полякова С. Д. Функциональные результаты операций «закрытого» и «открытого» типов на среднем ухе / С. Д. Полякова // Вестн. оториноларингологии. – 2010. – № 5. – С. 26 – 28.
98. Полякова С. Д. Хирургическая реабилитация больных хроническим гнойным средним отитом / С. Д. Полякова // Вестн. оториноларингологии. – 2010. - № 5. – С. 20 – 22.
99. Потапов И. И., Зберовская Н. В., Калина В. О. Тимпанопластика. М., 1963. – 156 с.
100. Преображенский Н. А. К методике «Задней тимпанотомии» с сохранением задней стенки слухового прохода у больных хроническим гнойным эпитимпанитом / Н. А. Преображенский, И. И. Гольдман, В. П. Васильева // Труды I-го Московского ордена Ленина и ордена Трудового Красного Знамени медицинского института им. И. М. Сеченова – М., 1971. – С. 45 – 46.
101. Преображенский Н. А. Современное состояние и пути совершенствования микрохирургии уха / Н. А. Преображенский // VIII съезд оториноларингологов СССР: Тез. докл. – М., 1982. – С. 37 – 42.
102. Преображенский Н. А. О холестеатоме среднего уха / Н. А. Преображенский // Вестн. оториноларингологии. – 1984. – № 6. – С. 81 – 84.
103. Преображенский Ю. Б. Тимпанопластика. М.: Медицина, 1973. – 247 с.

104. Протасевич Р. С. Местное лечение больных хроническим гнойным средним отитом / Р. С. Протасевич // Вестн. оториноларингологии. – 2002. – № 3. – С. 57 – 60.
105. Реброва О. Ю. Статистический анализ медицинских данных. Применение пакета прикладных программ STATISTICA / О. Ю. Реброва. – М.: МедиаСфера, 2002. – 312 с.
106. Савельева Е. Е. Улучшение эффективности электроакустической коррекции слуха у пациентов перенесших радикальную операцию на среднем ухе / Е. Е. Савельева // Вестник оториноларингологии. – 2006. – № 4. – С. 21 – 23.
107. Савин В. С. Ближайшие клинико-анатомические результаты раздельной аттикоантротомии с тимпанопластикой при хронических гнойных средних отитах / В. С. Савин // Вестн. оториноларингологии. – 1981. – № 1. – С. 69.
108. Савин В. С. Эффективность раздельной аттикоантротомии с тимпанопластикой при хронических гнойных средних отитах: автореф. дис. ... канд. мед. наук / В. С. Савин. – М., 1981. – 22 с.
109. Семенов Ф. В. Тактика хирургического лечения больных хроническим гнойным средним отитом при различных формах патологического процесса в среднем ухе / Ф. В. Семенов, А. К. Волик // Проблемы и возможности микрохирургии уха. – Оренбург, 2002. – С. 110 – 113.
110. Семенов Ф. В. Анализ некоторых причин рецидива хронического гнойного среднего отита в послеоперационном периоде / Ф. В. Семенов, В. А. Ридненко, С. В. Немцева // Вестник оториноларингологии. – 2005. – № 3. – С. 48 – 49.
111. Семенов Ф. В. Применение стеклокристаллических гранул биосит-элкор для уменьшения объема трепанационной полости при операциях на среднем ухе / Ф. В. Семенов, И. В. Горбоносов, А. В. Стариков, В. А. Ридненко [и др.] // Вестник оториноларингологии. – 2005. – № 1. – С. 32 – 35.

112. Семенов Ф. В. Применение обогащенной тромбоцитами плазмы для лечения хронического воспаления трепанационной полости после санирующих операций на среднем ухе / Ф. В. Семенов, Т. В. Банашек-Мещерякова // Рос. оториноларингология: Всерос. науч-практ. конф. "Новые технологии диагностики и лечения в оториноларингологии"; III Пленум Правления Рос. о-ва оториноларингологов; Совещание гл. оториноларингологов регионов России (22 - 23 апр. 2009 г., г. Санкт-Петербург). – 2009. Приложение № 1. – С. 263 – 266.
113. Семенов Ф. В. Влияние обогащенной тромбоцитами плазмы на течение раневого процесса после санирующих операций «открытого» типа на среднем ухе / Ф. В. Семенов, Т. В. Банашек-Мещерякова // Рос. оториноларингология. – 2010. – № 3 (46). – С. 145 – 151.
114. Сидорина Н. Г. Клинико-аудиологическая оценка методов реконструкции слухоулучшающих операций у больных после общеполостной операции уха: дис. ... канд. мед. наук / Н. Г. Сидорина. – М., 1983. – 246 с.
115. Сидорина Н. Г. Функциональная хирургия после радикальной операции на ухе / Н. Г. Сидорина // Вестн. оторинолар. – 1998. – № 3. – С. 37 – 38.
116. Сидорина Н. Г. Опыт реконструктивной хирургии у больных после общеполостной операции уха / Н. Г. Сидорина // Вестн. оторинолар. – 1998. – №3. – С. 37.
117. Ситников В. П. К вопросу о «болезни оперированного уха» / В. П. Ситников, А. Р. Набиль, С. Р. Хусам [и др.] // Материалы VIII съезда оториноларингологов Украины. – Киев – 1995. – С. 293.
118. Ситников В. П. Способ первичной реконструкции задне-верхней стенки наружного слухового прохода при слухоулучшающих операциях: пат. 2268660 РФ RU / В. П. Ситников; дата публ. 27.01.2006.
119. Скопина Э. А. Некоторые аспекты проблемы хронического гнойного среднего отита / Э. А. Скопина // Вестн. оториноларингологии. – 1999. – № 2. – С. 51 – 52.
120. Солдатов И. Б. Руководство по оториноларингологии. – М.: Медицина, 1994.

121. Сребняк И. А., Кизим А. И. Изучение активности щелочной и кислой фосфатаз в биологических жидкостях и перифокальных тканях среднего уха у больных хроническим гнойным средним отитом // Журн. вушних, носових і горлових хвороб. – 2002. – №3. – С. 44 – 49.
122. Сушко Ю. А. Поэтапная реконструкция звукопроводящего аппарата среднего уха при хронических отитах / Ю. А. Сушко // Журн. ушн., нос. и горл. бол. – 1978. – № 5. – С. 16 – 20.
123. Сушко Ю. А. Формирование неотимпанальной полости при слухоулучшающих операциях у больных хроническим гнойным средним отитом и его последствиями: автореф. дис. ... д-ра мед. наук / Ю. А. Сушко. – Киев. – 1981. – 35 с.
124. Сушко Ю. А. Трехэтапная тимпанопластика при фиксации стремени у больных хроническим гнойным средним отиом / Ю. А. Сушко // Журн. ушн., нос. и горл. бол. – 1982. – №6. – С. 61 – 62.
125. Сушко Ю. А. Применение фибринового клея Tissucol при тимпанопластике / Ю. А. Сушко, Н. Ю. Шатловин, О. Н. Борисенко // Журн ушн., нос и горл. бол. – 1991. № 4. С. 55 - 56.
126. Сушко Ю. А. Две модификации «закрытого» варианта тимпанопластики / Тез. докл. IV-го международного симпозиума “Современные проблемы физиологии и патологии слуха» / Ю. А. Сушко [и др.]. – М. – 2001. – С. 170.
127. Тарасов Д. И. Заболевания среднего уха / Д. И. Тарасов, О. К. Федорова, В. П. Быкова. – М.: Медицина, 1988. – 288 с.
128. Тарасов Д. И. Частота и структура хронических заболеваний уха, горла и носа среди населения и их динамика / Д. И. Тарасов, А. Б. Морозова // Вестн. оторинолар. – 1991. – №2. – С. 12 - 14.
129. Тимошенко П. А. Хирургические методы реабилитации при патологии среднего уха : автореф. дис. ... д-ра мед. наук / П. А. Тимошенко. – СПб, 1991. - 23 с.

130. Толстов Ю. П. О клиническом значении состояния трепанационной полости у больных, перенесших радикальную операцию на среднем ухе / Ю. П. Толстов, И. А. Аникин // Вестник оториноларигологии. – 1999. – №1. – С. 44 – 46.
131. Тос М. Руководство по хирургии среднего уха: в 4 т. : пер. с англ. А. В. Давыдова; под ред. А. В. Старохи. - Томск: Сибирск. гос. мед.ун-т, 2004 - 2012 - Т. 1. Подходы, мирингопластика, оссикулопластика и тимпанопластика. – 2004. - 408 с.; Т. 2. Хирургия сосцевидного отростка и реконструктивные операции. – 2005. – 432 с.
132. Трищенков Н. Н. Функционально-реконструктивные операции при лечении холестеатомы среднего уха: дис. ... канд. мед. наук / Н. Н. Трищенков. – Новосибирск, 1983. – 246 с.
133. Фриденштейн А. Я. Экспериментальное внескелетное костеобразование / А. Я. Фриденштейн // М., «Медгиз», 1963. – 236 с.
134. Хамзалиева Р. Б. Показатели заболеваемости при патологии ЛОР – органов по результатам обращаемости в амбулаторно-поликлинические учреждения Москвы / Р. Б. Хамзалиева А. Ф. Захарова, В. В. Васильева // Фармакологические и физические методы лечения в оториноларингологии. Третья научно-практическая конференция. 16-17 мая 2005 г. С. 11 – 14.
135. Ханукаева З. Б. Варианты реконструкции задней стенки наружного слухового прохода при хирургическом лечении хронического гнойного среднего отита: авт. реф. дис. ... канд. мед. наук / З. Б. Ханукаева. – Москва, 2014. – 164 с.
136. Хоров О. Г. Применение аллогенной хрящевой ткани в реконструкции среднего уха / О. Г. Хоров, В. Д. Меланьин, И. Ч. Алещик // Актуальные вопросы имплантологии в травматологии и ортопедии: материалы междунар. науч.-практ. конф., Гродно, 26–27 окт. 2000г. / Гроднен. гос. мед.ун-т; редкол.: С. И. Болтрукевич [и др.]. – Гродно, 2000. – С. 74 – 77.

137. Хоров О. Г. Хирургическое лечение деструктивных средних отитов / О. Г. Хоров, В. Д. Меланьин // Гродно: ГрГМУ, 2001. – 150 с.
138. Черкасова Л. А. Анатомо-топографические предпосылки рецидива холестеотомы после тимпанопластики : автореф. дис. ... канд. мед. наук / Л. А. Черкасов. – М., 1993, 24 с.
139. Шахов А. В. Выбор метода хирургической санации среднего уха при хроническом гнойном среднем отите с холестеатомой: автореф. дис. ... канд. мед. наук / А. В. Шахов. – М., 1990. – 14 с.
140. Шкороботун В. А. Экспериментальное обоснование модифицированного III типа тимпанопластики / В. А. Шкороботун // Журн. ушн., нос.и горл. бол. – 1988. – № 2. – С. 6 – 11.
141. Янов Ю. К. Болезнь оперированного уха: клиническая характеристика и патоморфологическое обоснование / Ю. К. Янов, В. П. Ситников, И. А. Аникин [и др.] // Рос. оториноларингология. – 2005. – № 4 (17). – С. 149 – 154.
142. Adda F. Concetres plaquettaires and Platelet rich fibrin: une nouvelle Strategie en paro-implantologie D. U. d'implantologie / F. Adda. – Paris. –XII. – 2001. – P. 43.
143. Ajith G. Single-stage BAHA and mastoid obliteration / G. Ajith, C. Coulson, E. Ross, R. De // International journal of otolaryngology. – 2012. – Vol. 10. – P. 3.
144. Aikele P. Diffusion-weighted MR imaging of cholesteatoma in pediatric and adult patients who have undergone middle ear surgery / P. Aikele [et al.] // American Journal of Rentgenology. – 2003. – Vol. 181. – №. 1. – P. 261 – 265.
145. Ars B. Middle ear pressure balance under normal conditions / B. Ars, N. Ars-Piret // Acta Otorhinolaryngol. Belg. – 1994. – Vol. 48, № 4. – P. 339 – 342.
146. Ars B. Pockets of tympanic membrane retraction / B. Ars, M. Manrique // Acta Otorrinolaringol. Esp. – 1996. – Vol. 47, № 6. – P. 417 – 424.
147. Ars B. Preliminary results supporting the gas-exchange function in the postero-superior part of the middle ear cleft. / B. Ars [et al.] // Acta Otolaryngol. – 1997. – Vol. 117, № 5. – P. 704 – 707.

148. Arun K. M. Evaluation of the use of BioGlue in neurosurgical procedures / K. M. Arun [et al.] // Journal of Clinical Neuroscience. – 2003. – Vol. 10 (6). – P. 661 – 664.

149. Babighian G. Posterior and attic wall "enbloc" osteoplasty in combined approach tympanoplasty / G. Babighian // Cholesteatoma and Mastoid Surgery / Ed. by Yuichi Nakano. - Proceedings of the Fourth International Conference, Niigata, Japan, 1992. – P. 649 – 653.

150. Bagot d'Arc M. Biphasic ceramics and fibrin sealant for bone reconstruction in ear surgery / M. Bagot d'Arc, G. Daculsi, N. Emam // Ann. Otol. Rhinol. Laryngology. – 2004. – Vol. 113 (9). – P. 711 – 720.

151. Bacciu A. Reconstruction of outer attic wall defects using bone paté: Long-term clinical and histological evaluation / A. Bacciu [et al.] // Eur. Arch. Otorhinolaryngol. – 2006. – Vol. 263 (11). – P. 983 – 987.

152. Berengo M. Histomorphometric evalution of bone grafts harvested by different methods / M. Berengo [et al.] // Minerva Stomatol. – 2006. – Vol. 55 (4). – P. 189 – 198.

153. Bercin S. Results of revision mastoidectomy / S. Bercin [et al.] // Acta Otolaryngol. – 2009. – Vol. 129, № 2. – P. 138 – 141.

154. Bergon J. Principles of tissue transplantation as applied to otology // Arch. Otolaryngol. – 1973. – Vol. 97. – P. 70 – 73.

155. Beutner D. Long-term results following mastoid obliteration in canal wall down tympanomastoidectomy / D. Beutner [et al.] // Laryngorhinootologie. – 2007. – Vol. 86 (12). P. 861 – 866.

156. Black B., Kelly S. Mastoidectomy reconstruction: revascularizing the canal wall repair // Am. J. Otol. – 1994. – Vol. 15. – P. 91 – 95.

157. Black B. Papers of the XVI IFOS Meeting / B. Black // Sydney, Australia. – 1997. – P. 57.

158. Blanco P. Surgical management of middle ear cholesteatoma and reconstruction at the same time / P. Blanco // Colombia Médica. – 2014. – Vol. 45. – №. 3. – P. 127 - 131.

159. Bluestone C. D. Epidemiology and pathogenesis of chronic suppurative otitis media: implications for prevention and treatment // International journal of pediatric otorhinolaryngology. – 1998. – V. 42. – №. 3. – P. 207 – 223.

160. Buchheim G. Reconstructive procedures in tympanoplasty / G. Buchheim // Pract. Otorhinolaryngol (Basel) – 1966. – Vol. 28, № 3. – P. 190 – 197.

161. Charachon R. Middle ear cholesteatoma surgery / R. Charachon, S. Schmerber, J. P. Lavieille // Ann Otolaryngol. Chir Cervicofac. – 1999. – Vol. 116, № 6. – P. 322 – 340.

162. Charachon R. Rationale and illustration of a 2-stage a closed technic in the treatment of cholesteatoma / R. Charachon , C. Junien-Lavillauroy // J. Fr. Otorhinolaryngol. – 1977. – Vol 26, № 1. – P. 11 – 13.

163. Charles C. Ceravital reconstruction of canal wall down mastoidectomy, long-term results / C. Charles, S. Della, S. C. Lee // Arch. of Otolaryngol. Head Neck Surg. – 2006. – Vol. 132, № 6. – P. 617 – 623.

164. Cho Y. S. Revision surgery for chronic otitis media: characteristics and outcomes in comparison with primary surgery / Y. S. Cho [et al.] // Auris Nasus Larynx. 2010. – Vol. 37, № 1. – P. 18 – 22.

165. Cruz O. L. Efficacy of surgical treatment of chronic otitis media / O. L. Cruz, C. A. Kasse , F. D. Leonhart // Otolaryngol Head Neck Surg. – 2003. – № 128 (2). – P. 263 – 266.

166. Danesh-Meyer M. J. Histological evaluation of sinus augmentation using platelet rich plasma (PRP): a case series / M. J. Danesh-Meyer, M. R. Filstein, R. Shanaman // J. Int. Acad. Periodontal. – 2001. – Vol. 3, № 2. – P. 48 – 56.

167. Deveze A. Rehabilitation of canal wall down mastoidectomy using a titanium ear canal implant / A. Deveze [et al.] // Otol. Neurotol. – 2010. – Vol. 31(2). – P. 220 – 224.

168. Dornhoffer J. L. Surgical modification of the difficult mastoid cavity / Otolaryngol. Head Neck Surg. – 1999. – Vol. 120. – P. 361 – 367.

169. Dornhoffer J. L. Retrograde mastoidectomy with canal wall reconstruction: a single-stage technique for cholesteatoma removal / J. L. Dornhoffer // Ann. Otol. Rhinol. Laryngol. – 2000. – Vol. 109. – P. 1033 – 1039.

170. Dornhoffer J. L. Impact on Quality of Life After Mastoid Obliteration / J. L. Dornhoffer, J. Smith, G. Richter, J. Boeckmann // Laryngoscope. – 2008. – Vol. 118. – P. 1427 – 1432.

171. Duckert L. G. Management of anterior epitympanic cholesteatoma: expectations after epitympanic approach and canal wall reconstruction / L. G. Duckert, K. H. Makielski, J. Helms // Otol. Neurotol. – 2002. – Vol. 23 (1). – P. 8 – 13.

172. Durham L. H. A method for preparation of fibrin glue / L. H. Durham [et al.] // J. Laryngol. Otol. – 1987. – Vol. 101 (11). – P. 1182 – 1186.

173. Estreme S. A., Highfill G. Hydroxyapatite canal wall reconstruction/mastoid obliteration // Otolaryngology Head and Neck Surgery. – 1999. – Vol. 120, N 3. – P. 345 – 349.

174. Faramarzi A. Intraoperative findings in revision chronic otitis media surgery / A. Faramarzi [et al.] // Arch. Iran. Med. – 2008. – Vol. 11, № 2. – P. 196 – 199.

175. Farrior I. B. The canal Wall in Tympanoplasty and Mastoidectomy / I. B. Farrior // Arch. Otolaryng. – 1969. – Vol. 90 (12). – P. 706 – 714.

176. Finkemeier C. G. Current concepts review. Bone-grafting and bone-graft substitutes / C. G. Finkemeier // J. Bone Jt. Surg. (Am). – 2002. – Vol. 84 (3). – P. 454 – 464.

177. Fisch U. Reconstruction of the ossicular chain (author's transl) / U.Fisch // HNO – 1978. – Vol. 26, № 2. – P. 53 – 56.

178. Franco K. L. Advanced Therapy in Thoracic Surgery / K. L. Franco, J. B. Putnam // PMPH-USA. – 2005. – 548 p.

179. Gamoletti R. Regenerated middle ear mucosa after tympanoplasty / Gamoletti R. [et al.] // Otolaryngol. Head Neck Surg. - 1986. – Vol. 94, № 4. – P. 430 – 434.

180. Gehrkinge E. Osteoplastic atticoantrotomy : Reconstruction of the posterior canal wall by bone chips from the temporal squama // Eur. Arch. Otorhinolaryngol. – 2010. – V. 267 (7). – P. 1055 – 1066.

181. Hammond V. T. Some problems of the intact canal wall technique in the management of aural cholesteatoma / V. T. Hammond // J. Laryngol. Otol. – 1970. – Vol. 84, № 1. – P. 33 – 36.

182. Hewitt C. W. BioGlue surgical adhesive for thoracic aortic repair during coagulopathy: efficacy and histopathology / C. W. Hewitt [et al.] // Ann. Thorac. Surg. – 2001. – Vol. 7. – P. 1609 – 1612.

183. Ho S. Y. Efficacy of the 2-staged procedure in the management of cholesteatoma / S. Y. Ho, J. F. Kveton // Archives of Otolaryngology–Head & Neck Surgery. – 2003. – Vol. 129. – №. 5. – P. 541 – 545.

184. Hussain A. Reconstruction of mastoid cavity with hydroxyapatite cement and postauricular flap / A. Hussain, B. Ram, O. J. Hilmi // Laryngoscope. – 2002. - Vol. – 112 (3). – P. 583 – 585.

185. Ikeda M. Canal wall down tympanoplasty with canal reconstruction for middle ear cholesteatoma: postoperative hearing, cholesteatoma recurrence, and status of reaeration of reconstructed middle ear cavity / M. Ikeda [et al.] // J. Laryngol. Otol. – 2003. – Vol. 117 (4). – P. 249 – 255.

186. Ishimoto S Total middle ear reconstructive surgery for the radicalized ear / S. Ishimoto, K. Ito, T. Sasaki [et al.] // Otol. Neurotol. – 2002. – Vol. 23, № 3. – P. 262 – 266.

187. Jackson C. G. A surgical solution for the difficult chronic ear / C. G. Jackson [et al.] // Am. J. Otol. – 1996. – Vol. 17. – P. 7 – 14.

188. Jang C. H. Changes in external ear resonance after mastoidectomy: open cavity mastoid versus obliterated mastoid cavity / C. H. Jang // Clinical Otolaryngology and Allied Sciences. – 2002. – Vol. 27 (2). – P. 509 – 511.

189. Jansen A. Uber die Methoden Warzenforsatzoperationen bei chronischen Mittelohreiterungen / A. Jansen // Arch. Ohrenheilk. – 1893. – Vol. 35. – P. 143 – 146.

190. Jansen C. Posteriore tympanotomie: Zugang zum Mittelohr mit Erhaltung des auberen Gehorgangs / C. Jansen // Arch. Klin. Und Exp. Ohr. – Nas. – Kehlkopf-heilk. – 1967. – Vol. 188. – P. 558 – 559.

191. Jansen C. The Combinet Approach for Tympanoplasty / C. Jansen // J. Laryng. – 1968. – Vol. 82 (9). – P. 779 – 793.

192. Karmarkar S. Cholesteatoma surgery: the individualized technique. / S. Karmarkar [et al.] // Ann Otol. Rhinol. Laryngol. – 1995. – Vol. 104. – P. 591 – 595.

193. Kinney S.E. Five years experience using the intact canal wall tympanoplasty with mastoidectomy for cholesteatoma: preliminary report / S. E. Kinney // Laryngoscope. – 1982. – Vol. 92 (12). – P. 1395 – 1400.

194. Lapidot A. A method for Preserving the Posterior Canal Wall and bridge in the Surgery for Cholesteatoma / A. Lapidot, E. Brandow // Acta Oto-Laryng. - Stockh. – 1966. – Vol. 63 (1). – P. 88 – 92.

195. Mendonca-Caridad J. J. Frontal sinus obliteration and craniofacial reconstruction with platelet rich plasma in a patient with fibrous dysplasia / J. J. Mendonca-Caridad, J. P. Rubio-Rodriguez, P. Juiz-Lopez // Int. J. Oral Maxillofac. Surg. – 2006. – Vol. 35, № 1 . – P . 8 8 – 91.

196. Meuser M. Permanent obliteration of old radical mastoid cavities combined with tympanoplasty / M. Meuser // Laryngology and Otology. – 1984. – Vol. 98 (1). – P. 31 – 35.

197. Minatogawa T. Evaluation of mastoid obliteration surgery T. Minatogawa, H. Machizuka, T. Kumoi // Am. J. Otol. – 1995 – Vol. 16 (1). – P. 99 – 103.

198. Minovi A. Audiometric Results of Open Cavity Tympanomastoidectomy in Advanced Attic Cholesteatoma / A. Minovi [et al.] // ORL. – 2015. – Vol. 77. – №. 3. – P. 180 – 189.

199. Mishra A., Pavelko T. Treatment of chronic elbow tendinosis with buffered platelet-rich plasma / A. Mishra, T. Pavelko // Am. J. Sports Med. – 2006. – Vol. 34, № 11. – P. 1774 – 1778.

200. Nadol J. B. Causes of failure of mastoidectomy for chronic otitis media / J. B. Nadol // Laryngoscope. – 1985. – Vol. 95. – P. 410 – 413.

201. Neudert M. Cholesteatoma recidivism: comparison of three different surgical techniques / M. Neudert [et al.] // Otol. Neurotol. – 2014. – Vol. 35 (10). – P. 1801 – 1808.

202. Nicolopoulos T. Surgical management of cholesteatoma: the two main optionsand the third way – atticotomy/limited mastoidectomy / T. Nicolopoulos, P. Gerbesiotis // Int. J. Pediatr. Otorhinolaryngol. – 2009. – Vol. 73. – P. 1222 – 1227.
203. Nyrop M. Extensive cholesteatoma: long-term results of three surgical technique / M. Nyrop, P. Bonding // J. Laryngol. Otol. – 1997. – Vol. 116 (6). – P. 521 – 526.
204. Osborne J. E. Large meatoplasty technique for mastoid cavities / J. E. Osborne, R. M. Terry, A. G. Gandhi // Clin. Otolaryngol. – 1985. – Vol. 10. – P. 357 – 360.
205. Palmgren O. Long-term results of open cavity and tympanomastoid surgery of the chronic ear / O. Palmgren // Acta Otolaryngol. – 1979. – Vol. 88, № 5-6. – P. 343 – 349.
206. Palva T. The invasion theory in cholesteatoma and mastoid surgery / T. Palva // Proceedings of the Second International Conference on Cholesteatoma and Mastoid Surgery. – 1982. – P. 249 – 264.
207. Palva T. Surgical treatment of chronic middle ear disease. II. Canal wall up and canal wall down procedure / T. Palva // Acta Otolaryngol. – 1987. – Vol. 104, № 5 – 6. – P. 487 – 494.
208. Paparella M. Tympanoplasty for atelectatic ears / M. Paparella // Laryngoscope. – 1979. – Vol. 89. – P. 1345 – 1346.
209. Pacifici L. Platelet rich plasma (PRP): potentialities and techniques of extraction / L. Pacifici, F. Casella, C. Maggiore // Minerva Stomatol. – 2002. – Vol. 51, № 7-8. – P. 341 – 350.
210. Perkins R. Tympanomastoid reconstruction: An operative procedure for anatomical and functional restoration of the radicalized ear / R. Perkins // Laryngoscope. – 1976. – Vol. 86. – P. 416 – 430.
211. Persidsky M. D. Separation of platelet-rich plasma by modified centrifugal elutriation / M. D. Persidsky, N. S. Ling // J. Clin. Apher. – 1982. – Vol. l, № 1. – P. 18 – 24.

212. Pfleiderer A. G. A study of recurrence of retraction pockets after various methods of primary reconstruction of attic and mesotympanic defects in combined approach tympanoplasty / A. G. Pfleiderer [et al] // Clin. otolaryngol. – 2003. – Vol. 28, № 6. – P. 548 – 551.

213. Pichanic M. Personal experience with intact bridge mastoidectomy and reconstruction of the lateral wall of the attic / M. Pichanic, J. Koval // Cesk. Otolaryngol. – 1986. – Vol. 35, № 4. – P. 260 – 265.

214. Portmann, M. The choice of techniques for the surgery of chronic otitis media with cholesteatoma / M. Portmann // J.Laryngol. Otol. – 1985. – Vol. 99. – P. 533 – 537.

215. Portman M. Traite de technique chirurgicale / M. Portman // O.R.L. et cervico-faciale. Oreille et os temporal. – Paris (Masson). – 1986. – P. 1.

216. Ragheb S. M. Hearing results after cholesteatoma surgery: the Iowa experience / S. M. Ragheb, B. J. Gantz, B. F. McCabe // Laryngoscope. – 1987. – Vol. 97, № 11. – P. 1254 – 1263.

217. Ramsey M. J. Postauricular periosteal-pericranial flap for mastoid obliteration and canal wall down tympanomastoidectomy / M. J. Ramsey [et al.] // Otology and Neurotology. – 2004. – Vol. 25 (6). – P. 873 – 878.

218. Roberson J. B. Mastoid Obliteration: Autogenous cranial bone pate reconstruction / J. B. Roberson [et al.] // Otol. Neurotol. – 2003. – Vol. 24 (2). – P. 132 – 140.

219. Rosenberg E.S., Torosian J. Sinus grafting using platelet rich plasma initial case presentation // Pract. Periodontics Aesthet. Dent. – 2000. – Vol.12, № 9. – P. 843 – 850.

220. Sanchez A. R. Regenerative potential of platelet-rich plasma added to xenogenic bone grafts in peri-implant defects: a histomorphometric analysis in dogs / A. R. Sánchez [et al.] // Journal of periodontology. – 2005. – Vol. 76. – №. 10. – P. 1637 – 1644.

221. Schnee I. M. Tympanoplasty: a modification in technique / I. M. Schnee //Archives of Otolaryngology - Head & Neck Surgery. – 1963. – Vol. 77. – № 1. – P. 87.

222. Shaffrey C. I. Neurosurgical application of fibrin glue: augmentation of dural closure in 134 patients / C. I. Shaffrey [et al.] // Neurosurgery. – 1990. Vol. 26 (2). – P. 207 – 210.

223. Sharkawy El. A. The use of cartilage and pedicled perichondrial flap for primary reconstruction of posterior canal wall / El. A. Sharkawy [et al.] // Ejentas Egyptian journal of ear, nose, throat and Allied Sciences. – 2010. – Vol. 11. – P. 75 – 78.

224. Shea J. J. Reconstruction of the Posterior Canal Wall with Proplast / J. J. Shea [et al.] // Otolaryngology Head and Neck Surgery. – 1984. – Vol. 92, № 3. – P. 329 – 333.

225. Sheehy J. L. Cholesteatome surgery in children / J. L. Sheehy // Acta. Otorhino-laryng. Belg. – 1980. – Vol. 34, № 1. – P. 98 – 106.

226. Sheehy J. L. Tympanoplasty with mastoidectomy: present status / J. L. Sheehy // Clin. Otolaryngol. Allied Sci. – 1983. – Vol. 8, № 6. – P. 391 – 403.

227. Shelton C. Tympanoplasty: review of 400 stages cases / C. Shelton, J. L. Sheehy // Laryngoscope. – 1990. – Vol. 100 (7). – P. 679 – 681.

228. Schwartze H. H. Uder die kiinstliche Eroffnung des Warzenfortsatzes / H. H. Schwartze, C. G. Eysell // Arch. Ohrenheilkd. – 1873. – Vol. 7. – P. 157 – 187.

229. Smyth G. D. Cholesteatoma surgery: the influence of the canal wall / G. D. Smyth // Laryngoscope. – 1985. – Vol. 95, № 1. – P. 92 – 96.

230. Stankovic M. Follow-up of cholesteatoma surgery: open versus closed tympanoplasty / M. Stankovic // ORL. – 2007. – Vol. 69, №. 5. – P. 299 – 305.

231. Sudhoff H. Posterior canal wall reconstruction with a composite cartilage titanium mesh graft in canal wall down tympanoplasty and revision surgery for radical cavities / H. Sudhoff [et al.] // J. Laryngol. Otology. – 2006. – Vol. 120 (10). – P. 832 – 836.

232. Surjan L. Die Verwendung von Gewebeklebern bei Tympanoplastiken / L. Surjan, S. Bodi // HNO. – 1971. – Vol. 19 (7). – P. 201 – 202.

233. Syms M. Management of cholesteatoma: status of the canal wall / M. Syms, W. Luxford // Laryngoscope. – 2003. – Vol. 113. – P. 443 – 448.

234. Szpunar J. Reconstruction of middle ear with old radical cavity / J. Szpunar // Acta Otorinolaryngol. – 1973. – Vol. 76. – P. 353 – 359.

235. Tomlin J. Surgical technique and recurrence in cholesteatoma: a meta-analysis / J. Tomlin [et al.] //Audiology & neuro-otology. – 2012. – Vol. 18, №. 3. – P. 135 - 142.

236. Tos M. Obliteration of the cavity in mastoidectomy / M. Tos // Acta otolaringol. – 1969. – № 67 (5). – P. 516 – 520.

237. Tos M. Mastoid osteoplasty using autogenous cancellous bone: A new procedure. Obliteration of the Cavity in Mastoidectomy / M. Tos // Acta Otolaryngol. – 1969. – P. 516 – 520.

238. Ucar C. Canal wall reconstruction and mastoid obliteration with composite multi-fractured osteoperiosteal flap / C. Ucar // European Archives of Otorhinolaryngology. – 2006. – Vol. 263, № 12. – P. 1082 – 1086.

239. Uzun C. Assessment of visualization of structures in the middle ear via Tos modified canal wall-up mastoidectomy versus classic canal wall-up and canal wall-down mastoidectomies / C. Uzun, T. Kutoglu // Int. J. Pediatr. Otorhinolaryngol. – 2007. – Vol. 71. – P. 851 – 856.

240. Van der Gucht K. Temporary removal of the posterior bony canal wall with reconstruction using microplate osteosynthesis in cholesteatoma surgery: a case series and description of the technique / K. Van der Gucht [et al.] // European Archives of Oto-Rhino-Laryngology. – 2014. – Vol. 271. – №. 6. – P. 1497 – 1503.

241. Vartiainen E. Long-term results of surgical treatment in different cholesteatoma types / E. Vartiainen, J. Nuutinen // Otology & Neurotology. – 1993. – Vol. 14 (5). – P. 507 – 511.

242. Villarejo P. L. The antrum exclusion in cholesteatoma surgery / P. L. Villarejo, E. C. Banos, J. Ramos // J. Laryng. Otol. – 1992. – Vol. 106. – P. 120 – 123.

243. Wehrs R. E. Ossicular reconstruction in ears with cholesteatoma / R. E. Wehrs // Am. Otolaryngol. Clin. North. – 1989. – Vol. 22, № 5. – P. 1003 – 1013.

244. Wigand M. E. Tympanomeatoplasty with preservation of the bony bridge for cholesteatoma surgery / M. E. Wigand // Clinical Otolaryngology & Allied Sciences. – 1978. – Vol. 3 (4). – P. 415 – 419.

245. Wulshtein H. Past and future of tympanoplasty / H. Wulshtein // Arch. Otolaryngol. – 1963. – № 78 (3). – P. 371 – 385.

246. Yoon-Seok J. Histopathological evaluation of the materials used for mastoid obliteration in rats: allogeneic bone, allogeneic cartilage, demineralized bone matrix and hydroxyapatite / J.Yoon-Seok [et al.] // Int. Adv. Otol. – 2009. – Vol. 5 (3). – P. 301 – 309.

247. Yung M. M. Mastoid obliteration with hydroxyapatite - the value of high resolution CT scanning in detecting recurrent cholesteatoma / M. M. Yung, K. R. Karia // Clin. Otolaryngol. – 1997. – Vol. 22, № 6. – P. 553 – 557.

Образец индивидуальной карты обследования и лечения пациента

Данные полученные при обследовании и хирургическом лечении пациентов групп исследования вносились в индивидуальную регистрационную карту, представленную ниже.

Индивидуальная карта пациента

Ф.И.О.
Возраст:
№ Истории болезни
Сроки госпитализации: с по
Место работы:
Адрес и номер телефона:

Диагноз при поступлении:

Клинический диагноз:
Жалобы:

- Гноетечение
- ощущение тяжести//заложенности// головная боль — дискомфорт в ухе
- снижение слуха
- шум
- головокружение и т.д.

Время появления жалоб:

Продолжительность заболевания:

Фактор, повлекший манифестацию заболевания:

Анамнез жизни:

Др. ЛОР заболевания:
Сопутствующие заболевания:

Данные объективного обследования
Состояние внутренних органов и систем (указать патологию), _____
ЛОР статус при поступлении:

Исследуемое ухо А _

	При отоскопии	КТ височных костей
1) задняя стенка	(сохранена//нет)	

2) шпора	(высокая//нет)	
3) латеральная стенка аттика-навесы	(да//нет)	
4) состояние трубы	(закрыта//открыта)	(воздушна//частичный блок/полный блок)
5) размер костного дефекта –задней стенки НСП ; –мастоидального отдела;	да //нет	Да//нет
6) эпидермизация: - мастоидального отдела - тимпанального отдела	 да//нет да//нет	
7) барабанная перепонка, слуховые косточки		
8) костный канал лицевого нерва	сохранен//нет (имеется дефект: размер, локализация)//не визуализируется	сохранен//нет (имеется дефект: размер, локализация)
9) холестеатома, грануляции	да//нет	да//нет
10) фистула лабиринта	да//нет//не визуализируется	да//нет

Область ОНП не изменена, безболезненна при перкуссии, пальпации.

При передней риноскопии: слизистая полости носа розовая, гиперемированная, бледная, тонкая, пастозная, отечная; носовые ходы широкие, сужены за счет , отделяемое в полости носа отсутствует, слизистое; перегородка носа практически по средней линии, незначительно искривлена, девиация вправо, влево в костном, хрящевом отделе; носовое дыхание свободное, ограничено, затруднено справа, слева.

При эпифарингоскопии: слизистая носоглотки розовая, гиперемированная, тонкая, отечная; отделяемого нет, слизистое; купол носоглотки свободен, наличие в носоглотке отделяемого: слизистого, гнойного, сукровичного; глоточная миндалина не увеличена, гипертрофия I, II, III степени; задние концы нижних и средних носовых раковин не увеличены, гипертрофия справа, слева; сошник не утолщен, валикообразное утолщение справа, слева; хоанальный

полип справа, слева; атрезия хоан - справа/слева: полная, неполная; тубарные валики не увеличены, отечны; глоточные устья слуховых труб свободны, зияют, блокированы; розенмюллерова ямка свободна**,** несвободна справа/слева.

При орофарингоскопии: передние небные дужки розовые, гиперемированные, утолщенные, спаянные с тканью миндалин; небные миндалины за дужками, 1ст, 2ст, 3ст; в лакунах отделяемого нет, единичные пробки; слизистая задней стенки глотки розовая, влажная, гранулезная.

При непрямой ларингоскопии: вход в гортань свободен; надгортанник не изменен, подвижный; черпало-надгортанные складки розовые, гиперемированы, утолщены, симметричные, подвижные; голосовые складки серые, блестящие, подвижны в полном объеме. Голосовая щель____мм. Подскладочное пространство свободно. Грушевидные синусы свободны.

Акуметрия

AD		***AS***
	СШ	
	ШР	
	РР	
	С к – 128	
	С в – 128	
	С к – 512	
	С в – 512	
	С в – 1024	
	W	
	R 128	
	R512	
	F128	
	F512	
	J	

Вестибулометрия

AD		***AS***
	Спонтанный нистагм	
	Фистульная проба	
	Поза Ромберга	
	ППП, ПНП	
	Адиадохокинез	
	Походка с открытыми, закрытыми глазами	
	Фланговая походка	

Тональная пороговая аудиометрия

Дата _____

AD – кондуктивная смешанная ст. порог костной проводимости _ дБ. КВИ_____ дБ,

AS – кондуктивная смешанная ст. порог костной проводимости _ дБ. КВИ_____ дБ,

Дополнительные методы обследования

Другие_____
_____
_____

Лечение: Хирургическое лечение ----------
Дата операции ----------
под местной анестезией //эндотрахеальным наркозом
Детали выполнения операции и интраоперационые находки.
Вскрытие антрума по Штакке // Левину // др.----------
Кожа сл. прохода, состояние выстилки послеоперационной полости ----------
Барабанная перепонка, края дефекта ----------
Латеральная стенка аттика // задняя стенка наружного слухового прохода -------
Слизистая оболочка ----------
Слуховая труба - ---------
Слуховые косточки --------
Лицевой нерв ---------
Спайки, бляшки в барабанной полости -
Грануляции, холестеатома ограниченная // распространенная (подтверждена гистологически) ----------
Дефекты стенок (размер)----------
Осложнения во время операции*: кровотечение, головокружение, травматическое поражение лицевого нерва, обнажение твердой мозговой оболочки да // нет*

– размер трепанационного дефекта

-

- проводилась пластика (ранее) *да // нет*

Течение послеоперационного периода
Режим_____
Медикаментозная терапия_____
Вестибулярные расстройства(характер, длительность)_____
Динамика шума _____
Наличие ранних послеоперационных осложнений (клинические данные, время выявления, диагноз, лечение).

Состояние при выписке (после удаления тампонов из оперированного уха)

AD
AS

	Ушная раковина не изменена	
	П/о рана	
	зажила первичным натяжением	
	отечность	
	серозное отделяемое	
	гнойное отделяемое	
	тонкий рубец	
	Слуховой проход	
	широкий	
	узкий	
	свободный	

	обтурирован	
	Кожа задней стенки НСП	
	Тонкая	
	бледная	
	отечная	
	при зондировании пуговчатым зондом	
	задняя стенка НСП	
	латеральная стенка аттика	
	мягкая	
	твердая	
	грануляции	
	втяжение (локализация)	
	Неомембрана	
	Розовая	
	гиперемирована в задних отд.	
	Грануляции	
	Подвижная	
	Неподвижная	
	Состоятельна	
	Перфорация	
	Корки	
	Выделения	
	Слуховая труба проходима по	
	Тойнби	
	по Вальсальве	
	по Политцеру	
	Катетеризация	
	Другие особенности	

Акуметрия

AD		***AS***
	СШ	
	ШР	
	РР	
	С к – 128	
	С в – 128	
	С к – 512	
	С в – 512	
	С в – 1024	
	W	
	R 128	
	R512	
	F128	
	F512	
	J	

Вестибулометрия

AD		***AS***
	Спонтанный нистагм	

	Фистульная проба	
	Поза Ромберга	
	ППП, ПНП	
	Адиадохокинез	
	Походка с открытыми, закрытыми глазами	
	Фланговая походка	

Анатомический результат *(отоскопия оперированного уха)*
Через месяц *дата*_____
AD ***AS***

Функциональный результат *(аудиометрия оперированного уха в сравнении с дооперационной)*
Через месяц *дата*_____

А – кондуктивная смешанная порог костной проводимости ___ дБ.
КВИ дБ,

Ш. Р. Р. Р. R F

Анатомический результат *(отоскопия оперированного уха)*
Через 3 месяца *дата*_____
AD ***AS***

	Ушная раковина не изменена	
	П/о рана	
	зажила первичным натяжением	
	отечность	
	серозное отделяемое	
	гнойное отделяемое	
	тонкий рубец	
	Слуховой проход	
	широкий	
	узкий	
	свободный	
	обтурирован	
	Кожа задней стенки НСП	
	Тонкая	
	бледная	
	отечная	
	при зондировании пуговчатым зондом	
	задняя стенка НСП	
	латеральная стенка аттика	
	мягкая	
	твердая	
	грануляции	
	втяжение (локализация)	
	Неомембрана	
	Розовая	

	гиперемирована в задних отд.	
	Грануляции	
	Подвижная	
	Неподвижная	
	Состоятельна	
	Перфорация	
	Корки	
	Выделения	
	Слуховая труба проходима по	
	Тойнби	
	по Вальсальве	
	по Политцеру	
	Катетеризация	
	Другие особенности	

Функциональный результат *(аудиометрия оперированного уха в сравнении с дооперационной)*
Через 3 месяца *дата*_____
А – кондуктивная смешанная порог костной проводимости ___ дБ.
КВИ_____дБ,

Ш.Р. Р.Р. R F .

Вестибулярные расстройства
Отдаленные результаты
Анатомический результат *(отоскопия оперированного уха)*
Через 6 месяцев *дата*_____

AD ***AS***

	Ушная раковина не изменена	
	П/о рана зажила	
	зажила первичным натяжением	
	отечность	
	серозное отделяемое	
	слизистое отделяемое	
	тонкий рубец	
	Слуховой проход	
	широкий	
	узкий	
	свободный	
	обтурирован	
	Кожа задней стенки НСП	
	Тонкая	
	бледная	
	отечная	
	при зондировании пуговчатым	
	зондом	
	задняя стенка НСП	
	латеральная стенка аттика	
	мягкая	
	твердая	

	грануляции	
	втяжение (локализация)	
	Неомембрана	
	Розовая	
	гиперемирована в задних отд.	
	Грануляции	
	Подвижная	
	Неподвижная	
	Состоятельна	
	Перфорация	
	Корки	
	Выделения	
	Слуховая труба проходима по	
	Тойнби	
	по Вальсальве	
	по Политцеру	
	Катетеризация	
	Другие особенности	

Функциональный результат *(аудиометрия оперированного уха в сравнении с дооперационной)*
Через 6месяцев *дата*_____

А – кондуктивная смешанная порог костной проводимости___ дБ.
КВИ_____дБ,

Ш.Р. Р.Р. R F Вестибулярные расстройства
Анатомический результат *(отоскопия оперированного уха)*
Через 1 год *дата* ----------

AD		***AS***
	Ушная раковина не изменена	
	П/о рана зажила	
	зажила первичным натяжением	
	отечность	
	серозное отделяемое	
	гнойное отделяемое	
	тонкий рубец	
	Слуховой проход	
	широкий	
	узкий	
	свободный	
	обтурирован	
	Кожа задней стенки НСП	
	Тонкая	
	бледная	
	отечная	
	при зондировании пуговчатым зондом	
	задняя стенка НСП	

	латеральная стенка аттика	
	мягкая	
	твердая	
	грануляции	
	втяжение (локализация)	
	Неомембрана	
	Розовая	
	гиперемирована в задних отд.	
	Грануляции	
	Подвижная	
	Неподвижная	
	Состоятельна	
	Перфорация	
	Корки	
	Выделения	
	Слуховая труба проходима по	
	Тойнби	
	по Вальсальве	
	по Политцеру	
	Катетеризация	
	Другие особенности	

Морфологический результат *(гистологическое исследование трансплантата задней стенки наружного слухового прохода)*

Через 1год *дата*_____

Заключение:

Функциональный результат *(аудиометрия оперированного уха в сравнении с дооперационной)*

Через 1год *дата*_____

А – кондуктивная смешанная порог костной проводимости ___дБ.

КВИ_____дБ, Ш.Р. Р.Р. R F .