В научно-клиническом центре оториноларингологии междисциплинарной бригадой хирургов в составе проф. Диаб Хассана, Кондратчикова Д.С. (отделение заболеваний уха), проф. Караяна А.С., Ляшева И.Н. (отделение челюстно-лицевые хирургии), проф. Юнусова А.С. (отделение детской ЛОР патологии), к.м.н. Нажмудинова И.И. (отделение заболеваний гортани) и анестезиолога - реаниматолога Молчанова А.А. выполнена уникальная операция по удалению невриномы лицевого нерва с одномоментной пластикой нерва.

Под контролем электромагнитной навигационной системы профессор Диаб Х.М. удалил опухоль мастоидального сегмента лицевого нерва. Опухоль распространялась в сосудистую часть яремного отверстия, отдавливала луковицу яремной вены и восходящий отдел каменистого сегмента внутренней сонной артерии, в мастоидальной полости опухоль граничила с сигмовидным синусом. Опухоль также распространялась по ходу лицевого нерва в шилососцевидное отверстие. Опухолевая ткань отсепарована от указанных крупных сосудов и удалена единым блоком.

Экстракраниально челюстно-лицевыми хирургами (Ляшев И.Н.) идентифицирован и выделен ствол лицевого нерва от места выхода из шилососцевидного отверстия до околоушной слюнной железы. Удален утолщенный (опухолевая трансформация) внечерепной проксимальный участок ствола лицевого нерва около 10 мм. Челюстно-лицевыми хирургами произведен забор аутографта из т.suralis. Фасцикулы дистального края лицевого нерва и каудального края аутографта n. Suralis под контролем операционного микроскопа сопоставлены и сшиты.

Аутографт проведен через шилососцевидное отверстие в антромастоидальную полость, где профессор Диаб Х.М. сопоставил и сшил проксимальный конец лицевого нерва (на уровне тимпанального сегмента) и краниальный край аутографта n. Suralis.

Операция завершена тимпанопластикой.

Интерес данного клинического случая заключается в успешном удалении крупной невриномы лицевого нерва сложной анатомической локализации, находящейся в зонах компетентности врачей разных специальностей. Успешное взаимодействие челюстно-лицевых хирургов и отохирурга позволило за одно оперативное вмешательство выполнить пластику протяженного дефекта ствола лицевого нерва (около 4 см от начала мастоидального сегмента до экстракраниального отдела), что позволяет надеяться на восстановление функции парализованной мимической мускулатуры пациента.

A
A
F
L
P

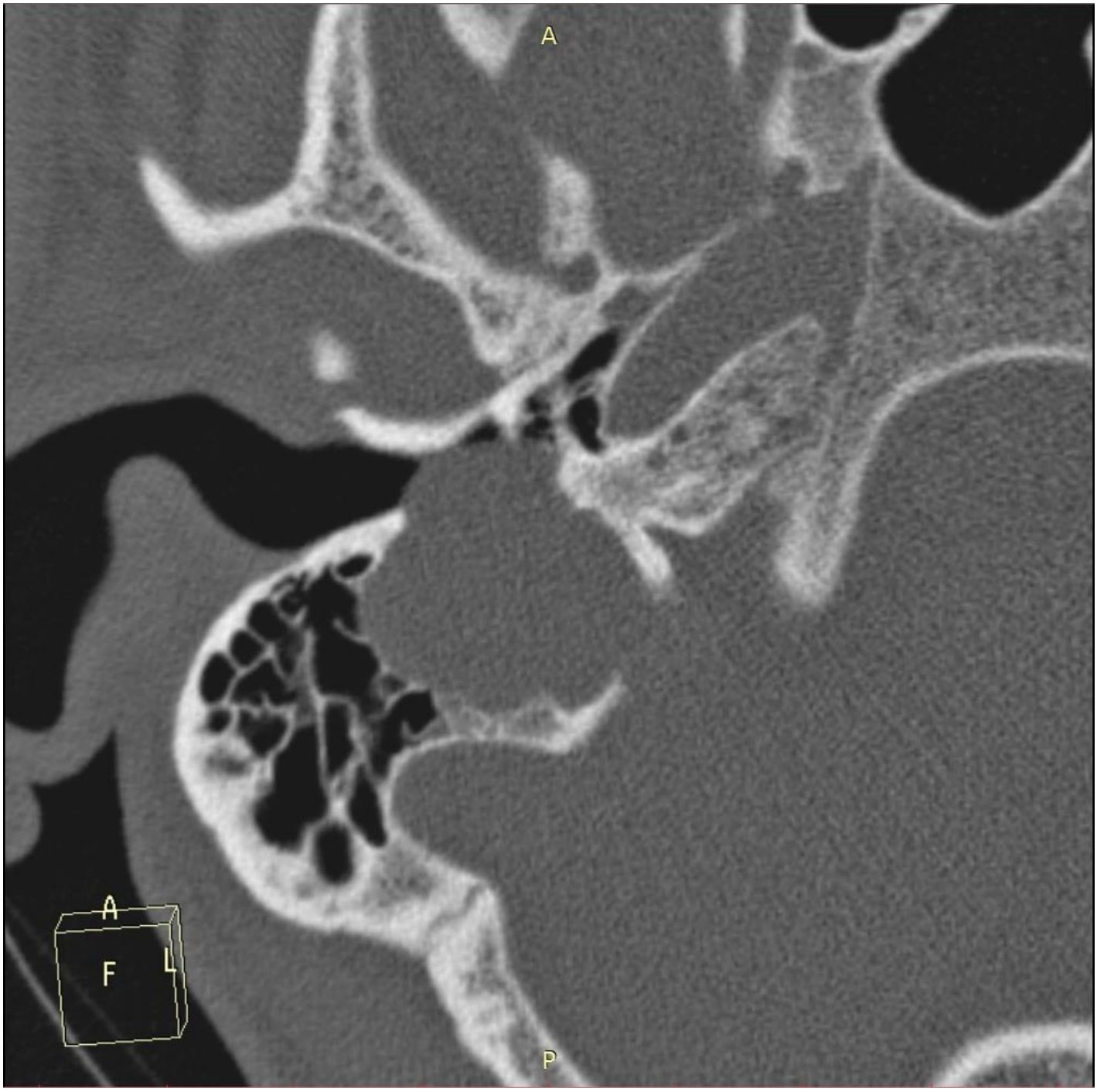
A
A
F
L
P

A
A
F
L
P

S
H
L
I

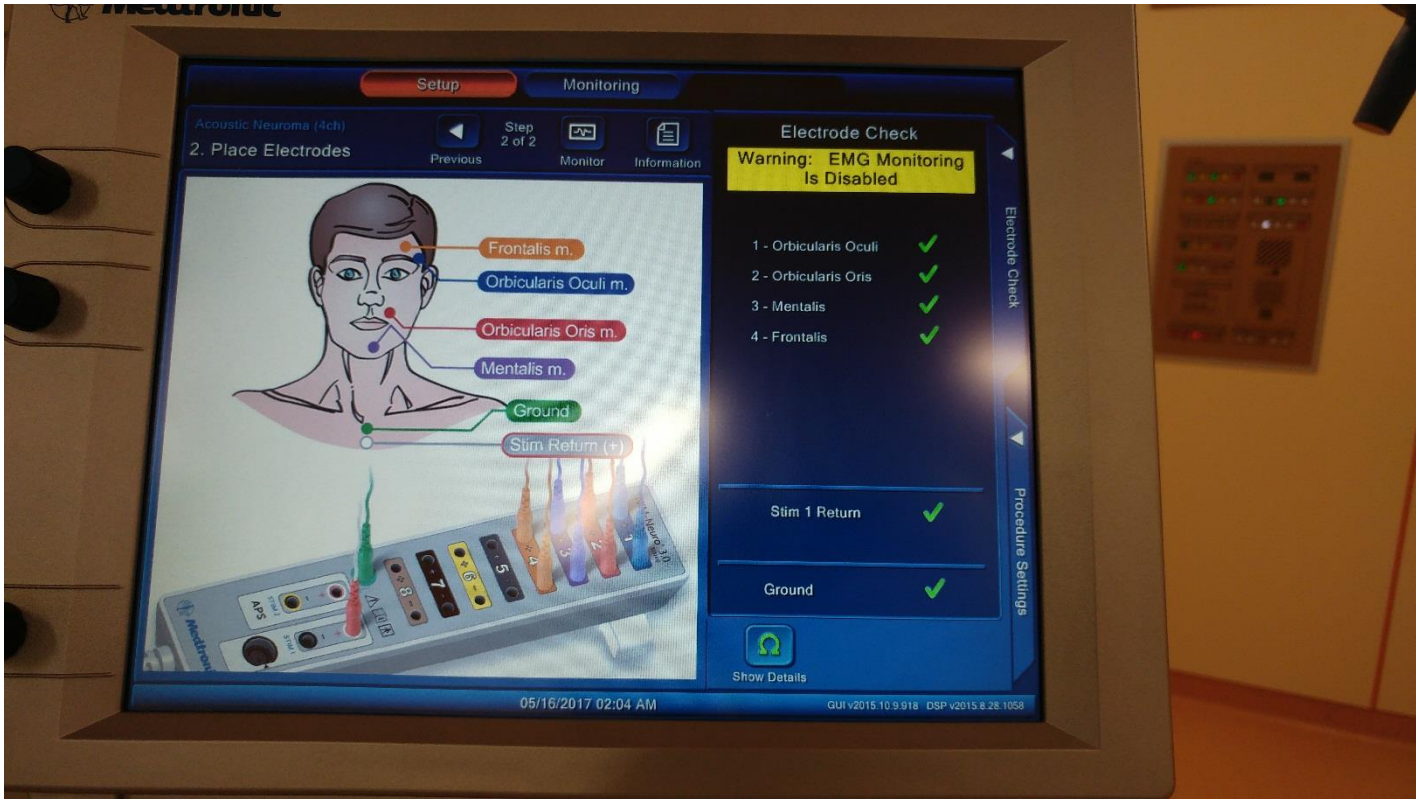

В ходе операции использован 4-х канальный нейромониторинг.

Настройка навигационной системы.

Фото операционной

Рисунок 1. Опухоль удаляется из яремного отверстия

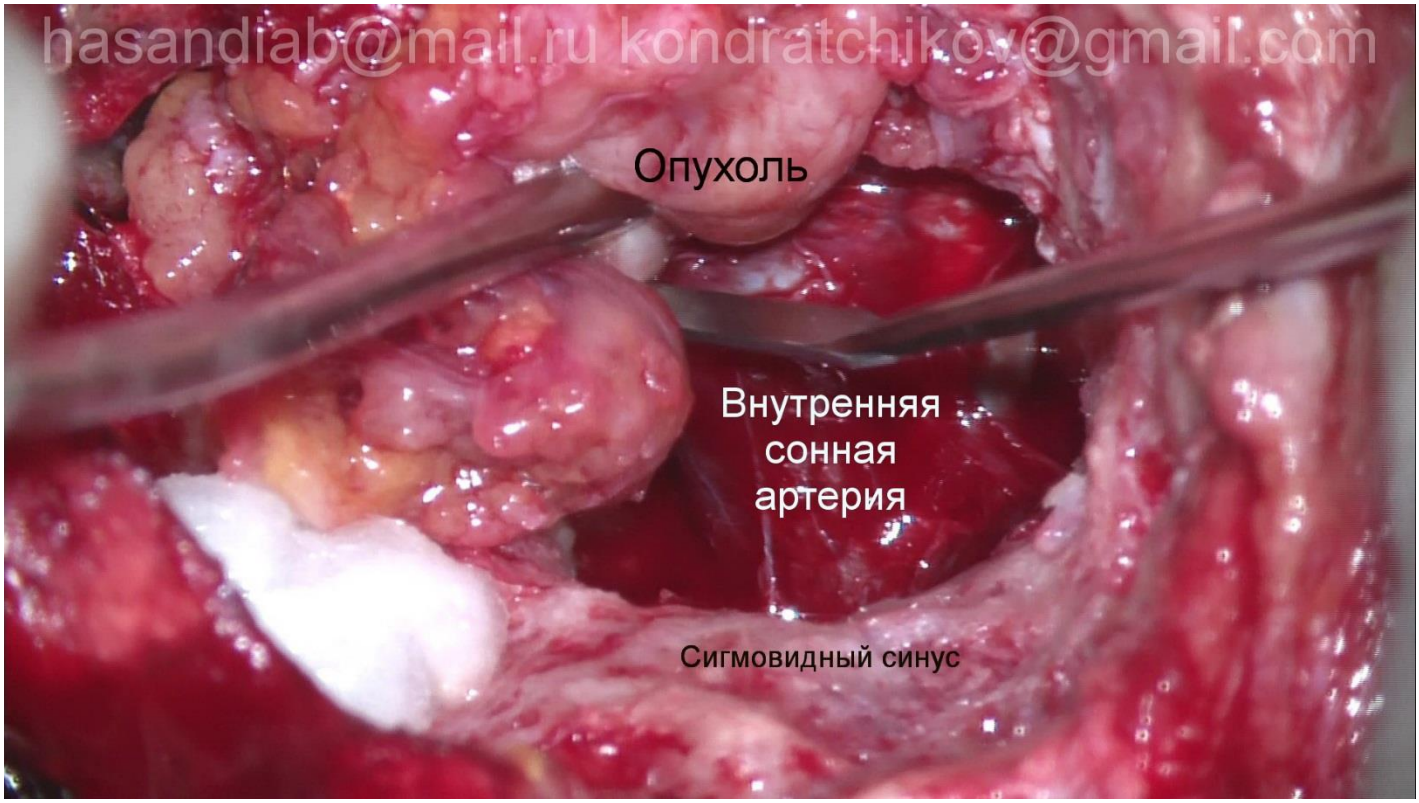

Рисунок 2. Отсепаровка опухоли от луковицы внутренной яремной вены и внутренней сонной артерии

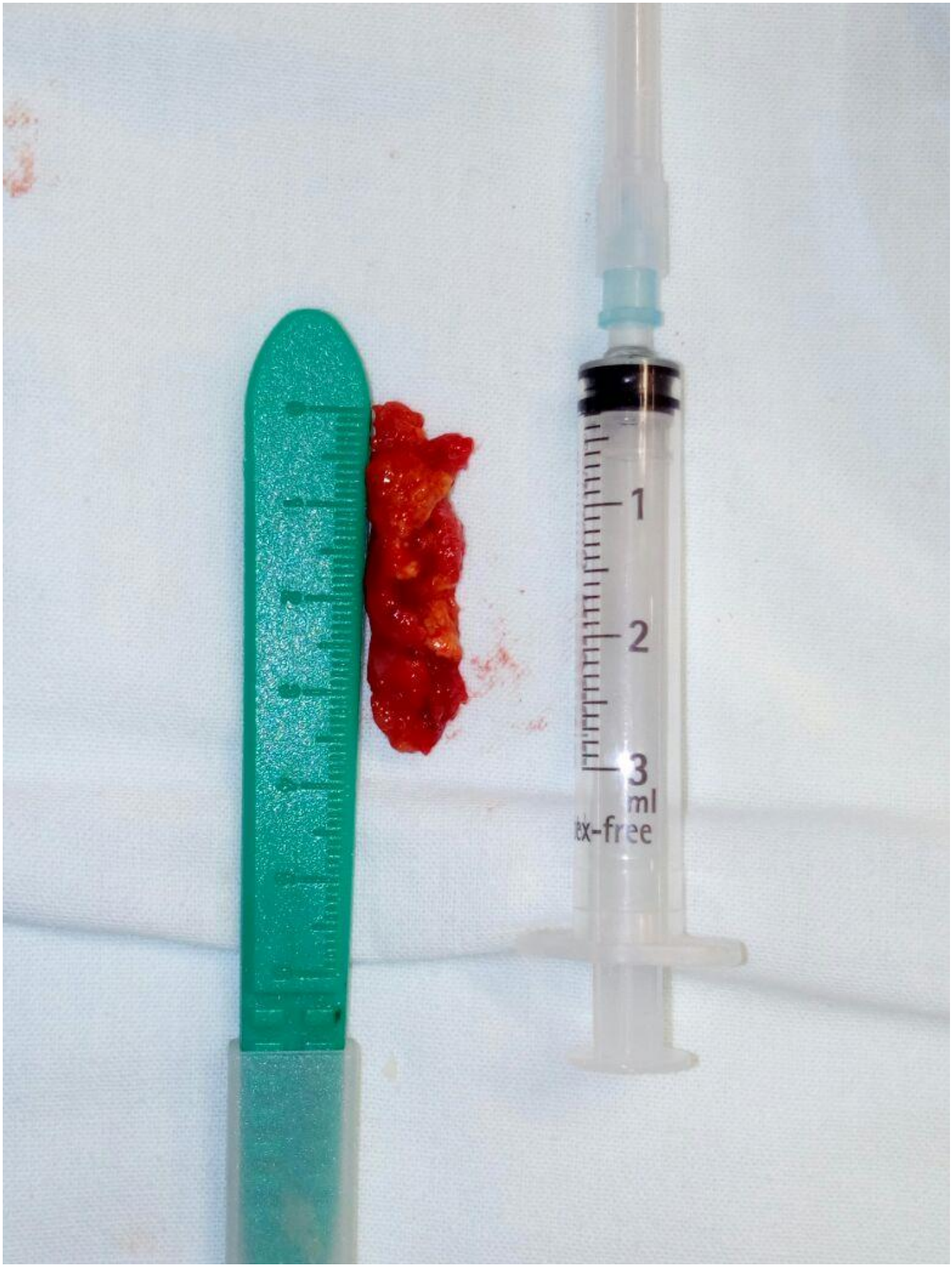

Макропрепарат.

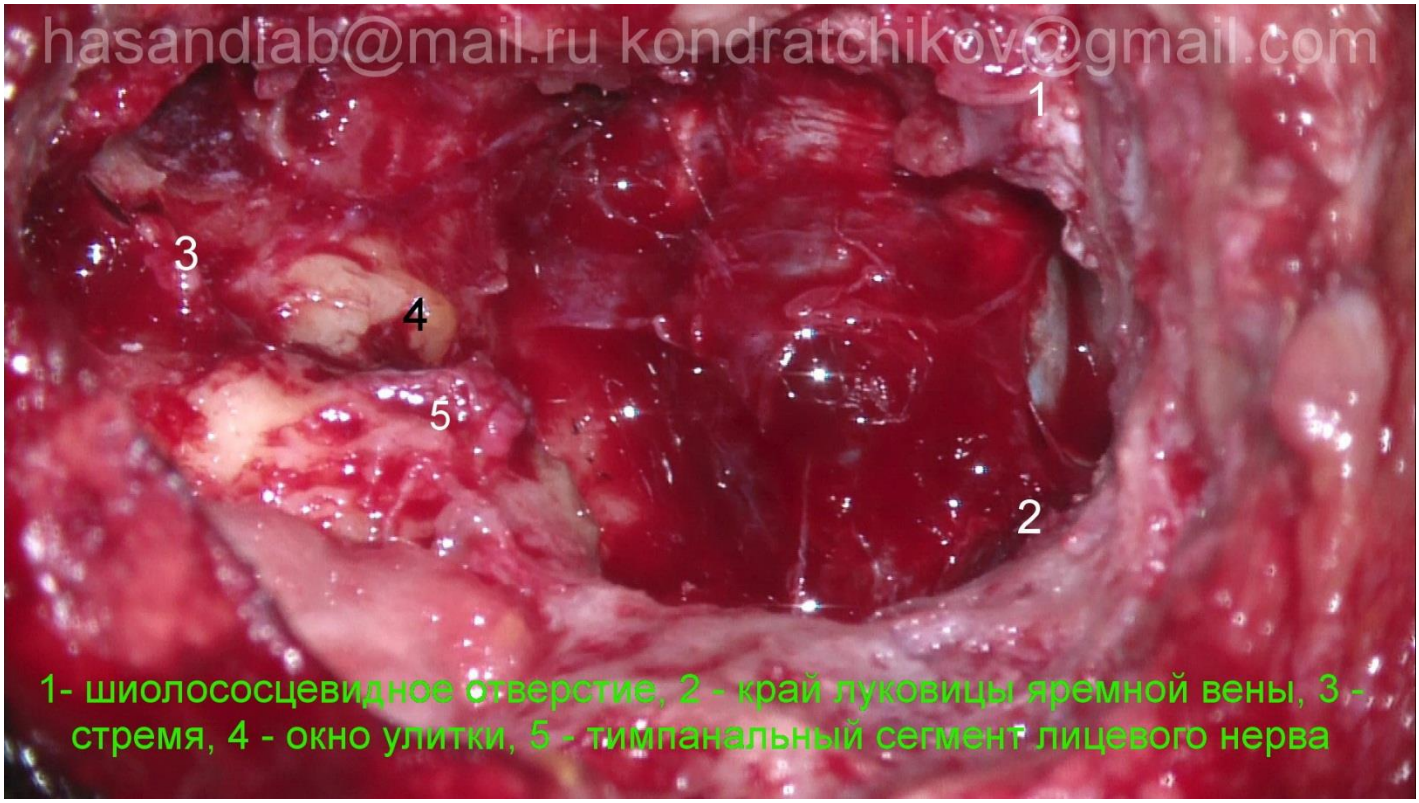

Рисунок 3. Антромастоидальная полость после удаления опухоли из височной кости. 1 – шилососцевидное отверстие. 2 – луковица яремной вены. 3 – стремя. 4 – окно улитки. 5 – проксимальный конец стволи лицевого нерва (тимпанальный сегмент)

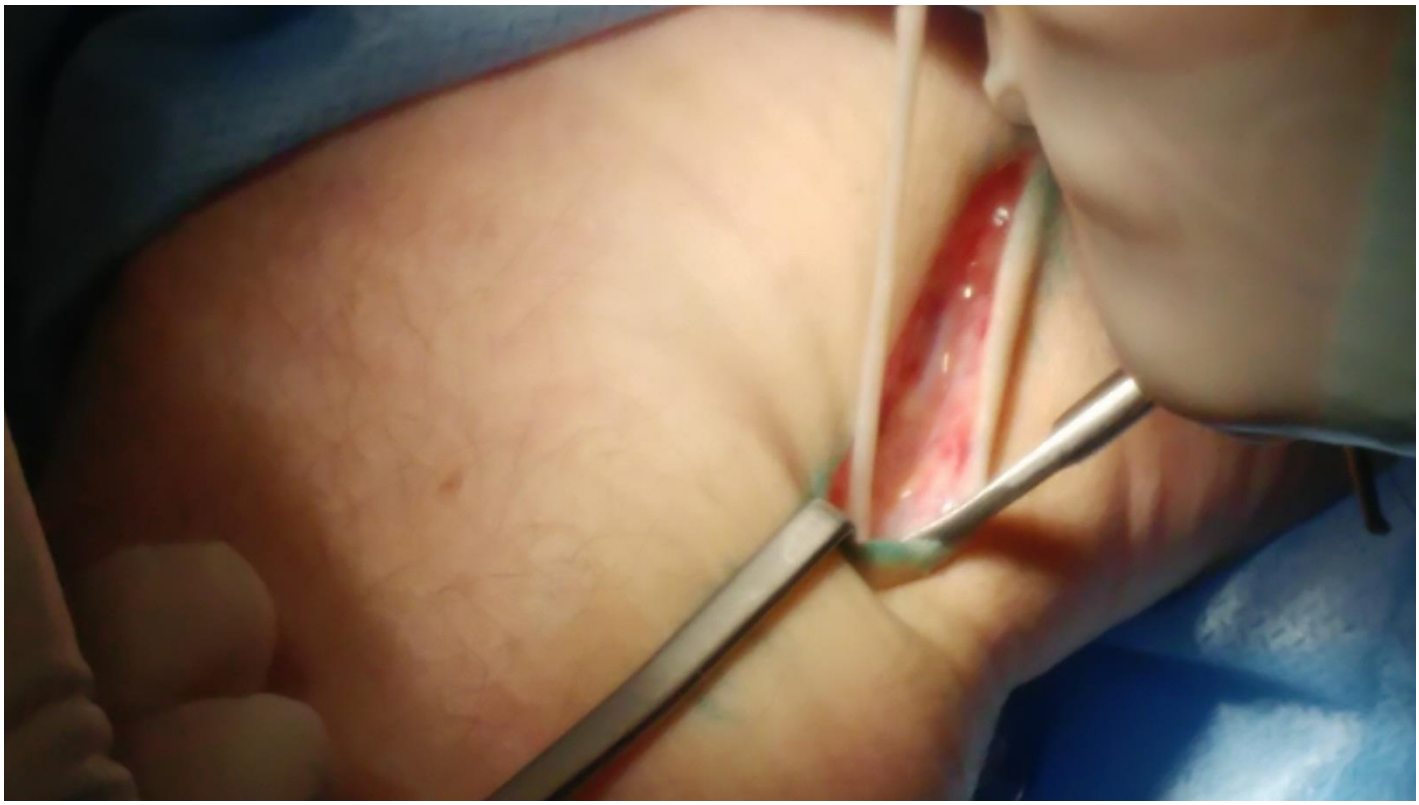

Рисунок 4. Забор N. suralis

Рисунок 5. Сшивание дистального экстракраниального конца лицевого нерва с аутографтом n. Suralis

Рисунок 6. Сшивание проксимального конца лицевого нерва (тимпанальный сегмент) с аутографтом n. Suralis