Министерство здравоохранения Российской Федерации
Федеральное медико-биологическое агентство
Национальный медицинский исследовательский центр оториноларингологии
Национальная медицинская ассоциация оториноларингологов

VI Всероссийский форум оториноларингологов с международным участием

13 – 14 октября 2022 г.

Междисциплинарный подход к лечению заболеваний головы и шеи

Тезисы

Москва, 2022

УДК 616.21

ББК 56.8

М43

Междисциплинарный подход к лечению заболеваний головы и шеи: Тезисы VI Всероссийского форума оториноларингологов с международным участием (г. Москва, 13-14 октября 2022 г.). – Москва: ФГБУ НМИЦО ФМБА России, 2022. – 149 с.

В сборнике представлены тезисы докладов VI Всероссийского форума с международным участием «Междисциплинарный подход к лечению заболеваний головы и шеи», состоявшегося в г. Москве 13-14 октября 2022 года. В работе Форума приняли участие ученые–исследователи ведущих российских медицинских научных учреждений и учреждений высшего образования медицинского профиля. В докладах нашли отражение современные достижения фундаментальных и клинических медицинских наук в области оториноларингологии, хирургии головы и шеи и других смежных специальностей, актуальные проблемы и перспективные направления их развития.

Содержание тезисов не редактировалось, организаторы форума не несут ответственность за достоверность изложенной авторами информации.

ISBN 978-5-6043258-4-1

9 785604 325841

©ФГБУ НМИЦО ФМБА России, 2022

СОДЕРЖАНИЕ

Абдулкеримов Х.Т., Карташова К.И., Давыдов Р.С., Абдулкеримов З.Х., Шаманская К.В. ВОПРОСЫ ПРЕДВАРИТЕЛЬНОЙ ДИАГНОСТИКИ ГРАНУЛЕМАТОЗА С ПОЛИАНГИИТОМ В ПРАКТИКЕ ВРАЧА-ОТОРИНОЛАРИНГОЛОГА В УРАЛЬСКОМ РЕГИОНЕ …….. 9

Абдулкеримов Х.Т., Карташова К.И., Давыдов Р.С., Шаманская К.В., Абдулкеримов З.Х. ПРОБЛЕМА РАЗВИТИЯ ОСТРОЙ СЕНСОНЕВРАЛЬНОЙ ТУГОУХОСТИ У ПАЦИЕНТОВ С НОВОЙ КОРОНАВИРУСНОЙ ИНФЕКЦИЕЙ……. 11

Абушаева Г.А., Ким И.А., Ненашева Н.М., Ханова Ф.М. ВЛИЯНИЕ РАЗЛИЧНЫХ ТИПОВ ИСКРИВЛЕНИЯ ПЕРЕГОРОДКИ НОСА НА НОСОВОЕ ДЫХАНИЕ И ФУНКЦИЮ МУКОЦИЛИАРНОГО ТРАСПОРТА У ВЗРОСЛЫХ ПАЦИЕНТОВ С АЛЛЕРГИЧЕСКИМ РИНИТОМ……. 13

Авраменко К.Ю. КОХЛЕАРНАЯ ИМПЛАНТАЦИЯ У ДЕТЕЙ И ВЗРОСЛЫХ ПОСЛЕ МЕНИНГИТА……..... 14

Алексанян Т.А., Товмасян А.С., Кишиневский А.Е., Арзуманян А.А., Данилюк Л.И. ЛЕЧЕНИЕ СИНЕХИЙ ПОЛОСТИ НОСА……. 16

Алексеенко С.И. ПОВЫШЕНИЕ ЭФФЕКТИВНОСТИ ЭНДОСКОПИЧЕСКИХ РИНОСИНУСОХИРУРГИЧЕСКИХ ВМЕШАТЕЛЬСТВ У ДЕТЕЙ ПУТЕМ КОРРЕКЦИИ НАРУШЕНИЙ МУКОЦИЛИАРНОГО КЛИРЕНСА……..... 17

Алибеков И.М., Гаджиева Г.Э., Рамазанова А.Р., Джалилова А.А. СОВРЕМЕННЫЕ МЕТОДЫ ЛЕЧЕНИЯ ХРОНИЧЕСКОГО ТОНЗИЛЛИТА …….. 19

Алибеков И.М., Гацко Ю.С., Чумак К.С., Джалилова А.А., Рамазанова А.Р. АНАЛИЗ ЭФФЕКТИВНОСТИ ИСПОЛЬЗОВАНИЯ ШЕЙВЕРА В АМБУЛАТОРНЫХ УСЛОВИЯХ ПРИ ХРОНИЧЕСКОМ ПОЛИПОЗНОМ РИНОСИНУСИТЕ ……. 21

Алибеков И.М., Нохрин А.В., Герасимова И.А., Чухманова Г.В., Шорохов И.В., Чухманов П.Ф., Алексеев В.В., Микалюк В.В., Давлятов Е.В., Троцко Н.А., Гамидов Р.Г., Жусупов У.Д., Саитгазиева М.Ш., Саалиева А.А., Черный И.С., Кузенков А.Н., Нефидова Л.К., Федотова Ю.М., Борзиев Р.С. СОВРЕМЕННЫЕ МЕТОДЫ ТРАХЕОСТОМИИ ПРИ COVID-19 (Опыт работы) …… 22

Альшарджаби И., Чибисова С.С., Цыганкова Е.Р., Попадюк В.И., Таварткиладзе Г.А. НАРУШЕНИЯ СЛУХА СРЕДИ УЧАЩИХСЯ НАЧАЛЬНЫХ КЛАССОВ РЕСПУБЛИКИ ЙЕМЕН – РЕЗУЛЬТАТЫ ПОПУЛЯЦИОННОГО ИССЛЕДОВАНИЯ …….. 25

Амирбеков М.А., Полунин М.М., Солдатский Ю.Л., Булынко С.А. ПАРАФАРИНГЕАЛЬНЫЕ АБСЦЕССЫ У ДЕТЕЙ ……. 27

Аникин И.А., Кузовков В.Е., Хамгушкеева Н.Н, Мамедова А.Д. КЛИНИЧЕСКИЙ СЛУЧАЙ ОДНОЭТАПНОГО ПРОВЕДЕНИЯ ТИМПАНОПЛАСТКИ И РЕЗЕКЦИИ ИНТРАКРАНИАЛЬНОЙ ШВАННОМЫ ЛИЦЕВОГО НЕРВА …….. 28

Аревина В.Е. РЕТРОФАРИНГЕАЛЬНЫЙ АБСЦЕСС ВО ВЗРОСЛОМ ВОЗРАСТЕ. НАШ КЛИНИЧЕСКИЙ ОПЫТ ……..30

Базанова М.В, Мачалов А.С., Кузнецов А.О. КЛИНИКО-ГЕНЕТИЧЕСКИЙ АНАЛИЗ ПАЦИЕНТОВ С ЗАБОЛЕВАНИЕМ СПЕКТРА АУДИТОРНЫХ НЕЙРОПАТИЙ…….. 31

Балакина А.В., Мачалов А.С., Кузнецов А.О. ПРОБЛЕМАТИКА ВОПРОСА РАННЕЙ ДИАГНОСТИКИ И РЕАБИЛИТАЦИИ ПОЖИЛЫХ ПАЦИЕНТОВ С РАЗЛИЧНЫМИ ФОРМАМИ ТУГОУХОСТИ ……... 33

Баранов К.К., Полунин М.М., Радциг Е.Ю., Минасян В.С., Сидоренко Е.И., Чиненов И.М. МЕЖДИСЦИПЛИНАРНЫЙ ПОДХОД К ПАТОЛОГИИ РИНООРБИТАЛЬНОЙ ЗОНЫ У ДЕТЕЙ ……34

Будковая М.А., Реброва С.А., Кривопалов А.А. КОМПЛЕКСНАЯ ОЦЕНКА ВНУТРИНОСОВОЙ АЭРОДИНАМИКИ - КАК ВАЖНЫЙ ЭЛЕМЕНТ ДИАГНОСТИКИ ПРИ ОБСЛЕДОВАНИИ ПАЦИЕНТОВ С ПАТОЛОГИЕЙ ЛОР-ОРГАНОВ …… 36

Гайдуков С.С., Науменко А.Н., Воронов А.В., Сапова К.И. ОСОБЕННОСТИ ТРАНСНАЗАЛЬНОЙ ПЛАСТИКИ ДЕФЕКТОВ ОСНОВАНИЯ ЧЕРЕПА С ПРИМЕНЕНИЕМ МНОГОСЛОЙНЫХ ТРАНСПЛАНТАТОВ У ПАЦИЕНТОВ СО СПОНТАННОЙ НАЗАЛЬНОЙ ЛИКВОРЕЕЙ ……... 38

Гаров Е.В., Кунельская Н.Л., Пряхина М.А., Мосейкина Л.А., Загорская Е.Е. ЭФФЕКТИВНОСТЬ ГЛЮКОКОРТИКОСТЕРОИДНОЙ ТЕРАПИИ У БОЛЬНЫХ ФИСТУЛОЙ ЛАБИРИНТА ПРИ ХРОНИЧЕСКОМ ГНОЙНОМ СРЕДНЕМ ОТИТЕ……..... 40

Голованова Л.Е., Огородникова Е.А., Лаптева Е.С., Бобошко М.Ю. ВОЗРАСТНЫЕ АСПЕКТЫ КАЧЕСТВА ЖИЗНИ ПАЦИЕНТОВ С НАРУШЕНИЯМИ СЛУХА ……. 41

Голубев А.Ю., Чернушевич И.И., Воронов А.В., Гайдуков С.С., Науменко А.Н. ОСОБЕННОСТИ СОСТОЯНИЕ ЛОБНОГО КАРМАНА ПОСЛЕ РАЗЛИЧНЫХ ТИПОВ ЭНДОСКОПИЧЕСКИХ ФРОНТОТОМИЙ У ПАЦИЕНТОВ, КОТОРЫМ ПЛАНИРУЕТСЯ РЕВИЗИОННАЯ ХИРУРГИЯ ……. 42

Гудукин Н.А., Кривопалов А.А. ХИРУРГИЧЕСКАЯ РЕАБИЛИТАЦИЯ ПАЦИЕНТОВ С ХРОНИЧЕСКИМИ ПАРАЛИТИЧЕСКИМИ СТЕНОЗАМИ ГОРТАНИ……..... 44

Дроздова М.В., Андрианов А.В., Лютенко С.И. АЛГОРИТМ ПРЕДОПЕРАЦИОННОГО ОБСЛЕДОВАНИЯ ДЕТЕЙ С ПАТОЛОГИЕЙ ЛИМФОЙДНОГО КОЛЬЦА ГЛОТКИ В ПЕРИОД ПАНДЕМИИ COVID-19 ……. 45

Дроздова М.В., Ларионова С.Н., Тырнова Е.В.ОСОБЕННОСТИ ОБСЛЕДОВАНИЯ ЛИМФОПРОЛИФЕРАТИВНОГО СИНДРОМА У ДЕТЕЙ МЛАДШЕГО ВОЗРАСТА…..... 48

Дубровская А.Д. ОСОБЕННОСТИ ПСИХОЛОГИЧЕСКОЙ РЕАБИЛИТАЦИИ ДЕТЕЙ ПОСЛЕ КОХЛЕАРНОЙ ИМПЛАНТАЦИИ ……..49

Егина А.Д., Радциг Е.Ю., Полунин М.М. ОБОНЯНИЕ У ДЕТЕЙ И ПОДРОСТКОВ И ПРИЧИНЫ, ЕГО НАРУШАЮЩИЕ (ОБЗОР ЛИТЕРАТУРЫ) ……... 51

Егоров В.И., Мустафаев Д.М., Кочнева А.О. МОЛЕКУЛЯРНО-РЕЗОНАНСНАЯ ХИРУРГИЯ В ЛЕЧЕНИИ ПАТОЛОГИИ ЛОР-ОРГАНОВ ……... 52

Егоров В.И., Савлевич Е.Л., Савушкина Е.Ю., Шачнев К.Н. ОПЫТ РАБОТЫ «ЦЕНТРА ИММУНОБИОЛОГИЧЕСКОЙ ТЕРАПИИ ПОЛИПОЗНОГО РИНОСИНУСИТА И АЛЛЕРГИЧЕСКОГО РИНИТА» В ГБУЗ МО МОНИКИ ИМ. М. Ф. ВЛАДИМИРСКОГО……. 54

Захарова Г.П., Шабалин В.В., Кривопалов А.А., Иванов Н.И. НАРУШЕНИЯ ФУНКЦИОНАЛЬНОЙ АКТИВНОСТИ РЕСНИТЧАТОГО ЭПИТЕЛИЯ ПРИ НАЗАЛЬНОЙ ОБСТРУКЦИИ ……. 56

Зуева Е.Н. ПРАКТИЧЕСКАЯ ЗНАЧИМОСТЬ ОСОБЕННОСТЕЙ РИТМИКИ РУССКОГО СЛОВА В РЕАБИЛИТАЦИИ ВЗРОСЛЫХ ПАЦИЕНТОВ С ТЯЖЁЛЫМИ НАРУШЕНИЯМИ СЛУХА …….. 57

Иванов Н.И., Захарова Г.П. СРАВНИТЕЛЬНАЯ ОЦЕНКА СПОСОБОВ ПРИМЕНЕНИЯ ЛАЗЕРА ДЛИНОЙ ВОЛНЫ 445 НМ В ХИРУРГИИ ВАЗОМОТОРНОГО РИНИТА (ЭКСПЕРИМЕНТАЛЬНОЕ ИССЛЕДОВАНИЕ) …….. 59

Ивойлов А.Ю., Архангельская И.И. АНАЛИЗ РЕЗУЛЬТАТОВ ХИРУРГИЧЕСКОГО ЛЕЧЕНИЯ СИНДРОМА ОБСТРУКТИВНОГО АПНОЭ СНА У ДЕТЕЙ С АДЕНОТОНЗИЛЛЯРНОЙ ГИПЕРТРОФИЕЙ ……..61

Ивойлов А.Ю., Милешина Н.А., Осипенков С.С. ПРИМЕНЕНИЕ СИСТЕМ КОСТНОГО ЗВУКОПРОВЕДЕНИЯ ПРИ СТОЙКОЙ КОНДУКТИВНОЙ И СМЕШАННОЙ ТУГОУХОСТИ ……. 62

Ивойлов А.Ю., Яновский В.В. БАЛЛОННАЯ ТУБОПЛАСТИКА У ДЕТЕЙ СО СТОЙКОЙ ДИСФУНКЦИЕЙ СЛУХОВОЙ ТРУБЫ ……64

Ивойлов А.Ю., Яновский В.В., Радциг А.Н. ОДНОСТОРОННЯЯ ТУГОУХОСТЬ У ДЕТЕЙ 65

Инкина А.В. ВОЗМОЖНОСТИ ПРИМЕНЕНИЯ ХОЛОДНОПЛАЗМЕННОЙ ХИРУРГИИ В ЛАРИНГОЛОГИИ …… 66

Инкина А.В. ПОИСК ОПТИМАЛЬНОГО РЕЖУЩЕГО ИНСТРУМЕНТА В РЕКОНСТРУКТИВНОЙ ХИРУРГИИ ГОРТАНИ И ТРАХЕИ ……68

Инкина А.В. ПОЛИСИНУСИТ, ОСЛОЖНЕННЫЙ ОКОЛОГЛОТОЧНЫМ АБСЦЕССОМ И МЕНИНГИТОМ У РЕБЕНКА ……. 70

Инкина А.В. ПРИМЕНЕНИЕ ЛАЗЕРНОЙ ДОПЛЕРОВСКОЙ ФЛОУМЕТРИИ В РЕКОНСТРУКТИВНОЙ ХИРУРГИИ ГОРТАНИ И ТРАХЕИ ……72

Каримова З.Х., Каримова Н.А., Клычева Р.Р. ПОКАЗАЕЛИ ЭЭГ И КОМПЛЕКСНОЙ ОБЪЕКТИВНОЙ АУДИОМЕТРИИ У ДЕТЕЙ С СИНДРОМОМ ДАУНА. СЛУЧАЙ ИЗ ПРАКТИКИ …….. 73

Кирасирова Е.А., Тютина С.И., Мамедов Р.Ф., Лафуткина Н.В., Резаков Р.А., Фролкина Е.А. АЛЛОИМПЛАНТАЦИОННЫЕ МАТЕРИАЛЫ ПРИ РЕКОНСТРУКТИВНЫХ ОПЕРАЦИЯХ НА ГОРТАНИ И ТРАХЕЕ ПРИ ПРОТЯЖЕННОЙ ОБЛИТЕРАЦИИ ИХ ПРОСВЕТА …….. 75

Козаренко М.А., Клячко Д.С., Аносова Л.В. ДЕТАЛИ ОБСЛЕДОВАНИЯ ПАЦИЕНТОВ С ПОДОЗРЕНИЕМ НА БОЛЕЗНЬ МЕНЬЕРА ……. 77

Кравченко О.Ю., Тарасова Н.В. РОЛЬ СЕМЬИ В СЛУХОРЕЧЕВОЙ РЕАБИЛИТАЦИИ РЕБЁНКА ПОСЛЕ КОХЛЕАРНОЙ ИМПЛАНТАЦИИ …….. 78

Кржечковская Г.К., Кржечковская Е.А., Кудрявцева Н.В., Кржечковский Д.В. КЛИНИКО-ФУНКЦИОНАЛЬНЫЕ ПАРАЛЛЕЛИ ПРИ ОСТРОМ МИРИНГИТЕ И ОСТРОМ НЕПЕРФОРАТИВНОМ СРЕДНЕМ ОТИТЕ В ПРАКТИКЕ СУРДОЛОГА ……. 80

Кривопалов А.А. ИНТРАОПЕРАЦИОННАЯ ДЕВАСКУЛЯРИЗАЦИЯ ЮВЕНИЛЬНОЙ АНГИОФИБРОМЫ НОСОГЛОТКИ …….… 82

Кривопалов А.А., Шамкина П.А., Панченко П.И. ЭФФЕКТИВНОСТЬ И БЕЗОПАСТНОСТЬ ТРАНСОРАЛЬНОЙ МИКРОХИРУРГИИ ГОРТАНИ С ИСПОЛЬЗОВАНИЕМ ЛАЗЕРА …….. 84

Крюков А.И., Гаров Е.В., Зеленкова В.Н., Заоева З.О., Калошина А.С., Хубларян А.Г. ПЕРИФЕРИЧЕСКИЙ ПАРЕЗ ЛИЦЕВОГО НЕРВА. РЕЗУЛЬТАТЫ ХИРУРГИЧЕСКОГО ЛЕЧЕНИЯ…….. 85

Крюков А.И., Зеликович Е.И., Кунельская Н.Л., Гаров Е.В., Мосейкина Л.А., Бавин К.С. ЭФФЕКТИВНОСТЬ МАСТОИДОПЛАСТИКИ ОСТЕОПЛАСТИЧЕСКИМ МАТЕРИАЛОМ У БОЛЬНЫХ ХРОНИЧЕСКИМ ГНОЙНЫМ СРЕДНИМ ОТИТОМ ……..……... 87

Крюков А.И., Кирасирова Е.А., Рыбальченко И.Е., Фролкина Е.А., Мамедов Р.Ф., Лафуткина Н.В., Резаков Р.А., Тютина С.И. ТЕРМИЧЕСКАЯ ГЕЛИЙ-КИСЛОРОДНАЯ СМЕСЬ В ЛЕЧЕНИИ РЕСПИРАТОРНЫХ НАРУШЕНИЙ НА ФОНЕ РУБЦОВОГО СТЕНОЗА ГОРТАНИ И ТРАХЕИ ……. 89

Крюков А. И., Семенова А.Б. 3, Товмасян А.С., Данилюк Л.И. ИММУНОГИСТОХИМИЧЕСКАЯ ХАРАКТЕРИСТИКА НЁБНЫХ МИНДАЛИН ПРИ ХРОНИЧЕСКОМ ТОНЗИЛЛИТЕ …….. 91

Крюков А. И., Товмасян А.С., Погонченкова И.В., Куликов А.Г., Филина Е.В. ОЗОНО- И ЛАЗЕРОТЕРАПИЯ ПРИ ЛЕЧЕНИИ АТРОФИЧЕСКОГО ФАРИНГИТА ……93

Крюков А.И., Туровский А.Б., Колбанова И.Г., Шведов Н.В., Мосин В.В., Мирошниченко С.А. ХИРУРГИЧЕСКОЕ ЛЕЧЕНИЕ РИНОФИМЫ С ПОЗИЦИИ ОТОРИНОЛАРИНГОЛОГА …… 94

Крюков А.И., Фёдорова О.В., Гаров Е.В., Зеликович Е.И., Чугунова М.А., Загорская Е.Е. АЛГОРИТМ ДИАГНОСТИКИ СИНДРОМА ДЕГИСЦЕНЦИИ ВЕРХНЕГО ПОЛУКРУЖНОГО КАНАЛА …… 96

Крюков А.И., Царапкин Г.Ю.3, Товмасян А.С., Кишиневский А.Е., Поляева М.Ю. ВОЗМОЖНОСТИ НОСОВОГО ДЫХАНИЯ У ПАЦИЕНТОВ С ПОСЛЕОПЕРАЦИОННОЙ ТАМПОНАДОЙ ПОЛОСТИ НОСА …….. 98

Крюков А.И., Царапкин Г.Ю.3, Товмасян А.С., Кишиневский А.Е., Поляева М.Ю. ПОСЛЕОПЕРАЦИОННАЯ ТАМПОНАДА ПОЛОСТИ НОСА И ПОКАЗАТЕЛИ САТУРАЦИИ ПОСЛЕ ЭНДОНАЗАЛЬНЫХ ХИРУРИГИЧЕСКИХ ВМЕШАТЕЛЬСТВ ……100

Кунельская В.Я., Ивойлов А.Ю., Шадрин Г.Б., Мачулин А.И. СОВРЕМЕННЫЕ КРИТЕРИИ ВЫБОРА ЭТИОТРОПНОЙ ПРОТИВОГРИБКОВОЙ ТЕРАПИИ ПРИ НАРУЖНОМ ГРИБКОВОМ ОТИТЕ У ДЕТЕЙ …… 102

Кунельская В.Я., Романенко С.Г., Павлихин О.Г., Шадрин Г.Б., Красникова Д.И., Лесогорова Е.В., Красильникова Е.Н. МИКРОФЛОРА ГОРТАНИ ПРИ ХРОНИЧЕСКОМ ЛАРИНГИТЕ ……. 104

Кунельская В.Я., Шадрин Г.Б., Мачулин А.И., Сударев П.А. ЭТИОПАТОГЕНЕТИЧЕСКАЯ ТЕРАПИЯ НАРУЖНОГО ОТИТА ……. 105

Кунельская Н.Л., Байбакова Е.В., Заоева З.О., Никиткина Я.Ю., Чугунова М.А., Янюшкина Е.С., Манаенкова Е.А. ПРОБЛЕМА ТИННИТУСА В ПЕРИОД ПАНДЕМИИ COVID-19 ……...107

Кунельская Н.Л., Гаров Е.В., Загорская Е.Е., Зеликович Е.И., Куриленков Г.В. ИНАКТИВИРУЮЩАЯ ТЕРАПИЯ ОТОСПОНГИОЗА …….. 109

Кунельская Н.Л., Заоева З.О., Янюшкина Е.С., Чугунова М.А., Манаенкова Е.А. БОЛЕЗНЬ МЕНЬЕРА, ВОЗМОЖНЫЕ ФЕНОТИПЫ ……. 111

Кунельская Н.Л., Манаенкова Е.А., Заоева З.О., Чугунова М.А., Никиткина Я.Ю. НОВЫЕ ВОЗМОЖНОСТИ ДИАГНОСТИКИ ВЕСТИБУЛЯРНОГО НЕЙРОНИТА ……..... 112

Лазарева Л.А., Азаматова С.А., Коваленко С.Л. ПРИМЕНЕНИЕ КОМПЬЮТЕРНЫХ ТЕХНОЛОГИЙ В ЭПИДЕМИОЛОГИЧЕСКИХ ИССЛЕДОВАНИЯХ ПО ВЫЯВЛЕНИЮ НАРУШЕНИЙ СЛУХА У ВЗРОСЛЫХ С ХРОНИЧЕСКОЙ ОБЩЕСОМАТИЧЕСКОЙ ПАТОЛОГИЕЙ ……. 114

Махоткина Н.Н., Степанова Ю.Е., Готовяхина Т.В. ЗНАЧЕНИЕ МЕЖДУНАРОДНОЙ КЛАССИФИКАЦИИ ФУНКЦИОНИРОВАНИЯ И ОГРАНИЧЕНИЯ ЖИЗНЕДЕЯТЕЛЬНОСТИ В РЕАБИЛИТАЦИИ ПАЦИЕНТОВ С ПАТОЛОГИЕЙ ГОЛОСА… 116

Орлова Ю.Е., Свистушкин В.М., Никифорова Г.Н. СРАВНИТЕЛЬНАЯ ОЦЕНКА ЭФФЕКТИВНОСТИ И БЕЗОПАСНОСТИ ХИРУРГИЧЕСКОГО И ТЕРАПЕВТИЧЕСКОГО МЕТОДОВ ЛЕЧЕНИЯ ДЕТЕЙ С ПАТОЛОГИЕЙ ЛИМФОЭПИТЕАЛИАЛЬНОГО ГЛОТОЧНОГО КОЛЬЦА НА ФОНЕ АЛЛЕРГИЧЕСКОГО РИНИТА …….. 117

Павлихин О.Г., Романенко С.Г., Лесогорова Е.В., Красникова Д.И., Красильникова Е.Н. НАРУШЕНИЯ ГОЛОСОВОЙ ФУНКЦИИ У ПАЦИЕНТОВ ГОЛОСО-РЕЧЕВЫХ ПРОФЕССИЙ, ПЕРЕНЕСШИХ COVID-19 …….. 119

Панченко П.И., Кривопалов А.А., Шамкина П.А., Мазеина Е.С. СПОСОБ ХИРУРГИЧЕСКОГО ЛЕЧЕНИЯ ДВУСТОРОННЕГО ПАРАЛИТИЧЕСКОГО СТЕНОЗА ГОРТАНИ С ИСПОЛЬЗОВАНИЕМ ЛАЗЕРА С ДЛИНОЙ ВОЛНЫ 445 нм …… 121

Пшенников Д.С. РОЛЬ ХИРУРГИИ ГРУШЕВИДНОЙ АПЕРТУРЫ В ЛЕЧЕНИИ НАЗАЛЬНОЙ ОБСТРУКЦИИ …… 122

Пшенников Д.С., Задоя Д.И. КРОВОТЕЧЕНИЯ ПОСЛЕ ТОНЗИЛЛЭКТОМИИ И ФАКТОРЫ, ВЛИЯЮЩИЕ НА ИХ ВОЗНИКНОВЕНИЕ ……. 123

Пшенников Д.С., Юсова Н.Г. ЗНАЧЕНИЕ АНТРОПОМЕТРИИ ГРУШЕВИДНОЙ АПЕРТУРЫ В ОТОРИНОЛАРИНГОЛОГИИ ……... 125

Реброва С.А., Тырнова Е.В. ЧАСТОТА ГЕНОТИПА ПЕРВИЧНОЙ ГИПОЛАКТАЗИИ У БОЛЬНЫХ ХРОНИЧЕСКИМ ПОЛИПОЗНЫМ РИНОСИНУСИТОМ ……. 126

Романенко С.Г., Павлихин О.Г., Лесогорова Е.В., Сударев П.А., Красникова Д.И., Елисеев О.В. ОДНОСТОРОННИЙ ПАРАЛИЧ ГОРТАНИ. АНАЛИЗ КЛИНИЧЕСКИХ НАБЛЮДЕНИЙ ……..……. 128

Сапова К.И., Воронов А.В., Науменко А.Н. СРАВНИТЕЛЬНАЯ ОЦЕНКА РЕЗУЛЬТАТОВ РАЗЛИЧНЫХ СПОСОБОВ ХИРУРГИЧЕСКОГО ЛЕЧЕНИЯ У ПАЦИЕНТОВ С ИНВЕРТИРОВАННОЙ ПАПИЛЛОМОЙ СИНО-НАЗАЛЬНОЙ ЛОКАЛИЗАЦИИ …… 130

Свистушкин М.В., Старостина С.В., Шехтер А.Б., Шпичка А.И., Файзуллин А.Л., Никифорова А.Н., Бакулина А.А., Золотова А.В., Свистушкин В.М., Тимашев П.С. ПРИМЕНЕНИЕ МЕЗЕНХИМАЛЬНЫХ СТРОМАЛЬНЫХ КЛЕТОК ЧЕЛОВЕКА ПРИ ВОССТАНОВЛЕНИИ НАТИВНОЙ СТРУКТУРЫ ГОЛОСОВЫХ СКЛАДОК В ЭКСПЕРИМЕНТЕ IN VIVO …… 132

Тарасова Н.В., Кравченко О.Ю. ОБРАЗОВАТЕЛЬНАЯ СРЕДА ДЕТЕЙ ПОСЛЕ КОХЛЕАРНОЙ ИМПЛАТАЦИИ ……... 134

Тимошичева Т.А., Амосова И.В., Грудинин М.П. ДИАГНОСТИКА АДЕНОВИРУСНОЙ ИНФЕКЦИИ ИММУНОФЛУОРЕСЦЕНТНЫМ МЕТОДОМ С ИСПОЛЬЗОВАНИЕМ МОНОКЛОНАЛЬНЫХ АНТИТЕЛ …… 136

Товмасян А.С., Царапкин Г.Ю., Шведов Н.В., Поляева М.Ю. ОСОБЕННОСТИ ВЕКТОРНОГО АНАЛИЗА КТ-АНАТОМИИ ДНА ПОЛОСТИ НОСА ……. 138

Туриева В.В., Алексеенко С.И., Дворянчиков В.В., Артюшкин С.А., Барашкова С.В., Кривопалов А.А., Мельник Б.О. СОСТОЯНИЕ МУКОЦИЛИАРНОГО КЛИРЕНСА ПРИ ХРОНИЧЕСКИХ РИНОСИНУСИТАХ И СОПУТСТВУЮЩИХ ИСКРИВЛЕНИЯХ ПЕРЕГОРОДКИ НОСА У ДЕТЕЙ ПОСЛЕ FESS ……. 139

Фетюков А.В., Пшенников Д.С. СТРУКТУРА И ДИАГНОСТИКА ОСЛОЖНЕНИЙ COVID-19 СО СТОРОНЫ ЛОР-ОРГАНОВ …… 141

Шамкина П.А., Кривопалов А.А., Панченко П.И. ХИРУРГИЯ ДОБРОКАЧЕСТВЕННЫХ И ОПУХОЛЕПОДОБНЫХ ОБРАЗОВАНИЙ ГОРТАНИ С ПРИМЕНЕНИЕМ ПОЛУПРОВОДНИКОВОГО ЛАЗЕРА …….. 143

Швоева К.Р., Свирчевский И.И., Радциг Е.Ю., Полунин М.М. ОСЛОЖНЕНИЯ ОСТРОГО СИНУСИТА У ПЕДИАТРИЧЕСКИХ ПАЦИЕНТОВ …….. 146

Элизбарян И.С., Лазарева Л.А. ВЛИЯНИЕ НАЗАЛЬНОЙ ОБСТРУКУЦИИ НА КАЧЕСТВО ЖИЗНИ И ПОВСЕДНЕВНУЮ АКТИВНОСТЬ ПАЦИЕНТОВ С НАРУШЕНИЕМ НОСОВОГО ДЫХАНИЯ ……. 147

ВОПРОСЫ ПРЕДВАРИТЕЛЬНОЙ ДИАГНОСТИКИ ГРАНУЛЕМАТОЗА С ПОЛИАНГИИТОМ В ПРАКТИКЕ ВРАЧА-ОТОРИНОЛАРИНГОЛОГА В УРАЛЬСКОМ РЕГИОНЕ

Абдулкеримов Х.Т.[1,2], Карташова К.И.[1], Давыдов Р.С.[1,2], Абдулкеримов З.Х.[2], Шаманская К.В.[1,2]

[1] ФГБОУ ВО «Уральский государственный медицинский университет» Минздрава России

[2] ГАУЗ Свердловской области «Городская клиническая больница № 40»

Email: kartashovaki@mail.ru

Введение. Гранулематоз с полиангиитом – это аутоиммунное гранулематозное воспаление стенок сосудов, захватывающее мелкие и средние кровеносные сосуды: капилляры, венулы, артериолы и артерии, с вовлечением верхних дыхательных путей, глаз, почек, легких и других органов. Сложность диагностики заболевания обусловлена относительно низкой заболеваемостью (4:1 000 000), а также малой настороженностью врачей амбулаторного звена, в том числе специалистов отоларингологического профиля, к которым впервые обращаются пациенты, в связи с теми, что клиническая картина данного заболевания нередко манифестирует с симптомов поражения органов уха, горла и носа.

Патогенез заболевания изучен недостаточно хорошо, однако установлено, что ключевую роль в развитии данной патологии играют антинейтрофильные цитоплазматические антитела (АНЦА) – это аутоантитела к компонентам цитоплазмы нейтрофилов. По одной из версий, АНЦА, атакуя нейтрофилы, приводят к их дегрануляции, разрушению с развитием воспалительных реакций. АНЦА являются одними из лабораторных показателей, на основании которых подтверждается диагноз некоторых аутоиммунных заболеваний.

Чаще всего клинические проявления гранулематоза Вегенера манифестируют на ЛОР-органах, поэтому ответственность за распознавание заболевания и назначение своевременного лечения возлагается в том числе и на специалиста оториноларинголога.

Цель исследования. Оптимизировать диагностическую тактику у больных с гранулематозом Вегенера с позиций врача-отоларинголога.

Материалы и методы. На клинической базе кафедры хирургической стоматологии, отоларингологии и челюстно-лицевой хирургии за период 2018-2021 гг. наблюдалось 26 пациентов (n=26) с подтвержденным диагнозом гранулематоз Вегенера. Средний возраст составил 44±0,5 лет, из них 7 мужчин и 19 женщин. Всем больным проведено комплексное обследование, включающее в себя общеклинические исследования, консультации смежных специалистов (офтальмолог, эндокринолог, ревматолог), современные лучевые методы

исследования, биопсия с последующим гистологическим исследованием, иммунологические методы. После подтверждения диагноза пациенты переводились в ревматологическое отделение для дальнейшей терапии. Статистическая обработка данных производилась с использованием t-критерия и точного критерия Фишера в программном пакете Statistica 10.0.

Результаты исследования и их обсуждение. Девятнадцать пациентов (73,3%) первично обращались к оториноларингологу с жалобами на поражение ЛОР-органов. Семнадцать пациентов (65,4%) беспокоило затруднение носового дыхания, заложенность носа, у одного пациента (3,8%) появились жалобы на осиплость голоса и боли в области гортани, и у одного (3,8%) больного имелись жалобы на нарушение слуха на правое ухо и гнойные выделения из него. Шестеро больных (23,1%) находились на лечении у ревматолога по поводу заболевания соединительной ткани неуточненного характера, и были направлены к отоларингологу в связи с жалобами на поражение ЛОР-органов.

Диагнозы при поступлении: острый ларингит (3,8%), обострение хронического эпитимпанита справа (3,8%), обострение хронического синусита (34,6%), остеомиелит верхней челюсти (3,8%), а также болезнь соединительной ткани неуточненная (23,1%). Результаты лучевых исследований. Разрушение костных структур по данным КТ носа и околоносовых пазух наблюдалось у пятерых пациентов (n=5), разрушение ячеек сосцевидного отростка – у одного больного. Результаты иммунологического исследования: у 23 больных (88,4%) обнаружены АНЦА (среднее значение 34,6±0,5), средний уровень С-реактивного белка 24,5±0,5 мг/л. В общем анализе крови обращал на себя внимание лейкоцитоз, септический характер клинических проявлений (высокая температура гектического типа) наблюдался в 23,1% случаев.

Девяти пациентам (34,6%) для верификации диагноза выполнялась биопсия измененных участков слизистой полости носа, однако достоверные морфологические изменения выявлены лишь в 20% случаев. Возможно, такой показатель связан с проводимым непосредственно до биопсии симптоматическим лечением гормонами.

Вывод. Первичность поражения ЛОР органов определяет ведущую роль оториноларинголога в диагностике, клиническом наблюдении и лечении больных. Определение антинейтрофильных цитоплазматических антител (АНЦА) имеет существенное значение для диагностики заболевания и своевременного назначения адекватного лечения.

ПРОБЛЕМА РАЗВИТИЯ ОСТРОЙ СЕНСОНЕВРАЛЬНОЙ ТУГОУХОСТИ У ПАЦИЕНТОВ С НОВОЙ КОРОНАВИРУСНОЙ ИНФЕКЦИЕЙ

Абдулкеримов Х.Т.[1,2], Карташова К.И.[1], Давыдов Р.С.[1,2], Шаманская К.В.[1,2], Абдулкеримов З.Х.[2]

[1]ФГБОУ ВО «Уральский государственный медицинский университет»

[2]ГАУЗ Свердловской области «Городская клиническая больница №40»

Email: kartashovaki@mail.ru

Введение. Внезапно возникшая острая сенсоневральная тугоухость – это довольно распространённое заболевание, вызванное широким рядом факторов. В последнее время, в связи с неблагоприятной эпидемиологической обстановкой в условиях пандемии новой коронавирусной инфекции, вызываемой SARS-CoV-2, появились частые случаи потери слуха у пациентов, перенёсших вышеуказанную инфекцию.

Не секрет, что этиологическую причину внезапно возникшей сенсоневральной тугоухости в большинстве случаев найти затруднительно, в связи с чем потенциальная взаимосвязь коронавирусной инфекции с потерей слуха в настоящее время не имеет доказательной базы. Тем не менее, исключить предлагаемую закономерность также не представляется возможным.

Несмотря на значительное количество исследований, посвященных различным симптомам и клиническому течению COVID-19, в доступной литературе практически нет информации о проблемах, связанных со слухом, возникающих на фоне новой инфекции. Тем не менее, нарушения слуха и шум в ушах могут быть вызваны коронавирусом также, как и вирусом банального гриппа. Одним из первых, поражение слуха сенсоневрального характера на фоне коронавирусной инфекции у четырех пациентов описали в апреле 2020 года W. Sriwijitalai, V. Wiwanitkit. Затем опубликовано еще два случая нарушения слуха у пациентов, не имевших каких-либо проблем отоларингологического профиля до начала заболевания коронавирусной инфекцией Ibrahim Almufarrij, Kai Uus, Kevin J. Munro. В дальнейшем, клинические случаи нарушения слуха у пациентов, перенесших инфекцию, описаны, однако результатов значимых исследований по этому поводу в настоящее время не имеется.

Интересным было исследование результатов пороговой аудиометрии и отоакустической эмиссии у двадцати пациентов с бессимптомным течением инфекции SARS-CoV-2 в сравнении с контрольной группой, состоявшей из двадцати здоровых лиц. Так, у пациентов с COVID-19 амплитуда задержанной вызванной отоакустической эмиссии была

существенно ниже, а пороги слуха на высоких частотах увеличивались Mustafa MWM. Audiological.

Следует обратить внимание на существенную проблему диагностики острых нарушений слуха, связанную с невозможностью своевременной современной диагностики данной патологии у пациентов, находящихся в изоляторах в связи с требованиями санитарно-эпидемиологического режима.

Гистологические исследования пациентов с острой сенсоневральной тугоухостью показывают, что при данной патологии развивается дегенерация волосковых и поддерживающих клеток Кортиева органа без воспалительной их инфильтрации Merchant SN, Adams JC, Nadol JB. Возможно, вирус SARS-CoV-2 связывается с рецепторами ACE-2, имеющимися на клетках эпителия барабанной полости и эндотелия сосудов сосудистой полоски внутреннего уха, вызывая воспалительный ответ и миграцию цитокинов, в том числе TNF, IL1 и IL6. Попадание вируса в улитку и последующее воспаление приводит к нарушению питания волосковых клеток, вызывая соответствующую симптоматику.

Клинический пример. Пациент Ш. 64 г. (карта стационарного больного 30014) находился на стационарном лечении в инфекционном отделении МАУ ГКБ№40 с 10 по 28 сентября 2020 г. с диагнозом новая инфекция, вызванная SARS-CoV-2, вирусная пневмония (поражение 10%). Получал терапию согласно стандарту. При поступлении осмотрен оториноларингологом. Из анамнеза обращает на себя внимание тот факт, что с началом заболевания помимо появления симптомов кашля, слабости и субфебрильной температуры пациент отметил шум в правом ухе и снижение слуха на него. На момент осмотра болеет 7 дней, до начала заболевания ушной анамнез отрицает, травм, операций не было. При осмотре ЛОР-органы без воспалительных изменений. Т 36.6°С, дыхание везикулярное, ЧД 16 в минуту. Гемодинамика стабильная. AD 120/80 мм. рт. ст., ЧСС 72 в минуту, тоны сердца ясные, чистые. Живот мягкий, безболезненный. Стул, диурез в норме. Слуховой паспорт соответствует картине поражения звуковоспринимающего аппарата правого уха.

Диагноз: острая сенсоневральная тугоухость справа 2-3 ст.

Назначено лечение: эноксапарин – 40,0 2 раза в сутки п/к, дексаметазон по статарной схеме, дополнительно – кавинтон 20 мг в 500 мл инфузионного раствора в/в кап., вит. В1, В6 2,0 в м., мемоплант 80 мг 2 раза в сутки 3 мес., наблюдение у сурдолога по месту жительства.

Вывод. Возможная взаимосвязь коронавирусной инфекции с потерей слуха в данном случае не доказана, однако в то же время не может быть полностью исключена. Особенностью ведения пациентов данной группы является невозможность объективного аппаратного контроля степени снижения слуха в связи с нахождением пациента в изоляторе.

ВЛИЯНИЕ РАЗЛИЧНЫХ ТИПОВ ИСКРИВЛЕНИЯ ПЕРЕГОРОДКИ НОСА НА НОСОВОЕ ДЫХАНИЕ И ФУНКЦИЮ МУКОЦИЛИАРНОГО ТРАСПОРТА У ВЗРОСЛЫХ ПАЦИЕНТОВ С АЛЛЕРГИЧЕСКИМ РИНИТОМ

Абушаева Г.А.[1], Ким И.А.[1,2], Ненашева Н.М.[3], Ханова Ф.М.[2]

[1] ФГАОУ ВО РНИМУ им. Н.И. Пирогова Минздрава России

[2] ФГБУ НМИЦО ФМБА России

[3] ФГБОУ ДПО РМАНПО Минздрава России

Email: galinaabushaeva@gmail.com

Введение. Аллергический ринит (АР) – это заболевание, представляющее собой глобальную медико-экономическую и социальную проблему, которая продолжает оставаться актуальной. Распространенность АР в разных странах мира составляет 4-32%, в России – 10-24% (Brozek JL et al., 2017). В связи с общностью патогенетических и клинических механизмов АР редко протекает изолированно, это мультиморбидное заболевание. Одним из наиболее часто встречающихся коморбидных состояний у пациентов с АР является искривление носовой перегородки (ИНП), широко различающееся разнообразием типов нарушения архитектоники носа. Показатель распространенности ИПН составляет от 44,8 – 89,2% (Guyuronet et al., 1999). ИНП в сочетании с АР оказывают отрицательное влияние на течение патологического процесса в полости носа и негативно отражается на эффективности терапии АР, препятствуя как элиминации чужеродных частиц, так и адекватной доставке лекарственных препаратов во все отделы полости носа (Mariño-Sánchez F. et al., 2017; Варламов Е. Е., Асманов А. И., 2020). Однако, до настоящего времени, исследования влияния различных типов ИПН на течение аллергического ринита и распределение лекарственного средства на слизистой оболочке полости носа, не проводились.

Цель исследования. Повышение эффективности лечения аллергического ринита у пациентов с искривлением носовой перегородки.

Материалы и методы. Исследование проводилось на базе поликлиники ФГБУ НМИЦО ФМБА России, а также ГБУЗ «ГКБ № 24 ДЗМ». В группу обследованных вошли 95 взрослых пациентов с аллергическим ринитом и сопутствующим ИПН. Пациентам проводилось стандартное оториноларингологическое обследование, определялась скорость мукоцилиарного транспорта (МЦТ) («сахариновый» тест, норма теста составила 13,4±1,6 сек), передняя активная риноманометрия (в качестве нормативного учитывалось значение СОП 540±14,5 см^3/сек) с помощью аппаратного комплекса Otopront, GmbH (Германия). Тип ИПН определяли по классификации R. Mladina (1987) по данным эндоскопического исследования и мультиспиральной компьютерной томографии полости носа и околоносовых пазух.

Результаты. Согласно полученным данным, I тип ИПН по R. Mladina встречался в 53,68% случаев (у 51 пациента) со средним временем МЦТ ~ 14,39±1,4 сек; ПАРМ: СОП (см^3/сек) = 523 ±16,5.

II тип ИПН составил 12,63% (12 пациентов) со средним временем МЦТ ~16,73±0,3 сек; ПАРМ: СОП (см^3/сек) = 426 ±25,9.

III тип ИПН был выявлен у 14,74% обследованных (14 пациентов), среднее время МЦТ у которых составило ~19,49±0,4 сек; ПАРМ: СОП (см^3/сек) = 490 ±16,1.

В 8,42% случаев (у 8 пациентов) встречался IV тип ИПН со средним временем МЦТ ~22,01±0,21 сек; ПАРМ: СОП (см^3/сек) = 312 ±20,7.

V тип ИПН был выявлен у 6 пациентов (6,32%), среднее время МЦТ у которых составило ~26,46±0,32 сек; ПАРМ: СОП (см3/сек) = 330 ±10,5.

VI тип ИПН был выявлен у 1 пациента (1.05%), время МЦТ составило 31 сек; ПАРМ: СОП (см3/сек) = 384±40,9.

VII тип ИПН был выявлен у 3 пациентов (3,16%), среднее время МЦТ составило ~35,19±0,22 сек; ПАРМ: СОП (см3/сек) = 294 ±41,6.

Выявлено, что лишь при I типе ИПН время «сахаринового» теста незначительно отличается от нормы, при остальных типах ИНП у пациентов с АР увеличение времени «сахаринового» теста было значительным. Затруднение носового дыхания диагностировано у всех пациентов с АР и ИНП, разной степени выраженности в зависимости от типа ИНП по классификации R. Mladina.

Выводы. По результатам проведенного исследования у больных с аллергическим ринитом и искривлением носовой перегородки наиболее распространенными являются I, II, III типы по классификации R. Mladina. Удлинение времени МЦТ и затруднение носового дыхания разной степени выраженности было диагностировано у пациентов со всеми типами ИНП.

КОХЛЕАРНАЯ ИМПЛАНТАЦИЯ У ДЕТЕЙ И ВЗРОСЛЫХ ПОСЛЕ МЕНИНГИТА

Авраменко К.Ю.

ФГБУ НМИЦО ФМБА России

Email: surdoksenia94@mail.ru

Кохлеарная имплантация в настоящее время является высокоэффективным методом лечения сенсоневральной тугоухости IV степени, пограничной с глухотой. В последние годы совершенствуются технические характеристики кохлеарных имплантов, хирургические методы проведения операций, а пациенты достигают значимых результатов после

слухоречевой реабилитации. Одной из причин приобретенной тугоухости является бактериальный менингит. Согласно исследованиям, около 10% людей в развитых странах потеряли слух после бактериального менингита.

Как известно, одним из осложнений после менингита во внутреннем ухе является оссификация улитки – ее окостенение. В связи с этим, пациенты после выздоровления должны пройти полное аудиологическое обследование в кратчайшие сроки. По данным зарубежных авторов - у большинства переболевших наблюдается снижение слуха в той или иной степени, и у 5% - тугоухость IV степени, пограничная с глухотой; что является показанием для одномоментной билатеральной кохлеарной имплантации с целью достижения удовлетворительного эффекта слухоречевой реабилитации. Билатеральная кохлеарная имплантация обеспечивает двустороннюю стимуляцию слуховых проводящих путей; локализацию звука в пространстве; улучшение разборчивости речи в различных акустических ситуациях; лучшую динамику слухового и/или речевого развития; сохранение возможности восприятия звука в случае выхода из строя одного из имплантов.

В настоящий момент нами проводится исследование, целью которого является определение особенностей развития слухового восприятия у детей и взрослых с КИ, потерявших слух после менингита.

Достижение поставленной цели осуществляется путём решения поставленных задач на основе применения общенаучных методов исследования (изучения и анализа литературных источников, наблюдения, анкетирования, эксперимента, количественного и качественного анализа полученных данных).

В данный момент частично собраны анамнестические данные у пациентов в возрасте от 1 года до 38 лет, перенёсших бактериальный менингит различной этиологии, у которых была проведена одномоментная билатеральная кохлеарная имплантация. Спустя 1-2 месяца после операции была проведена активация речевого процессора с последующей настройкой и программированием. После первого подключения и в последующие 2-3 дня пациенты посещали индивидуальные занятия с сурдопедагогом, направленные на развитие слухового восприятия на начальном этапе реабилитации. Данная категория пациентов особенно нуждается в динамическом наблюдении врача-сурдолога и сурдопедагога в связи с тем, что слуховое восприятие у лиц данной группы имеет свои особенности, обусловленные работой внутренней части импланта и спецификой введения электродов в частично оссифицированную улитку.

ЛЕЧЕНИЕ СИНЕХИЙ ПОЛОСТИ НОСА

Алексанян Т.А., Товмасян А.С., Кишиневский А.Е., Арзуманян А.А., Данилюк Л.И.
ГБУЗ «НИКИО им. Л.И. Свержевского» ДЗМ
Email: annya-94@mail.ru

Введение. Синехии полости носа (СПН) – соединительнотканные перемычки, образовавшиеся в полости носа в результате хирургических вмешательств или травм. Оперативные вмешательства на перегородке носа и нижних носовых раковинах являются наиболее распространенными хирургическими вмешательствами в ринохирургии. Частота образования СПН после данных вмешательств составляет 0,3-7%, СПН имеют склонность к рецидивированию после проводимого лечения. В связи с этим, поиск современных способов профилактики рецидива образования СПН весьма актуален.

Цель исследования. Повышение эффективности и оптимизации методов хирургического лечения больных СПН.

Материалы и методы. За период с октября 2020 года по июль 2021 года в ГБУЗ НИКИО им Л.И. Свержевского обратилось 60 пациентов с СПН. Данные пациенты ранее были прооперированы по поводу искривления перегородки носа и хронического ринита в различных стационарах г. Москвы. Всем больным в условиях стационара Института было проведено иссечение СПН под местной инфильтрационной или общей анестезией. Пациенты были разделены на 2 группы (I и II). В первой группе пациентам проводили иссечение СПН «холодными» инструментами, во второй группе – с применением гольмиевого лазера. Пациенты обеих групп были разделены на 3 подгруппы (А, Б и В). Параметры лазерного излучения были выбраны следующие: E = 0,9 Дж и R = 12 Гц.

А подгруппы (по 10 больных) - иссечение СПН без установки силиконовых сплинтов; Б подгруппы (по 10 больных) - иссечение СПН с установкой силиконовых сплинтов. В подгруппы (по 10 больных) - иссечение СПН с установкой силиконовых сплинтов и местным применением геля на основе биополимеров.

Мы использовали гель на основе биополимеров, т.к. данный препарат обладает выраженным гемостатическим, противовоспалительным и репаративным действиями и, на наш взгляд, является перспективным для профилактики послеоперационных осложнений, в частности, СПН.

Местное лечение в обеих группах включало: ежедневный туалет полости носа, ирригационную терапию и применение геля на основе биополимеров (в подгруппах В). Контрольные осмотры проводили на 7,14 и 30 сутки, далее через 3,6 и 12 месяцев после хирургического лечения. Общее время наблюдения составляло не менее 12 месяцев. Во всех

группах мы определяли время до достижения полной эпителизации послеоперационной области. Осмотры с оценкой состояния показателей по визуально-аналоговой шкалы (ВАШ) проводили на 7,14 и 30 сутки с момента начала лечения.

Эффективность лечения оценивали с использованием ВАШ и определения частоты рецидивирования СПН. По ВАШ (от 1 до 5 баллов) пациенты оценивали следующие жалобы: затруднение носового дыхания, выделения из полости носа, ощущение сухости, дискомфорт в носу (болевой синдром). Пациентов просили описать выраженность жалоб: 1 балл - ничего не беспокоит; 2 балла - незначительно беспокоит; 3 балла - умеренно беспокоит; 4 балла - сильно беспокоит; 5 баллов - очень сильно беспокоит. Итоговую оценку по ВАШ для каждого пациента рассчитывали как средний балл выраженности по всем жалобам.

Результаты. Рецидив СПН был отмечен в IA подгруппе (n=10) у 8 пациентов; в IБ (n=10) - у 6; в IВ (n=10) - у 4; во IIA (n=10) - у 4 пациентов; во IIБ (n=10) - у 3; во IIВ подгруппе (n=10) у пациентов в течение 6 месяцев наблюдения рецидива СПН не наблюдалось.

Анализ результатов анкетирования пациентов всех групп показал, что в подгруппе IIВ послеоперационный период протекал более удовлетворительно (ВАШ – 1,8±0,85 на 30 сутки), чем в группе IВ (ВАШ – 3,2±1,2 на 30 сутки), разница – статистически достоверная.

Предварительные выводы. Иссечение СПН с применением гольмиевого лазера, работающего в импульсном режиме, позволяет в 100% случаев удалить рубцовую ткань и превосходит по эффективности иссечение СПН с помощью «холодных инструментов».

ПОВЫШЕНИЕ ЭФФЕКТИВНОСТИ ЭНДОСКОПИЧЕСКИХ РИНОСИНУСОХИРУРГИЧЕСКИХ ВМЕШАТЕЛЬСТВ У ДЕТЕЙ ПУТЕМ КОРРЕКЦИИ НАРУШЕНИЙ МУКОЦИЛИАРНОГО КЛИРЕНСА

Алексеенко С.И.

ФГБУ «СПб НИИ ЛОР» Минздрава России

ФГБОУ ВО «СЗГМУ им. И.И. Мечникова» Минздрава России

СПб ГБУЗ «ДГМКЦ ВМТ им. К.А. Раухфуса»

Email: svolga-lor@mail.ru

Введение. Хронический риносинусит (ХРС) представляет из себя хроническое воспаление слизистой оболочки полости носа и околоносовых пазух. Заболеваемость ХРС в последнее время возросла и составляет у детей более 20% от всех ЛОР-заболеваний. Патогенез ХРС сложен и многогранен. Наряду с воспалительной реакцией большую роль в формировании ХРС играют нарушения функции мукоцилиарного клиренса (МЦК). Однако механизмы целенаправленного воздействия на МЦК до сих пор не изучены. Недостаточно

исследована роль химических элементов в функционировании МЦК. Все чаще стали обращать внимание на отдельные макро- и микроэлементы с позиции их возможного использования для улучшения результатов хирургического лечения. Одним из наиболее значимых для процессов жизнедеятельности химических эссенциальных элементов является цинк. В то же время, работ относительно влияния цинка на репарацию слизистой оболочки в послеоперационном периоде после эндоназальных эндоскопических хирургических операций не наблюдается.

Цель исследования. Оценка эффективности применения эссенциального микроэлемента цинка (в форме аспарагината) в послеоперационном периоде после ЭРСХ у детей с хроническим риносинуситом.

Материалы и методы. Исследование проведено по плану НИР 121062300046-3 ФГБУ «СПб НИИ ЛОР» Минздрава России в соответствии со стандартами Хельсинкской декларации (1964) и выполнено в СПб ГБУЗ «ДГМКЦ ВМТ им. К.А. Раухфуса». Включены дети от 7-17 лет с ХРС неполипозной формой, прооперированные методом эндоскопической риносинусохирургии (ЭРСХ). 131 пациент после операции получал эндоназальную ирригационную терапию 0,9% NaCl (группа контроля), а 61 ребенок дополнительно к аналогичному локальному орошению применял аспарагинат цинка в возрастной дозировке в течение трех месяцев (группа коррекции). Оценка проводилась комплексно проспективно с шагом в 3 месяца в течении года: оценивались симптомы качества жизни по шкале SNOT20, результаты эндоскопического исследования по шкале Лунд-Кеннеди, рентгенологическая картина по щкале Лунд-Маккей, наличие или отсутствия ревизионных операций. Состояние МЦК определяли методом прижизненной видеоцитоморфометрии. Содержание цинка в сыворотке крови определяли методом масс-спектрометрии с индуктивно связанной плазмой. Статистическая обработка проведена с использованием программного продукта Statistica 10.0. Оценка достоверности отличий между пред- и послеоперационными значениями осуществлялась посредством U-критерий Манна-Уитни. Различия считались статистически значимыми при $p < 0,05$.

Результаты. В ходе исследования получены данные, свидетельствующие о том, что у пациентов, не получающих дотацию цинком (группа контроля), выявлено снижение сывороточного содержания цинка через 3 и 6 месяцев после ЭРСХ что составило 14% и 13% ($p<0,001$) по сравнению с его уровнем до операции. Дети с дополнительной дотацией препарата цинка снижение уровней концентрации сывороточного цинка не показывали. Оценка сино-назальных симптомов выявила улучшение характеристик по всем шкалам. Отмечено, что в группе коррекции баллы SNOT20 были ниже на 16% ($p<0,001$). Как в группе контроля, так и в группе коррекции отмечена положительная динамика по снижению баллов в до - и послеоперационном периоде по шкале Лунд-Маккей в 6 и 8 раз ($p<0,001$) и Лунд-

Кеннеди в 4 раза. В группе контроля через 12 месяцев отмечено 9% повторных оперативных вмешательств в связи с рецидивом. В группе дотации цинком ревизионная хирургия пациентам не проводилась. При изучении характеристик цилиарного аппарата и цитологии эпителиоцитов обращали внимание на количество клеток с подвижными цилиями – в группе коррекции результаты в 9 и 12 месяцев превышали группу контроля на 14 и 31% соответственно. Выживаемость клеток была выше в группе коррекции в 6, 9, 12 месяцев на 20%, 20% ($p<0,001$) и 9%. Длина цилий у группы коррекции в 6 и 9 месяцев после ЭРСХ превышала результаты группы контроля на 41% и 9%, а частота их биения в 6, 9, 12 месяцев превышала на 10%, 11%, 5%. При оценке показателей морфологии слизистой оболочки установлено, что в группе коррекции в 6-12 месяцев отмечено снижение количества нейтрофилов в 6 раз ($p<0,001$). При оценке количества лимфоцитов выявлено их статистически значимое снижение в 9 и 12 мес. ($p<0,001$). В группе коррекции морфологическое строение клеток было слоями, что подтверждает более высокую жизнеспособность клеток респираторного эпителия.

Заключение. Пероральная дотация препарата аспарагината цинка у детей с ХРС после эндоназальных эндоскопических операций положительно воздействует на показатели МЦК в и воспалительную реакцию слизистой оболочки полости носа в послеоперационном периоде, что способствует повышению эффективности хирургического лечения (ЭРСХ) и профилактике возможных рецидивов.

СОВРЕМЕННЫЕ МЕТОДЫ ЛЕЧЕНИЯ ХРОНИЧЕСКОГО ТОНЗИЛЛИТА

Алибеков И.М.[1,2], Гаджиева Г.Э.[1], Рамазанова А.Р.[1,2], Джалилова А.А.[1,2]

[1] БУ ВО ХМАО-ЮГРЫ «Сургутский Государственный университет»

[2] БУ ХМАО-ЮГРЫ «Сургутская городская клиническая поликлиника №3»

Email: alibekovu@bk.ru

Актуальность проблемы лечения хронического тонзиллита (ХТ) остается на достаточно высоком уровне, что обусловлено высокой распространенностью данной нозологии. Во взрослой популяции ХТ диагностируется от 5-6 до 37%, в детской – от 15 до 63% (необходимо принимать во внимание тот факт, что указанные цифры могут быть занижены в связи с тем, что в компенсированной форме ХТ часто выявляется лишь на профилактическом осмотре либо при осмотре во время обращения пациента по поводу другого заболевания). Кроме того, значимость проблеме придает большое количество осложнений ХТ с гетеро- и аутоиммунным патогенезом, такие как острая ревматическая лихорадка, артриты, васкулиты, гломерулонефриты и т. д. ХТ занимает одно из ведущих мест в структуре ЛОР-

заболеваемости и рассматривается, согласно Международной классификации болезней и проблем, связанных со здоровьем, как заболевание, ассоциированное с бактериями вида Streptococcus pyogenes. Другие микроорганизмы – StaphyLococcus aureus, Haemophilus infLuensae, ß-гемолитические стрептококки группы А, несколько реже – стрептококки группы С и G, активно вырабатывающие ß-лактамазы, рассматриваются как копа-тогены – микроорганизмы, колонизирующие верхние отделы дыхательные путей, но не играющие доминирующую этиологическую роль в развитии воспаления.

Цель исследования. Найти оптимальный и эффективный метод лечения хронического тонзиллита в амбулаторных в условиях крайнего севера.

Материалы и методы. Анализ работы проведен в период за 2021-2022 гг. На Д-учете с диагнозом «Хронический тонзиллит» в СГКП №3 состоят 320 человек, из них 253 (79%) взрослое население, 67 (21%) – детское. Нами было обследовано и пролечено 80 пациентов (возраст от 18 до 50 лет, мужчин – 25, женщин – 55) с различными формами хронического тонзиллита. Жалобы больных с хроническим воспалением небных миндалин в момент первого обращения сводились к неприятному запаху изо рта, дискомфорта и чувства инородного тела в горле, наличие гнойных пробок в небных миндалинах.

Пациенты были разделены на 2 группы. В первой группе проводилось промывание лакун миндалин раствором антисептика с помощью специального аппликатора со скошенным концом для эффективности очистки лакун миндалин от патологического содержимого. Больным назначался оросептик тонзиллорен. Во второй группе проводилось промывание миндалин через раствор антисептика с помощью специального аппликатора со скошенным концом, назначался оросептик тонзиллорен и ультрафонофорез с различными лекарственными препаратами. До начала исследования выраженность всех жалоб у больных была практически одинаковой: першение в горле, чувство дискомфорта в горле при глотании. Улучшение наступило в первой группе после проведения пяти сеансов консервативной терапии у 65% больных, во второй группе после проведения двухэтапной терапии у 75%. При фарингоскопии уменьшение гиперемии, очищение лакун небных миндалин от патологического содержимого в первой группе после 6-7 сеансов, во второй группе после 4-5 процедур.

Выводы. Таким образом, у пациентов с хроническим тонзиллитом при комплексном консервативном лечении определяется стойкий выраженный эффект: через 1 месяц он наблюдается у 71% больных и через 1 год он сохраняется у 58% больных.

Данную методику, предложенную нами, можно считать одним из методов альтернативного лечения хронического тонзиллита компенсированной формы.

АНАЛИЗ ЭФФЕКТИВНОСТИ ИСПОЛЬЗОВАНИЯ ШЕЙВЕРА В АМБУЛАТОРНЫХ УСЛОВИЯХ ПРИ ХРОНИЧЕСКОМ ПОЛИПОЗНОМ РИНОСИНУСИТЕ

Алибеков И.М.[1,2], Гацко Ю.С.[1], Чумак К.С.[1,2], Джалилова А.А.[1,2], Рамазанова А.Р.[1,2]

[1] БУ ВО ХМАО-ЮГРЫ «Сургутский Государственный университет»

[2] БУ ХМАО-ЮГРЫ «Сургутская городская клиническая поликлиника №3»

Email: alibekovu@bk.ru

Хронический полипозный риносинусит – это хроническое воспалительное заболевание слизистой оболочки полости носа и околоносовых пазух, характеризующееся образованием и рецидивирующим ростом полипов, состоящих преимущественно из отечной ткани, инфильтрированной эозинофилами.

Хроническому полипозному риносинуситу подвергаются придаточные пазухи носа, область среднего носового хода с его элементами: крючковидный отросток, передний конец средней носовой раковины, свод носа, латеральные отделы средней и верхней носовой раковины.

Хронический полипозный риносинусит представляет собой очень серьезную нерешенную проблему современной медицины. Существующие методы консервативного лечения лишь приостанавливают рост полипов и поэтому, хирургическое удаление полипов из полости носа и околоносовых пазух, остается вынужденной мерой в арсенале лечения полипозного риносинусита. Но, как показал практический опыт, даже хирургический метод лечения не дает никаких гарантий отсутствия повторного заболевания – рецидива. Поэтому к лечению хронического полипозного риносинусита должен быть обязательно применен комплексный подход.

Весьма эффективным оказалось использование хирургического метода лечения с применением шейвера под контролем эндоскопа в оториноларингологии

По данным статистики наблюдается стойкая тенденция увеличения заболеваемости болезнями носа и околоносовых пазух в Ханты-Мансийском автономном округе.

Цель исследования. Изучение эффетивности применения шейвера под контролем эндоскопа в амбулаторных условиях у пациентов с хроническим полипозным риносинуситом.

Материалы и методы. Анализ работы проведен в период за 2019-2021гг. Операция удаления полипов с помощью шейвера произведена 25 пациентам в возрасте от 18 до 55 лет, страдающим хроническим полипозным риносинуситом. Диагноз пациентом поставлен с помощью комплексного обследования: риноскопия, эндоскопическое исследование, консультация аллерголога-иммунолога, пульмонолога, общий анализ крови. Практически у

каждого пациента в общем анализе крови наблюдалась эозинофилия. Все операции производились под местной анестезией с помощью шейвера под контролем эндоскопа. Кровотечение, благодаря меньшей травматизации крупных сосудов в полости носа, во всех случаях было незначительное. Все операции по словам пациентов протекали безболезненно, что очень немало важно при операциях под местной анестезией. Это позволяло оперирующему доктору работать слажено и концентрировано.

Результаты. После операции пациенты находились в палате в среднем около 2 часов, затем отпускались домой с сооответствующими рекомендациями. Все пациенты наблюдались в дневном стационаре около 8-10 дней.

Выводы. Применения шейвера под контролем эндоскопа при хроническом полипозном риносинусите превосходно подходит в амбулаторных условиях.

Обладая высокой степенью визуализации в полости носа, шейвер обеспечивает максимальное щажение структур полости носа, минимизирует травматизацию. Осложнений после оперативного лечения не отмечено.

СОВРЕМЕННЫЕ МЕТОДЫ ТРАХЕОСТОМИИ ПРИ COVID-19
(Опыт работы)

Алибеков И.М.[1,2], Нохрин А.В.[2], Герасимова И.А.[2], Чухманова Г.В.[2], Шорохов И.В.[2], Чухманов П.Ф.[2], Алексеев В.В.[2], Микалюк В.В.[2], Давлятов Е.В.[2], Троцко Н.А.[2], Гамидов Р. Г.[2], Жусупов У.Д.[2], Саитгазиева М.Ш.[1], Саалиева А.А.[2], Черный И.С.[2], Кузенков А.Н.[2], Нефидова Л.К.[2], Федотова Ю.М.[2], Борзиев Р.С.[1,2]

[1] БУ ВО ХМАО-ЮГРЫ «Сургутский Государственный университет»

[2] БУ ХМАО-Югры «Лангепасская городкая больница»

Email: alibekovu@bk.ru

Цель исследования. Выявить положительные и отрицательные стороны различных способов постановки трахеостомических трубок. Выяснить, почему черезкожная дилатационная трахеостомия предпочтительнее классической трахеостомии.

Материалы и методы. Исследование проводилось на базе БУ ХМАО-Югры «Лангепасская городская больница» в госпитале пациентов с COVID-19, в период с февраля 2020 по март 2022 года. В исследование включено 314 пациентов, с тяжелым течением коронаровирусной инфекции.

Стандартом медицинской помощи больным, находящимся на ИВЛ, считается трахеостомия, проведенная на 7 – 10-е сутки после начала инвазивной ИВЛ. Как правило,

трахеостомия, выполненная в первые 7 сут. после оротрахеальной интубации, сопровождается уменьшением продолжительности ИВЛ, сроков нахождения больного в ОРИТ и смертности.

У пациентов наблюдались такие симптомы как:

- Т тела ≥39ºС.
- ЧДД ≥30/мин.
- SpO2 ≤ 93%.
- PaO2 /FiO2 ≤ 300 мм рт.ст.
- Снижение уровня сознания.
- Нестабильная гемодинамика (АД сист. < 90 мм рт.ст. или АД диаст.< 60 мм рт.ст., Диурез < 20 мл/час)
- Изменения в легких при КТ (рентгенографии, типичные для вирусного поражения: объем поражения значительный или субтотальный; КТ 3 (50-75%), КТ 4 > 75%.

Данным пациентам необходимо было проведение трахеостомии.

В госпитале у пациентов с COVID-19 было использовано два способа постановки трахеостомической трубки:

- трахеостомия (стандартная методика) – 10%,
- чрескожная дилатационная трахеостомия – 90%.

Набор для чрескожной дилатационной трахеостомии (рис.1) включает:
1. Скальпель. 2. Пункционная игла-канюля. 3. Шприц 10 мл. 4. Гибкий j-образный проводник с дилятатором. 5. Трахеостомическая термопластическая трубка с манжетой низкого давления.

Вскрытие трахеи выполняли между 2-м и 3-м полукольцами. Чрескожную дилатационную трахеостомию по классической методике Griggs выполняли у 90% больных, традиционную хирургическую нижнюю трахеостомию – у 10% больных.

Результаты исследования. В Лангепасской городской больнице за период 2022-2022 гг., были переведены из терапевтических палат в ОРИТ 314 пациентов с выраженной ОДН.

	2020	2021	2022	За три года
Всего пациентов	138	143	33	314
Потребовали ИВЛ	121	126	32	279
Трахеостомированы	86	34	4	124

Количество осложнений составило около 20%, в основном – это синдром утечки (подкожная эмфизема, пневмомедиастенеум, редко пневмоторакс). Основная причина – синдром Хаммена и ранняя мобилизация больных.

Данные статистики свидетельствуют, что чрезкожная дилатационная трахеостомия более предпочтительна, чем классический путь.

Заключение. Преимущества вентиляции через трахеостомическую канюлю по сравнению с вентиляцией через эндотрахеальную трубку очевидны:

- Больший комфорт для пациента.
- Облегчение сестринского ухода за больным.
- Облегчение оценки динамики неврологических нарушений (гортанные и глоточные рефлексы, высовывание и артикуляция языка, возможность говорить, принимать жидкую и твердую пищу).
- Профилактика травм гортани.
- Профилактика ВАП.
- Меньшая седация.
- Большая мобильность пациента (профилактика вестибулярных расстройств, суставных контрактур, возможность вертикализации длительно лежащих больных).
- Отсутствие необходимости замены канюли (реже происходит обтурация густой мокротой, в отличие от ЭТТ, при использовании канюль со сменным внутренним вкладышем, например Smiths-Portex «Blue Line Ultra», проблема снимается вовсе).
- Отлучение больного от ИВЛ проходит легче.
- Сокращается время пребывания в ОРИТ.

Преимущества чрескожной методики трахеостомии над традиционной:

- Нет необходимости транспортировать пациента в операционную.
- Нет необходимости привлекать к работе хирургов, оториноларингологов, персонал оперблока.
- Значительно сокращается время выполнения процедуры.
- Возможность выполнения процедуры при сохранении положения больного с поднятым на 30 градусов головным концом, что важно для профилактики повышения ВЧД у больных с ЧМТ и ОНМК).
- Меньше травматизация трахеи (исключается пересечение хрящевых колец).
- Ниже риск кровотечения (зоны выполнения обычно «в стороне» от щитовидной железы, отсутствует фаза острого доступа, за исключением кожи. Естественная тампонада канюлей за счет «плотного» трахеостомического канала).
- Лучше герметичность стомы.
- Отсутствует необходимость наложения швов.
- Быстрое закрытие стомы после удаления канюли, отсутствие необходимости наложения вторичных швов.
- Лучший косметический эффект.
- Ниже риск стриктур трахеи (за счет сохранения целостности хрящевых колец, формирование стомы минимально необходимого диаметра для прохождения трубки).

Вывод. Оптимальными методиками выполнения операции трахеостомии у больных с тяжелой степенью COVID-19 являются как традиционная хирургическая, так и чрескожная дилатационная.

Чрескожная методика трахеостомии предпочтительнее из-за техники выполнения, меньшего риска осложнений и быстроты выполнения, учитывая тяжесть состояния пациента.

НАРУШЕНИЯ СЛУХА СРЕДИ УЧАЩИХСЯ НАЧАЛЬНЫХ КЛАССОВ РЕСПУБЛИКИ ЙЕМЕН – РЕЗУЛЬТАТЫ ПОПУЛЯЦИОННОГО ИССЛЕДОВАНИЯ

Альшарджаби И.[1], Чибисова С.С.[2], Цыганкова Е.Р.[2], Попадюк В.И.[1], Таварткиладзе Г.А.[2]

[1] ФГАОУ ВО «Российский университет дружбы народов»

[2] ФГБОУ ДПО «Российская медицинская академия непрерывного профессионального образования» Минздрава России

Email: svemas@yandex.ru

Введение. В мире 466 миллионов людей живут с социально значимым нарушением слуха, из них 34 миллиона – дети в возрасте 0-14 лет. Еще больше детей имеют легкую степень снижения слуха. Заболевания уха и нарушение слуха в детском возрасте являются

значительной проблемой. Даже снижение слуха легкой степени или односторонняя потеря слуха оказывают негативное влияние на успеваемость ребенка, общение с товарищами, осложняют адаптацию в речевой среде. Регулярный аудиологический скрининг детей школьного возраста позволит не допустить ситуацию, когда сниженный слух негативно сказывался бы на успеваемости и социализации детей.

По оценкам ВОЗ, в 60% случаев глухоты и тугоухости можно избежать, а в других случаях минимизировать их последствия путем ранней диагностики, последующего лечения и реабилитации. Для планирования оказания медицинской помощи при заболеваниях уха и нарушениях слуха необходимо знание распространенности и структуры тугоухости. Негативные последствия снижения слуха у детей, а также отсутствие данных об эпидемиологии заболеваний уха в сложных социально-экономические условиях Республики Йемен обусловливают необходимость исследования распространенности тугоухости в стране.

Цель исследования. Изучение распространенности нарушений слуха среди учащихся начальных классов Республики Йемен.

Материалы и методы. Было проведено популяционное исследование в 12 школах города Сана. Репрезентативная выборка составила 2200 детей (1100 мальчиков и 1100 девочек). Протокол исследования на первом этапе включал отоскопию и скрининговую аудиометрию тоном 20 дБ на частотах 0,5, 1, 2 и 4 кГц. В случае отсутствия ответа хотя бы на одной частоте с одной или обеих сторон дети направлялись на второй этап в специализированную клинику для осмотра оториноларинголога и полного аудиологического обследования. На втором этапе проводился сбор анамнеза с помощью специально разработанной анкеты, отоскопия, при необходимости туалет наружного слухового прохода, выполнялась тональная пороговая аудиометрия, тимпанометрия и регистрация акустического рефлекса. Критерием тугоухости являлось повышение среднего порога слышимости на четырех частотах более 25 дБ на одном или обоих ушах.

Результаты. На первом этапе 255 детей не прошли аудиологический скрининг. На втором этапе у 21 ребенка выявлены серные пробки, после удаления которых слуховая функция была в норме. У остальных 234 детей (10,6% от всей выборки) подтверждено нарушение слуха, в 6,8% - одностороннее, в 3,8% - двустороннее. 36 детей (15%) имели сенсоневральную тугоухость (31 – одностороннюю, 5 – двустороннюю). В остальных 198 случаях причиной кондуктивной тугоухости послужила патология среднего уха. В 56% случаев был выявлен экссудативный средний отит, в 17% случаев - хронический гнойный средний отит, в 12% случаев - дисфункция слуховой трубы. В большинстве случаев была выявлена односторонняя или двусторонняя тугоухость I степени, у 25 детей выявлена тугоухость II степени на одном ухе.

Заключение. Таким образом, в результате проведенного исследования установлено, что распространенность односторонней и двусторонней тугоухости среди школьников начальных классов Республики Йемен составляет 10,6%. Основной причиной снижения слуха является экссудативный средний отит, сенсоневральная тугоухость выявлена у 15% детей с подтвержденным нарушением слуха. Полученные данные будут способствовать повышению помощи детям с нарушением слуха, а опыт аудиологического скрининга рекомендован к практическому внедрению в школах Республики Йемен и других стран.

ПАРАФАРИНГЕАЛЬНЫЕ АБСЦЕССЫ У ДЕТЕЙ

Амирбеков М.А.[1,2], Полунин М.М.[1,2], Солдатский Ю.Л.[2], Булынко С.А.[2]

[1] ФГАОУ ВО РНИМУ им. Н.И. Пирогова Минздрава России

[2] ГБУЗ «Морозовская ДГКБ ДЗМ»

Email: amirbekov1111@mail.ru

Парафарингеальные абсцессы являются тяжелым бактериальным осложнением острой респираторной инфекции. По данным отечественной литературы, в структуре экстренной патологии ЛОР-органов доля пациентов с абсцессами глотки и шеи, в том числе парафарингеальных составляет от 1,3% до 3,8%, являясь одной из наиболее частых причин госпитализации в стационар по поводу острых заболеваний глотки в детском возрасте. Своевременное выявление и правильное лечение абсцессов глотки значительно снижает частоту развития опасных осложнений.

Целью работы явилась демонстрация современных подходов к диагностике и лечению парафарингеальных абсцессов у детей.

На основании проводимой работы предложен алгоритм диагностики и лечения пациентов с парафарингеальными абсцессами.

Отдельно рассмотрено, что наряду с жалобами, данными анамнеза и клинической картиной, в настоящее время особенно в сложных диагностических случаях, достоверным методом диагностики абсцессов стенок глотки и шеи является компьютерная томография с контрастным усилением (КТ) и УЗИ. В качестве инструментальной диагностики абсцессов глотки возможно использовать УЗИ, однако информативность этого метода, особенно у детей раннего возраста, является недостаточной.

В лечении, на этапе оперативного вмешательства, предлагается выполнять абсцесстонзиллэктомию, что отличается от общепринятого консервативного подхода у детей. Такой хирургический подход преследует две цели: во-первых – облегчение хирургического

доступа к парафарингеальному пространству через тонзиллярную нишу, во-вторых – профилактика рецидива воспаления.

Таким образом, своевременное выполнение КТ области шеи с контрастным усилением позволяет правильно поставить окончательный диагноз, определить тактику лечения и оперативный подход к области абсцесса. При наличии абсцессов глотки, рекомендовано проведение оперативного лечения в объеме вскрытия абсцесса и, если необходимо, абсцесстонзиллэктомии.

КЛИНИЧЕСКИЙ СЛУЧАЙ ОДНОЭТАПНОГО ПРОВЕДЕНИЯ ТИМПАНОПЛАСТКИ И РЕЗЕКЦИИ ИНТРАКРАНИАЛЬНОЙ ШВАННОМЫ ЛИЦЕВОГО НЕРВА

Аникин И.А., Кузовков В.Е., Хамгушкеева Н.Н, Мамедова А.Д.

ФГБУ «СПб НИИ ЛОР» Минздрава России

Email: nataliyalor@gmail.com

Шваннома (невринома) лицевого нерва относится к нейроэктодермальным образованиям. В подавляющем большинстве случаев она является доброкачественной, инкапсулированной опухолью, исходящей из клеток Шванна, расположенных в периневральной оболочке периферических нервов. По статистике, более 90% шванном лицевого нерва являются интракраниальными опухолями, около 10% – внечерепными опухолями. Зачастую при распространении опухоли в барабанную полость происходит разрушение цепи слуховых косточек с развитием различной степени тугоухости, в антрум с возникновением блока входа в сосцевидную пещеру и появлением экссудата в височной кости.

В данной работе представлен клинический случай одноэтапного проведения тимпанопластики и резекции интракраниальной шванномы лицевого нерва.

Пациент и методы исследования. Пациент Р., 21 год, поступил на плановое оперативное лечение в ФГБУ «СПб НИИ ЛОР» Минздрава России в сентябре 2021 г. с диагнозом: Двусторонний хронический средний отит. Новообразование (шваннома лицевого нерва?) височной кости слева. Состояние после антромастоидотомии на левом ухе от 2019 г. Периферический парез мимической мускулатуры слева. Двусторонняя кондуктивная тугоухость: правое ухо - II степени, левое ухо - III степени.

В обследование пациента входило: сбор жалоб и анамнеза, общеклиническое, оториноларингологическое, аудиологическое, МСКТ височных костей, МРТ среднего уха с контрастным усилением. Пациент жаловался на снижение слуха на оба уха, больше на левое ухо, на выделения слизистого характера из левого уха, на ассиметрию лица слева. При

объективном осмотре диагностировали II степень дисфункции лицевого нерва по House-Brackman. При отомикроскопии: левое ухо – наружный слуховой проход широкий, свободный, барабанная перепонка серая, состоятельна, выбухает за счет мягкотканого образования бурого цвета, пульсация образования не определяется. Картина МСКТ височных костей: объемное образование в структурах среднего уха и сосцевидного отростка слева с костно-деструктивными изменениями, состояние после антромастоидотомии слева. Учитывая выраженные изменения канала лицевого нерва, нельзя исключить образование со стороны лицевого нерва. КТ признаки правостороннего хронического среднего отита с кариозными изменениями. На срезах МРТ среднего уха с контрастным усилением: МР-картина новообразования левой височной кости, правостороннего среднего отита, состояния после антромастоидотомии слева.

Результаты. Хирургическое вмешательство проводилось в условиях многокомпонентной анестезии с интубацией трахеи и применением мониторинга лицевого нерва. Интраоперационные находки: антральная полость заполнена мягкотканым образованием бледно-серого цвета, с бугристой поверхностью, распространяющимся в сторону верхушки сосцевидного отростка и заполняющим тотально барабанную полость и сосцевидный отросток, с блоком всех окон лабиринта, aditus ad antrum, тимпанального устья слуховой трубы (разрушены трабекулы у каротидного канала), с распространением в костный отдел наружного слухового прохода, с разрушением горизонтального и вертикального отделов фаллопиева канала, стремени, частично длинного отростка наковальни и частично задней стенки наружного слухового прохода. Выполнена радикальная операция с удалением молоточка и наковальни для лучшей визуализации новообразования. Новообразование (шваннома) выделена от окружающих структур височной кости с её удалением от коленчатого ганглия до верхушки сосцевидного отростка (получены механические М-ответы). После удаления шванномы обнаружены волокна лицевого нерва у верхушки сосцевидного отростка, у латерального полукружного канала и у коленчатого ганглия. Далее для поднятия тимпанального отдела трепанационной полости были использованы аутохрящи и наковальня. На подножную пластинку стремени установлен полный титановый протез TORP 4,0 мм. Симптом передачи на окно улитки положительный. Выполнена тимпанопластика по Underlay и пластика наружного слухового прохода. Послеоперационный период пациента осложнился парезом лицевого нерва до V ст. по House-Brackmann. Через месяц была проведена реиннервация мимической мускулатуры жевательным нервом в ФГБОУ ВО «Военно-медицинская академия имени С.М.Кирова» МО РФ. В настоящее время слух на левом ухе у пациента лучше в сравнении с правым ухом (по данным тональной аудиометрии – левосторонняя смешанная тугоухость I степени).

Интерес представленного клинического случая состоит в редкой встречаемости шванномы лицевого нерва (частота составляет 1 случай на 100 тыс. населения в год), в ее огромных размерах, заполняющих всю пирамиду височной кости и в одноэтапном проведении санации новообразования и реконструктивной слухоулучшающей операции.

РЕТРОФАРИНГЕАЛЬНЫЙ АБСЦЕСС ВО ВЗРОСЛОМ ВОЗРАСТЕ. НАШ КЛИНИЧЕСКИЙ ОПЫТ

Аревина В.Е.

ГБУЗ МО МОНИКИ им. М.Ф. Владимирского

Email: vik.dyatlova21@yandex.ru

Актуальность. Заглоточный абсцесс встречается преимущественно в раннем детском возрасте в результате нагноения заглоточных лимфатических узлов и протекает, как острый процесс с яркой клинической картиной. Крайне редко заглоточный абсцесс встречается у взрослых после травмы задней стенки глотки инородным телом или как следствие воспалительного процесса, и часто носит вялое хроническое течение, которое приводит к диагностическим ошибкам и, как следствие, к позднему началу адекватного лечения. В силу особенности топографии заглоточного пространства могут развиться такие осложнения заглоточного абсцесса, как медиастенит, аспирационная пневмония, обструкция дыхательных путей, тромбофлебит яремной вены, сепсис.

Описание клинического случая. Пациентка М., 38 лет поступила с жалобами на боль в горле при глотании слева и на боль в верхней трети боковой поверхности шеи слева, головную боль, общую слабость. При пункции в области задней стенки глотки, окологлоточного пространства слева, боковой поверхности глотки, задней небной дужки, паратонзиллярного пространства слева и разреза по боковой стенке глотки слева – гнойного отделяемого не было получено. По КТ шеи с контрастированием: дополнительная структура пониженной плотности в ретрофарингеальном пространстве. Отсутствие контрастирования внутренней яремной вены слева – компрессия. Было выполнено вскрытие подчелюстного, окологлоточного и заглоточного пространств слева через коллярный доступ на шее (получено около 5 мл гнойно-серозного отделяемого в ретрофарингеальном пространстве и при промывании через дренажи, со стороны полости рта, получено гнойное отделяемое из ранее выполненного разреза).

Заключение. Больной 38 лет было успешно проведено хирургическое лечение заглоточного абсцесса, вскрытого комбинированным доступом. Осложнений в послеоперационном периоде не было.

КЛИНИКО-ГЕНЕТИЧЕСКИЙ АНАЛИЗ ПАЦИЕНТОВ С ЗАБОЛЕВАНИЕМ СПЕКТРА АУДИТОРНЫХ НЕЙРОПАТИЙ

Базанова М.В.[1], Мачалов А.С.[1,2], Кузнецов А.О.[1,2]

[1] ФГБУ НМИЦО ФМБА России

[2] ФГАОУ ВО РНИМУ им. Н.И. Пирогова Минздрава России

Email: marishkab1993@mail.ru

Введение. Заболевание спектра аудиторных нейропатий (АН) является относительно распространенной причиной потери слуха, вызывающей от 1,2% до 8,4% тугоухости в зависимости от популяции, или 0,39 на 1000 новорожденных. К основным этиологическим факторам развития данного заболевания относятся генетическая и митохондриальная патология, вес при рождении менее 1500 г, неонатальная гипербилирубинемия (более 350 мкМоль/л), и др. Генетические факторы могут быть причиной примерно у 40% пациентов со слуховой нейропатией, у которых клиническая картина может проявляться как компоненты специфических синдромов или как изолированные несиндромальные расстройства. На основании патофизиологических особенностей АН выделяют две формы: пресинаптическую и постсинаптическую. Понимание точной локализации процесса важно для выбора тактики ведения пациентов и предположения результатов от слухопротеизрования слуховыми аппаратами (СА) и кохлеарной имплантации (КИ). Так, на сегодняшний день известно, что пациенты с синаптопатиями показывают результаты после КИ на одном уровне с пациентами, у которых пострадал сенсорный отдел слухового анализатора, а у пациентов с нейропатиями КИ будет иметь далекие от идеальных послеоперационные результаты. Таким образом, определение места поражения с помощью молекулярно-генетического тестирования у пациентов с АН и накопление данных о каждом клиническом случае является актуальным.

Цель исследования. Сопоставление аудиологических особенностей с генетическими нарушениями у пациентов с заболеванием спектра аудиторных нейропатий.

Материалы и методы. В исследование было включено 9 детей с АН, в том числе 5 мальчиков и 4 девочки, средний возраст которых составил 3,3 года. Диагноз АН был установлен на основании выполненных аудиологических обследований и сурдопедагогического тестирования пациентов. Аудиологическое обследование включало в себя: акустическую импедансометрию, задержанную вызванную отоакустическую эмиссию (ЗВОАЭ), коротколатентные слуховые вызванные потенциалы сигналом (КСВП) Click на стимулы разной полярности (с фазами разрежения и сгущения), стационарные слуховые вызванные потенциалы (ASSR-тест). Пациентам с подтвержденной АН было выполнено

молекулярно-генетическое исследование – секвенирование белок-кодирующих последовательностей методом парно-концевых прочтений.

Результаты. 5 из 9 детей в анамнезе имели недоношенность и низкую массу тела при рождении. По результатам аудиологического обследования: ЗВОАЭ у всех пациентов во время исследования не регистрировалась. У всех детей регистрировалась тимпанограмма тип «А», акустические рефлексы отсутствовали, на КСВП V пик не визуализировался при стимуле 100дБ, регистрировался микрофонный потенциал улитки (МПУ). По результатам клинико-аудиологического обследования пациенты распределились следующим образом. У 3 из 9 детей без патогенных вариантов МПУ регистрировался на 80дБ с двух сторон, по данным сурдопедагогического обследования у 2 из которых была установлена III степень тугоухости, у 1 из них – II-III степень тугоухости. На данный момент 2 из них слухопротезировы СА, 1 из них установлен КИ. У ребенка с вероятно патогенным вариантом гена AIFM1 МПУ определялся на интенсивности 90дБ, среднее значение по результатам ASSR-теста – 83,25дБ. Пороги слуха по поведенческим реакциям ребенка соответствовали III-IV степени тугоухости. У 5 из 9 детей выявлены варианты с неизвестным клиническим значением, имеющие возможное отношение к клинической картине АН. У 1 из которых обнаружен VUS гена GREB1L в гомозиготном состоянии. МПУ определялся на 90дБ с двух сторон, по результатам ASSR-теста среднее значение составило 73дБ. Ребенку выполнена КИ. Пороги слуха по данным игровой аудиометрии соответствовали III степени с двух сторон. Еще у 1 из 5 детей выявлен вероятно патогенный вариант гена GREB1L, у которого на КСВП МПУ регистрировался при стимуле 90дБ с двух сторон, среднее значение по результатам ASSR-теста составило 63,75дБ. По результатам сурдопедагогического тестирования определялась III-IV степень тугоухости. Ребенок слухопротеизрован СА. У ребенка, которого выявлено две разные мутации гена HS6ST1 в гетерозиготном состоянии МПУ регистрировался на 90дБ, а по данным ASSR-теста среднее значение составило 83,25дБ. Сурдопедагогическое тестирование установило III степень тугоухости. Пациент слухопротезирован СА. У 1 ребенка обнаружены два вероятно патогенных варианта гена ABCD1 оба в гемизиготном состоянии, так же у этого пациента обнаружен вероятно патогенный вариант гена SETBP1 в гетерозиготном состоянии. У которого МПУ регистрировался на 80дБ, а результаты ASSR-теста составили 75,5дБ. У 1 ребенка обнаружены вероятно патогенные варианты генов KNQ4 и NOTCH3 в гетерозиготном состоянии, а также VUS гена ALSMS1 в гомозиготном состоянии. У данного ребенка МПУ регистрировался при стимуле 90дБ, а среднее значение по данным ASSR-теста составило 80,25дБ. Пороги слуха по поведенческим реакциям соответствовали III-IV степени тугоухости. Ребенку выполнена КИ.

Заключение. Генетическое обследование пациентов с АН, позволяет установить наследственную этиологию данного заболевания, точную локализацию процесса и определить прогноз в отношении эффективности слухопротезирования СА и КИ.

ПРОБЛЕМАТИКА ВОПРОСА РАННЕЙ ДИАГНОСТИКИ И РЕАБИЛИТАЦИИ ПОЖИЛЫХ ПАЦИЕНТОВ С РАЗЛИЧНЫМИ ФОРМАМИ ТУГОУХОСТИ

Балакина А.В.[1], Мачалов А.С.[1,2], Кузнецов А.О.[1,2]

[1] ФГБУ НМИЦО ФМБА России

[2] ФГАОУ ВО РНИМУ им. Н.И. Пирогова Минздрава России

Email: abc@yandex.ru

В России, как и в большинстве стран мира, отмечается тенденция к старению населения, то есть к увеличению абсолютного и относительного количества пожилых людей, что связано, главным образом, с увеличением продолжительности жизни. Согласно международным критериям, население считается старым, если доля людей в возрасте 65 лет и более во всем населении превышает 7%. По официальной информации Федеральной службы государственной статистики, приведенной в бюллетене «Численность населения Российской Федерации по полу и возрасту на 1 января 2022 года», в настоящее время каждый седьмой россиянин, т.е. 16,0% (на начало 2021 года – 15,8%) жителей страны, находится в возрасте 65 лет и более. Такие пациенты требуют иного подхода к оценке состояния здоровья. Старение ассоциировано не только с увеличением общего количества заболеваний, полипрогмазией, но и с развитием ряда синдромов, отражающих физиологические изменения в организме человека. Большинство состояний у пожилых пациентов, которыми занимаются врачи различных клинических специальностей в повседневной практике, классифицируются как гериатрические синдромы. Возраст-ассоциированные состояния (гериатрические синдромы) – это многофакторные состояния, формирующиеся в ответ на снижение функционирования многих органов и систем. Возрастная потеря слуха является одним из наиболее распространенных нарушений здоровья, связанных со старением, и диагностируется в среднем у 37% пациентов 60-70 лет, у 71% пациентов старше 70 лет и в более чем у 80% пациентов старше 85 лет.

Цель исследования. Оценить распространенность тугоухости, особенности диагностики снижения слуха и последующей реабилитации среди пожилых пациентов,

Материалы и методы. В настоящем исследовании приняло участие 20 пациентов в возрасте от 60 лет и старше. Протокол исследования включал в себя сбор жалоб, анамнеза, эндоскопический осмотр ЛОР-органов, проведение тональной пороговой аудиометрии,

неречевые методы оценки центральных слуховых расстройств, также предъявлялась батарея тестов для оценки психического состояния, уровня тревоги и депрессии.

Результаты: тугоухость диагностирована у 12 пациентов (60%), при этом в структуре преобладала сенсоневральная форма – у 10 человек (83,3%), у двоих выявлена смешанная тугоухость (16,7%). Согласно международной классификации тугоухости, у 2 пациентов диагностировано двустороннее снижение слуха I (первой) степени, у 3 человек – двустороннее снижение слуха II (второй) степени, у 3 – III (третьей) степени, у 2 – IV (четвертой) степени, пограничное с глухотой. У всех пациентов имели место признаки центральных слуховых расстройств разной степени выраженности. Что касается исследования психического состояния с использованием опросника «Краткое исследование психического состояния» (MMSE), то все пациенты справились с поставленной задачей, полученные результаты не выявили отклонений от нормы. Уровень тревоги и депрессии изучался с использованием госпитальной шкалы тревоги и депрессии (HADS). У 18 из 20 пациентов отмечалась субклинически выраженная тревога, у четверых – клинически выраженная депрессия.

Выводы: таким образом, потеря слуха у пациентов пожилого и старческого возраста становится все более распространенным явлением. Если не обратить эту тенденцию вспять, то она приведет к неоправданным затратам в системе здравоохранения. Будет возрастать потребность в технических средствах слухоречевой реабилитации. Кроме того, будет увеличиваться потребность в квалифицированных специалистах, работающих в области диагностики и реабилитации нарушений слуха. Отсутствие адекватной слуховой реабилитации данной категории больных может негативно сказаться не только на отдельных людях, которые все больше будут оказываться в ситуациях социальной изоляции, но и на обществе в целом.

МЕЖДИСЦИПЛИНАРНЫЙ ПОДХОД К ПАТОЛОГИИ РИНООРБИТАЛЬНОЙ ЗОНЫ У ДЕТЕЙ

Баранов К.К., Полунин М.М., Радциг Е.Ю., Минасян В.С., Сидоренко Е.И., Чиненов И.М.

ФГБОУ ВО РНИМУ им. Н.И. Пирогова Минздрава России

Email: kkb333@mail.ru

Введение. На современном этапе развития оториноларингологии и офтальмологии значимой проблемой является сочетанная патология риноорбитальной зоны у детей, объединяющая воспалительные процессы и аномалии развития внутриносовых структур,

элементов глазницы и слезоотводящей системы. К диагностике и лечению данных заболеваний требуется междисциплинарный подход.

Цель исследования. Повышение эффективности диагностики и лечения сочетанной патологии риноорбитальной зоны у детей.

Материалы и методы. В исследовании принял участие 181 ребенок (100%) в возрасте от 0 до 17 лет. Пациенты наблюдались амбулаторно и стационарно по поводу сочетанной риноорбитальной патологии (острые и хронические заболевания, требующие консервативное и хирургическое лечение) на клинических базах кафедры оториноларингологии педиатрического факультета ФГБОУ ВО РНИМУ им. Н.И. Пирогова Минздрава России. Пациенты находились под совместным наблюдением офтальмологов и оториноларингологов. Всем детям было проведено эндоскопическое, рентгенографическое, дакриологическое обследования, а также консервативное и хирургическое лечение согласно клиническим рекомендациям Минздрава РФ. Полученные данные были статистически обработаны.

Результаты. В ходе обследования была определена следующая сочетанная патология: у 13 детей (7.2%) острый ринит и острый дакриоцистит, у 17 (9.4%) – острый полисинусит и острый дакриоцистит, у 7 (3.9%) – острый гайморoэтмоидит и реактивный отек век, у 16 (8.8%) больных – хронический гайморoэтмоидит и хронический дакриоцистит. Стеноз носослезного канала определялся в сочетании со следующей патологией: острый риносинусит – у 27 пациентов (14.9%), хронический полисинусит – у 11 (6.1%), гипертрофия нижних носовых раковин у 10 (5.5%), гипертрофия аденоидов 3 степени – у 32 (17.7%), искривление носовой перегородки – у 32 (17.7%), вазомоторный ринит – у 16 (8.8%) детей. Кроме медикаментозного лечения пациентам были проведены соответствующие хирургические вмешательства: поднаркозная эндоскопическая синус хирургия, аденотомия, септопластика, турбинопластика и дакриологические операции (зондирование, реканализация слезоотводящих путей, дакриоцисториностомия). У 170 детей (93.9%) отмечался положительный результат лечения.

Выводы. В ходе проведенного исследования была продемонстрирована необходимость взаимодействия оториноларингологов и офтальмологов в диагностике и лечении сочетанной риноорбитальной патологии у детей. Использование командного подхода к решению этой важной междисциплинарной проблемы позволило в 93.9% случаев добиться положительного результата лечения.

КОМПЛЕКСНАЯ ОЦЕНКА ВНУТРИНОСОВОЙ АЭРОДИНАМИКИ - КАК ВАЖНЫЙ ЭЛЕМЕНТ ДИАГНОСТИКИ ПРИ ОБСЛЕДОВАНИИ ПАЦИЕНТОВ С ПАТОЛОГИЕЙ ЛОР-ОРГАНОВ

Будковая М.А., Реброва С.А., Кривопалов А.А.

ФГБУ «СПб НИИ ЛОР» Минздрава России

Email: marina-laptijova@yandex.ru

Введение. На сегодняшний день оценка внутриносовой аэродинамики представляет особый интерес в практической оториноларингологии, поскольку у ряда пациентов отмечается неудовлетворительный функциональный результат после ранее выполненных ринохирургических вмешательств, а также не всегда представляется возможным объективно оценить результаты назального провокационного теста или проведенного консервативного лечения.

Цель исследования. Разработка комплексного подхода для обследования и выбора оптимальной тактики лечения пациентов с нарушением носового дыхания.

Материалы и методы. В лечебно-диагностическом отделении ФГБУ СПб НИИ ЛОР обследовано 120 пациентов с жалобами на нарушение носового дыхания в возрасте 19 от до 83 лет. Обследование включало: анкетирование по опроснику NOSE, оториноларингологический осмотр, эндоскопическое исследование полости носа, КТ околоносовых пазух с последующим компьютерным моделированием внутриносовой аэродинамики в программе ANSYS FLUINT. Объективная оценка функции носового дыхания проводилась с использованием комплекса «RHINO-SYS» и включала переднюю активную риноманометрию (ПАРМ), акустическую риноманометрию (АР) до и после консервативного или хирургического лечения, а также при необходимости выполнение долговременной ринофлоуметрии и назального провокационного теста по разработанной методике (патент № 2745798). Оценка степени назальной обструкции поводилась в соответствии с рекомендациями Европейского комитета по стандартизации риноманометрической методологии (2005). Все обследуемые были распределены на две группы. В 1-ю группу вошел 51 пациент, у которых, не смотря на ранее проведенное хирургическое лечение, сохранялись жалобы на затруднение носового дыхания. При этом у 3 пациентов имелась перфорация перегородки носа. Исследование функции носового дыхания данным больным проводилось в соответствии с разработанной нами методикой (патент № 2749486). Во 2-ю группу вошли 69 пациентов без ринохирургических вмешательств в анамнезе. Результаты измерений анализировались с помощью лицензионного программного обеспечения Microsoft Excel 2010.

Результаты исследования. По опроснику NOSE в 1 группе у 21 (41,1%) пациента зарегистрирована умеренная степень нарушения носового дыхания, легкая обструкция – у 12 (23,7%) больных, тяжелая степень назальной обструкции установлена у 15 (29,4%) обследованных. Доля больных с отсутствием нарушений носового дыхания составила только 5,8% (3 человека). Во 2-й группе по опроснику NOSE преимущественно выявлена умеренная назальная обструкция (32 пациента; 46,3%), выраженная – у 24 (34,7%) обследованных, легкая степень нарушения носового дыхания – у 11(16,1%) и отсутствие субъективной обструкции – у 2(2,9%) обследуемых. По данным ПАРМ и АР среди пациентов 1-й группы: у 36(70,6%) больных выявлена преимущественно легкая степень назальной обструкции за счет отека слизистой оболочки полости носа, что потребовало назначения консервативного лечения. Положительный результат провокационного тест на введение аллергена (клещ домашней пыли) был получен у 3 пациентов, которые продолжили дальнейшее лечение у аллерголога. У 9(17,6%) обследуемых установлена умеренная или выраженная степень нарушения внутриносовой аэродинамики. У 6 (11,8%) больных объективно подтверждено отсутствие нарушения внутриносовой аэродинамики. Во 2-й группе по результатам ПАРМ у пациентов установлена преимущественно умеренная и выраженная степень назальной обструкции (31 (45,0%) обследуемых и 24 (34,8%) соответственно). Только у 1 (1,4%) пациента при наличии субъективной назальной обструкции легкой степени объективно не зарегистрировано нарушения функции носового дыхания.

Таким образом, для больных, ранее перенесших ринохирургические вмешательства, наиболее характерна переоценка степени нарушения носового дыхания**.** Однако, около 20% обследованных действительно нуждаются в выполнении повторного оперативного лечения. Пациенты без ринохирургических вмешательств в анамнезе преимущественно недооценивают тяжесть нарушения носового дыхания. Выбранный лечебно-диагностический подход позволил как у пациентов, получавших консервативное лечение, так и у больных, прошедших хирургическое лечение спустя 6 месяцев восстановить носовое дыхание и достичь удовлетворительный функциональный результат.

Заключение. Проведение комплексной оценки функции носового дыхания у пациентов с субъективной назальной обструкцией позволяет выявить или исключить наличие нарушений внутриносовой аэродинамики, составить план консервативного или хирургического лечения, и в сотрудничестве с врачом - аллергологом осуществлять назальные провокационные тесты, используя объективный анализ изменений основных показателей носового дыхания в ответ на введения аллергена.

ОСОБЕННОСТИ ТРАНСНАЗАЛЬНОЙ ПЛАСТИКИ ДЕФЕКТОВ ОСНОВАНИЯ ЧЕРЕПА С ПРИМЕНЕНИЕМ МНОГОСЛОЙНЫХ ТРАНСПЛАНТАТОВ У ПАЦИЕНТОВ СО СПОНТАННОЙ НАЗАЛЬНОЙ ЛИКВОРЕЕЙ

Гайдуков С.С.[1], Науменко А.Н.[2], Воронов А.В.[1], Сапова К.И.[1]

[1] ФГБУ «СПб НИИ ЛОР» Минздрава России

[2] ФГБУ «СЗОНКЦ им. Л.Г. Соколова ФМБА России»

Email: gsstas@mail.ru

Введение. Назальная ликворея (НЛ) является тяжелым заболеванием, связанным с нарушением целостности анатомических образований, отграничивающих полость черепа от полости носа. По этиологическим факторам НЛ подразделяют на посттравматическую и нетравматическую. Одним из видов нетравматической НЛ является спонтанная НЛ (СНЛ), при которой неизвестна первичная причина происхождения заболевания. На сегодняшний день существует несколько концепций развития СНЛ, включающих наследственный характер заболевания, наличие менингоцеле, фокальную атрофию обонятельных нервов в области ситовидной пластинки. Предрасполагающими факторами развития СНЛ считают принадлежность к женскому полу, возраст старше 45 лет, хронические заболевания верхних дыхательных путей, ожирение, наличие в анамнезе гипертонической болезни. Одним из фактором развития СНЛ является гиперпневматизация клиновидной пазухи. Доля СНЛ в структуре всех назальных ликворей нетравматической этиологии составляет около 40%. До 82% ликворных фистул при СНЛ локализуются в клиновидной пазухе, в том числе в ее латеральных отделах. Для пластики дефектов основания черепа предложен широкий спектр трансназальных методик и по данным различных литературных источников их эффективность составляет от 70 до 90%. До настоящего времени не существует четких показаний к применению тех или иных видов тканей для пластики ликворных свищей: будь то свободные трансплантаты, или местные питаемые лоскуты.

Цель исследования. Повышение эффективности хирургического лечения пациентов со СНЛ.

Пациенты и методы. Под нашим наблюдением находились 45 пациентов со СНЛ, из них 14 мужчин и 31 женщина. Возраст наблюдаемых составил от 18 до 75 лет. Всем наблюдаемым пациентам была выполнена трансназальная пластика ликворных свищей с применением эндовидеоскопической техники. Вид и размер питаемого лоскута определялся в зависимости от локализации дефектов.

При локализации дефектов в ситовидной пластинке и размере костного дефекта менее 10 мм применялись только местные питаемые лоскуты. При размере дефекта более 10 мм

дополнительно использовались свободные аутотрансплантаты. Техника пластики дефектов основания черепа с локализацией в области крыши решетчатого лабиринта схожа с таковой, применяемой при локализации ликворной фистулы в ситовидной пластинке.

Для пластики дефектов основания черепа с локализацией в клиновидной пазухе нами был предложен у успешно применялся способ, основанный на методике, описанной G. Hadad и L. Bassagasteguy. Основными отличительными особенностями предложенного нами способа являлись: транссептальный подход к клиновидной пазухе, формирование назосептального лоскута непосредственно перед пластикой дефекта, применение в качестве свободных аутотрансплантатов плотных тканей (фрагмент четырехугольного хряща, свободный костный лоскут).

Результаты. Оценка эффективности применения методик пластики дефектов основания черепа основывалась на анализе частоты послеоперационных осложнений таких, как рецидив назальной ликвореи, базальный менингит, выраженная рубцовая деформация в области хирургического вмешательства, формирование мукоцеле. Оценка результатов лечения осуществлялась при помощи объективных методов исследования: эндовидеоскопического исследования полости носа, выполняемого на 7 сутки, через 1 месяц, 3 месяца, 6 месяцев и 1 год после оперативного вмешательства, а также КТ ОНП, которая производилась через 6 месяцев и 1 год после операции.

У 2 (4%) пациентов с локализацией дефекта основания черепа в клиновидной пазухе был отмечен рецидив назальной ликвореи, что потребовало выполнения повторного хирургического вмешательства с выделением второго кровоснабжаемого мукопериостального лоскута и закрытием дефекта, рецидива заболевания после повторного вмешательства не было. Также был отмечен 1 случай базального менингита, развившийся в раннем послеоперационном периоде. Других послеоперационных осложнений, таких как формирование мукоцеле, выраженного рубцового процесса в послеоперационной полости в группе наблюдения не отмечалось.

Заключение. Проведенные наблюдения доказывают, что в случаях заболевания СНЛ, особенно при размерах дефекта основания черепа более 10 мм наиболее надежными являются методы комбинированной пластики ликворных фистул многослойными свободными трансплантатами в сочетании с местными васкуляризированными лоскутами, которые являются методами выбора при хирургическом лечении СНЛ.

ЭФФЕКТИВНОСТЬ ГЛЮКОКОРТИКОСТЕРОИДНОЙ ТЕРАПИИ У БОЛЬНЫХ ФИСТУЛОЙ ЛАБИРИНТА ПРИ ХРОНИЧЕСКОМ ГНОЙНОМ СРЕДНЕМ ОТИТЕ

Гаров Е.В.[1,2], Кунельская Н.Л.[1,2], Пряхина М.А.[2], Мосейкина Л.А.[1], Загорская Е.Е.[1]

[1] ГБУЗ «НИКИО им. Л.И. Свержевского» ДЗМ

[2] ФГАОУ ВО РНИМУ им. Н.И. Пирогова Минздрава России

Email: mara.pryahina@gmail.com

Актуальность. Фистулы лабиринта (ФЛ) у больных хроническим гнойным средним отитом (ХГСО) встречаются как осложнение деструктивного процесса в 4-15% случаев. Данная патология является абсолютным показанием к хирургической санации среднего уха с пластикой ФЛ или без для устранения периферического головокружения и сохранения слуховой функции. При этих операциях в 3,4-14% случаев возникает ухудшение порогов костной проводимости (КП), а в 2,1-6% – глухота. При этом наблюдается прямая зависимость между размером ФЛ и увеличением порогов КП до и после операции, а также – открытием перепончатого лабиринта полукружного канала (ПК) и нарастанием порогов КП. Нами были разработаны новые способы обработки ФЛ (пломбировка ПК и высокая мастоидопластика), которые сопровождаются манипуляциями на открытом лабиринте при больших и глубоких ФЛ. Единственным способом профилактики послеоперационных кохлеарных расстройств при этом является назначение глюкокортикостероидной (ГКС) терапии.

Цель исследования. Оценка влияния различных вариантов ГКС терапии на сохранение порогов КП при хирургии ФЛ у больных ХГСО.

Материалы и методы. Обследованы и оперированы 38 пациентов с ФЛ при ХГСО с холестеатомой. Для закрытия дефекта ПК использовали многослойную пластику (15 пациентов), высокую мастоидопластику (6 чел.) и пломбировку ПК (17 чел.). Размер и глубина ФЛ в группах были сопоставимы. Помимо антибактериальной и обезболивающей терапии 32 пациентам (84,2%) проводили системную ГКС терапия. Показаниями к её назначению являлись: интраоперационные находки – множественные ФЛ, истечение перилимфатической жидкости и манипуляции на канале лицевого нерва; отсутствие противопоказаний к ней. 15 больным ГКС терапия была назначена после операции, 17 получали дополнительно в ходе операции местно в виде 3-4 капель дексаметазона в полость вскрывшегося ПК. Стартовые дозы системной ГКС терапии составили: 24 мг дексаметазона или 90-120 мг преднизолона, средний срок терапии – 6,28 дней. Исследование порогов КП проводили до операции, на 2-3 день – после операции, при выписке и через 3-12 месяцев после хирургического лечения.

Результаты исследования. При анализе динамики порогов КП на 2-3 день после операции у 17% больных отмечено повышение порогов КП на частотах от 2 до 8 кГц более

чем на 15 дБ, которое не регистрировалось к моменту выписки. Через 2-12 месяцев после выписки у пациентов, получивших терапию ГКС, не обнаружено статистически значимой разницы между средними слуховыми порогами КП (p=0,296) до и после операции. А у 6 пациентов (15,8%), не получавших ГКС (местно или системно), разница оказалась статистически значимой с ухудшением порогов по КП до 23,79 дБ, по сравнению с дооперационным уровнем. Следует отметить, что 5 из 6 больных, не получавших гормональную терапию, была выполнена многослойная пластика ФЛ. При этом после пломбировки ПК выявлено два случая глухоты в послеоперационном периоде, что составило 3% от общего числа больных. В обоих случаях у пациентов были множественные ФЛ (ПК и улитки) с изначально высокими порогами КП (36-41 дБ).

Выводы. Полученные результаты позволяют предположить большую роль в ухудшении слуха после операции у больных ФЛ на фоне ХГСО выраженной тугоухости до операции и степени вовлеченности в процесс отделов внутреннего уха, но не способа пластики дефекта стенки ПК. Данное исследование позволяет сделать вывод о пользе назначение ГКС во время и после операции у этого контингента больных для сохранения порогов КП.

ВОЗРАСТНЫЕ АСПЕКТЫ КАЧЕСТВА ЖИЗНИ ПАЦИЕНТОВ С НАРУШЕНИЯМИ СЛУХА

Голованова Л.Е.[1,2], Огородникова Е.А.[3], Лаптева Е.С.[1], Бобошко М.Ю.[1,4]

[1] ФГБОУ ВО «СЗГМУ им. И.И. Мечникова» Минздрава России

[2] СПб ГУЗ «Городской гериатрический медико-социальный центр», Городской сурдологический центр

[3] ФГБУН Институт физиологии им. И.П. Павлова РАН;

[4] ФГБОУ ВО ПСПбГМУ им. И.П. Павлова Минздрава России

Email: lgolovanova@inbox.ru

Качество жизни (КЖ) – интегральная характеристика физического, психологического, эмоционального и социального функционирования больного, основанная на его субъективном восприятии. В медицине большое внимание уделяется сопоставлению субъективных и объективных показателей, а также оценке влияния здоровья на разные сферы жизни. Исследование КЖ проводится во многих областях медицины, в том числе и в сурдологии-оториноларингологии. Основным инструментом исследования КЖ являются опросники, которые делятся: на общие (могут использоваться для оценки КЖ независимо от вида заболевания) и специальные (исследуют КЖ с точки зрения проблем определенного медицинского профиля).

Целью проведенного исследования было изучение КЖ лиц с нарушениями слуха в разных возрастных группах.

Обследовано 100 пациентов, обратившихся в городской сурдологический центр для взрослых в связи с нарушением слуха: 50 человек в возрасте от 34 до 59 лет и 50 – в возрасте от 60 лет и старше, из которых 32 человека были пожилого возраста (от 60 до 74 лет) и 18 – старческого (от 75 до 86 лет). Обследование включало сбор жалоб и анамнеза, осмотр ЛОР-органов, степень тугоухости оценивали на основании результатов тональной пороговой аудиометрии. Для исследования КЖ все пациенты заполняли общий опросник MOS SF-36, отражающий физический и психологический компоненты здоровья, а также специальный опросник HHIA(E)-S для лиц с нарушениями слуха. Установлено, что шкала HHIA(E)-S демонстрирует высокую корреляцию со степенью тугоухости у пациентов моложе 60 лет (R^2=0,98; достоверность различий на уровне $p<0,05$), которая снижается у пациентов от 60 лет и старше (R^2=0,94; различия в оценках при разной степени тугоухости недостоверны). Значительные трудности в старшей возрастной группе могут быть связаны с тем, что людям пожилого и, особенно, старческого возраста сложно пользоваться слуховыми аппаратами (или они для них неэффективны) и оценивать свои затруднения по шкалам опросника. Целесообразно использовать шкалу HHIA(E)-S в качестве скринингового инструмента для раннего выявления тугоухости, направления пациентов к сурдологу и своевременного слухопротезирования.

ОСОБЕННОСТИ СОСТОЯНИЕ ЛОБНОГО КАРМАНА ПОСЛЕ РАЗЛИЧНЫХ ТИПОВ ЭНДОСКОПИЧЕСКИХ ФРОНТОТОМИЙ У ПАЦИЕНТОВ, КОТОРЫМ ПЛАНИРУЕТСЯ РЕВИЗИОННАЯ ХИРУРГИЯ

Голубев А.Ю.[1], Чернушевич И.И.[1], Воронов А.В.[1], Гайдуков С.С.[1], Науменко А.Н.[2]

[1] ФГБУ "СПб НИИ ЛОР" Минздрава России

[2] ФГБУ СЗОНКЦ им. Л.Г. Соколова ФМБА России

Email: arseni-golubev@yandex.ru

Введение. Оперативное лечение лобной пазухи (ЛП) является одним из самых сложных этапов FESS. Это связано со сложностью анатомического строения лобной пазухи и её дренажного пути. Основным осложнением хирургии данной области является стеноз сформированного соустья ЛП в послеоперационном периоде, который часто приводит к повторным оперативным вмешательствам данной области. Классификация эндоскопического хирургического лечения лобной пазухи предложена W.Draf в 1991 году и включает в себя 4

основных типа. Во время выполнения первых двух типов (Draf I и Draf IIa) не используются костные боры в отличие от расширенных методик (Draf IIb и Draf III).

При использовании силового оборудования – синус-боров, неизбежно происходит деэпитализация и декортикация костной ткани в области сформированного соустья. Обнаженная костная ткань в большей степени подвержена воспалительным изменениям, что зачастую может приводить к гиперостозу. Данный процесс вызывает чрезмерное сужение просвета сформированного соустья ЛП и способствует развитию воспалительных изменений в её полости, что требует у таких пациентов ревизионных операций.

При подготовке к повторному оперативному лечению, анализируется компьютерная томография на предмет особенностей строения данной анатомической зоны, характера и степени выраженности патологического процесса в ней. Результаты репаративных процессов в области лобного кармана после расширенных и стандартных типов эндоскопических фронтотомий могут носить различный характер, что обуславливает дальнейшую тактику лечения.

Цель исследования. Проанализировать особенности состояния тканей в области лобного кармана после различных типов эндоскопических вмешательств на лобной пазухе у пациентов со стенозом сформированного дренажного пути лобной пазухи, которым планируется ревизионная хирургия.

Материалы и методы. В нашем исследовании находились под наблюдением 17 пациентов, из них 7 мужчин и 10 женщин, которым планировалось выполнение эндоскопической ревизионной фронтотомии. Возраст наблюдаемых составил от 18 до 53 лет. Из них расширенная фронтотомия с использованием силового оборудования у 5 человек (DRAF IIb), у 11 человек эндоскопическая фронтотомии (DRAF IIa). Из них у 11 пациентов в анамнезе было выполнении Draf IIa, а у 5 больных Draf IIb которым интраоперационно не выполнялась эпитализации обнаженной кости в проекции лобного кармана. В исследовании анализировались предоперационная компьютерная томографии околоносовых пазух и операционные находки на предмет наличия гиперостоза в области дренажного пути лобной пазухи. В исследование вошли 19 пациентов, у которых в анамнезе были ранее перенесённые эндоскопические вмешательства на лобной пазухе.

Результаты. При оценке состояния ткани в области лобного кармана в зависимости от наличия и типа фронтотомии в анамнезе, нами были установлены статистически значимые различия ($p < 0,001$) (используемый метод: Хи-квадрат Пирсона). У всех пациентов, которые перенесли расширенную фронтомию были обнаружены признаки гиперостоза на компьютерной томографии околоносовых пазухи, что было подтверждено интраоперационными находками. В свою очередь, у пациентов которым была выполнена в

анамнезе фронтотомия по типу DRAF IIa выявлялась рубцовая ткань. 11 пациентом во время ревизионной фронтотомии интраоперационно было выполнено эпитализация обнаженной кости лобного кармана при помощи мукопериостальных васкуляризированных лоскутов. В послеоперационном периоде при сроке наблюдения минимум 1 год клинически значимого стеноза у данных пациентов не наблюдалось средний срок наблюдения 2,5 года.

Выводы. Обнаженная кость после расширенной фронтомии ведет к развитию остеита, что приводит формированию гиперостоза в проекции лобного кармана. Излишнее наличие костной ткани в области лобного кармана приводит к нарушению работы дренажного пути лобной пазухи. Необходимо во время оперативного вмешательства бережно относиться к слизистой оболочки, а также использовать васкуляризированные мукопериосатальные лоскуты для интраоперационного закрытия обнажённой костной ткани.

ХИРУРГИЧЕСКАЯ РЕАБИЛИТАЦИЯ ПАЦИЕНТОВ С ХРОНИЧЕСКИМИ ПАРАЛИТИЧЕСКИМИ СТЕНОЗАМИ ГОРТАНИ

Гудукин Н.А.[1], Кривопалов А.А.[2]

[1] Клиническая больница «РЖД-Медицина» города Барнаул», отделение оториноларингологии

[2] ФГБУ «СПб НИИ ЛОР» Минздрава России

Email: krivopalov@list.ru

В нашем докладе изложен комплекс реабилитации пациентов с хроническими стенозами гортани паралитической этиологии, включающий в себя диагностическую оценку, предоперационную подготовку, инновационный метод хирургического лечения, а также методику послеоперационной реабилитации. Представлены результаты 46 больных с двусторонними паралитическими стенозами гортани, лечение которых осуществлялось с использованием данной методики ведения пациентов.

По данным научной литературы в группе хронических заболеваний голосового аппарата двухсторонний паралитический стеноз гортани занимает второе место и составляет 29,9%. Основной причиной паралича голосовых складок являются оперативные вмешательства на щитовидной железе с повреждением возвратного гортанного нерва.

На современном этапе хирургическое вмешательство является основным методом лечения хронических паралитических стенозов гортани, поэтому внедряются новые операционные тактики ведения больных.

Цель исследования. Оценка эффективности комплексного метода реабилитации пациентов с хроническими двухсторонними паралитическими стенозами гортани.

Пациенты и методы. В период с 2014 года под нашим наблюдением находились 46 пациентов с хроническими двухсторонними паралитическими стенозами гортани.

Диагностический протокол включал 3 осмотра: до операции, в раннем послеоперационном периоде, в отдаленном послеоперационном периоде (4-6 мес. после операции).

Комплекс диагностического обследования включал в себя: общеклиническое и оториноларингологическое исследование, видеоэндостробоскопию, фиброларингоскопию, и бодиплетизмографию.

Всем 46 пациентам была выполнена хирургическое вмешательство: ларингопластика методом двухсторонней эндо-экстраларингеальной латерофиксацией голосовых складок с использованием шовных технологий при прямой опорной ларингоскопии под контролем эндоскопической техники, разработанное и внедренное в СПБ НИИ ЛОР.

Результаты и обсуждение. Оценка эффективности оперативного вмешательства проводилась в раннем послеоперационном периоде и через 4-6 месяцев после операции.

Все 46 пациентов (100%) в раннем послеоперационном периоде отмечали улучшение дыхательной функции и отсутствие одышки.

Все пациенты обследовались в отдаленном послеоперационном периоде (через 4-6 месяцев). На момент осмотра состояние 42 пациентов (91,3%) было удовлетворительное, дыхание через верхние дыхательные пути свободное (результаты спирометрии и бодиплетизмографии статистически не изменились). 4 пациента (8,7%) отметили ухудшение дыхательной функции (причиной декомпенсации у этих пациентов послужила несостоятельность швов с обеих сторон со сближением голосовых складок более чем на 3 мм).

По результатам оценки состояния пациентов в позднем послеоперационном периоде: из прооперированных 46 пациентов (100%) – 42 пациента (91,3%) успешно реабилитированы.

Таким образом разработанный комплексный метод реабилитации пациентов с двухсторонними хроническими паралитическими стенозами гортани можно рекомендовать к широкому применению в клинической оториноларингологической практике.

АЛГОРИТМ ПРЕДОПЕРАЦИОННОГО ОБСЛЕДОВАНИЯ ДЕТЕЙ С ПАТОЛОГИЕЙ ЛИМФОЙДНОГО КОЛЬЦА ГЛОТКИ В ПЕРИОД ПАНДЕМИИ COVID- 19

Дроздова М.В., Андрианов А.В., Лютенко С.И.

ФГБУ «СПб НИИ ЛОР» Минздрава России

Email: andrianov.w@mail.ru

По данным ВОЗ, около 90% населения земного шара инфицировано одним или несколькими герпесвирусами. Вирус может периодически рецидивировать с характерными

клиническими проявлениями или бессимптомно, или приобретать генерализованный характер с возможным летальным исходом. Все формы тесно связаны между собой и могут переходить одна в другую.

После получения соответствующего стимула (на фоне у больных с первичными и вторичными иммунодефицитами) возможна реактивация герпесвирусов из латентного состояния в активную форму. Пролиферация лимфотропных вирусов во всех органах, имеющих лимфоидную ткань, приводит к структурным изменениям, затрагивающим все звенья иммунной системы. При реактивации возможно развитие лимфопролиферативного синдрома. С 2020 года появление новой коронавирусной инфекции COVID-19 спровоцировало развитие общемировой пандемии. В настоящее время одной из клинических и научных задач является установить, относятся ли дети после перенесенного COVID-19 к группе риска по реактивации герпесвирусной инфекции.

Целью нашей работы являлась оценка влияния и взаимодействия COVID-19 с герпесвирусами у детей с лимфопролиферативным синдромом по результатам предоперационной диагностики.

На базе лечебно-диагностического отделения ФГБУ СПб НИИ ЛОР выполнено клинико-лабораторное обследование 80 детей в возрасте от 2 до 15 лет. Мальчики – 56%, девочки – 44%.

Отбор пациентов осуществлялся из числа обратившихся за медицинской помощью в поликлиническое отделение СПб НИИ ЛОР с жалобами на резкое ухудшение состояния в течение 1-3 месяцев с указанием на обострения воспалительного процесса в области лимфоглоточного кольца и повторные бактериальные инфекции. При объективном осмотре визуализировалась гипертофия небных и глоточной миндалин (2-3 степени) с выраженной назальной обструкцией.

В исследование входила эндоскопия носоглотки, отомикроскопия, импедансометрия, иммуноферментный анализ (ИФА) маркеров вируса Эпштейна-Барр (ВЭБ), цитомегаловируса (ЦМВ), вируса герпеса шестого типа (ВГЧ-6) в крови; ПЦР в соскобах глоточной миндалины и крови. Диагностика COVID-19 у пациентов проводилась путём обнаружения вирусного генома (РНК) SARS-CoV-2 в соскобах со слизистой оболочки ротоглотки методом ПЦР; а также с определением профиля вирусоспецифических антител в сыворотке крови иммуноферментным методом: специфические антитела SARS-CoV-2 (IgM, IgG или их сочетание).

Результаты. Из 80 обследованных только 13 детей (16%) имели данные о перенесённом COVID-19, у большинства заболевание в анамнезе отсутствовало. Антитела к SARS-CoV-2 (IgM, IgG или их сочетание) были выявлены в 60% случаев (48 детей). Таким

образом, у большинства пациентов инфекция COVID-19 подтверждена лабораторно. У всех детей (100%) РНК SARS-CoV-2 в мазке из носоглотки был отрицательный.

Реактивация ВЭБ-инфекции установлена у 40 обследованных детей (50%), были выявлены антитела Ig M и Ig G к вирусному капсидному и ядерному антигенам. Обращает внимание наличие реактивации вируса герпеса человека 6-го типа (ВГЧ-6) у детей в 30% случаев. Молекулярно-генетическое исследование (ПЦР диагностика**)** обнаружило высокую частоту детекции ДНК вируса Эпштейна-Барр и ВГЧ-6 у детей с хроническим лимфопролиферативным синдромом и позволило оценить частоту обнаружения вирусного генома в биологическом материале в зависимости от активности инфекции. У подавляющего большинства детей при реактивации ВЭБ, ВГЧ-6 инфекции методом ПЦР выявлялась ДНК ВЭБ как в крови, так и в соскобах из ротоглотки. Реактивация герпесвирусной инфекции в 100% случаев установлена у детей, имеющих анамнестические и (или) лабораторные признаки перенесенном ранее COVID-19.

Заключение. Для решения вопроса о необходимости проведения хирургического лечения в области лимфоэпителиального глоточного кольца у детей после перенесенного COVID-19 (аденотомия, тонзиллотомия, тонзиллэктомия) при хроническом лимфопролиферативном синдроме рекомендуем провести комплексное клинико-лабораторное обследование для исключения реактивации ВЭБ, ВГЧ-6. Установлено, что в ЛОР-учреждения обращаются больные с ранее перенесенной легкой и средней степенью тяжестью ковида, а также стертой клинической картиной заболевания. Это требует особого внимания со стороны ЛОР-врачей и учета особенностей патогенетической терапии при выявлении лимфопролиферативного синдрома. Своевременное уточнение его этиологии позволяет выбрать оптимальную тактику лечения больных. Необходимо отметить, что у 50% детей после перенесенного COVID-19 присутствуют серологические и молекулярно-генетические маркеры активного инфекционного процесса (реактивации ВЭБ-инфекции), что требует проведения этиотропной противовирусной и иммуномодулирующей терапии перед оперативным лечением.

ОСОБЕННОСТИ ОБСЛЕДОВАНИЯ ЛИМФОПРОЛИФЕРАТИВНОГО СИНДРОМА У ДЕТЕЙ МЛАДШЕГО ВОЗРАСТА

Дроздова М.В., Ларионова С.Н., Тырнова Е.В.

ФГБУ «СПб НИИ ЛОР» Минздрава России

Email: larionova33@rambler.ru

Для определения тактики лечения пациентов младшего возраста с гипертрофией глоточных и небных миндалин большое значение имеет всестороннее обследование. На этот период приходится увеличение социальных контактов ребенка с частым респираторными заболеваниями и первичным инфицированием в том числе и лимфотропными вирусами. Активная стадия герпесвирусных инфекций (ГВИ) приводит к пролиферации во всех органах, имеющих лимфоидную ткань, в том числе в небных и глоточных миндалинах, периферических лимфоузлах, печени и селезенки. Микробиоту носоглотки также рассматривают как триггер развития хронических воспалительных и аллергических заболеваний, регионарного подчелюстного и шейного лимфаденита, ассоциированной со слизистой оболочкой лимфоидной ткани. В комплексном обследовании детей младшего возраста используется инструментальная оценка степени выраженности лимфопролиферативного синдрома в сочетании с выявлением ГВИ и оценкой микробиоценоза носоглотки.

Цель исследования. Оценка результатов диагностики (клинико-иммунологической, ультразвуковой, микробиологической) хронического лимфопролиферативного синдрома у детей младшего возраста.

Проведено комплексное обследование 68 детей с 2 лет до 3 лет 11 мес. с гипертрофией глоточной и/или глоточной и небных миндалин и регионарным лимфаденитом, длительность лимфоидной гиперплазии более 3 мес. В исследование входила эндоскопия носоглотки, отомикроскопия, импедансометрия, ультразвуковое исследование лимфоузлов шеи и органов брюшной полости, иммуноферментный анализ (ИФА) маркеров вируса Эпштейн-Барр (ВЭБ), цитомегаловируса (ЦМВ), вируса герпеса шестого типа (ВГЧ-6) в крови; ПЦР в соскобах глоточной миндалины и крови, ультразвуковое исследование (УЗИ) лимфоузлов шеи и органов брюшной полости, цитологические и бактериологические исследования носоглоточных мазков.

Результаты. При инструментальном обследовании определялся выраженный лимфопролиферативный синдром, так при эндоскопическом обследовании большинство детей имели гипертрофию 2–3(64,7%) и 3 степени (20.5%) в сочетании с гипертрофией небных миндалин в 28% случаев, УЗ-увеличение лимфоузлов шеи более 16 мм, в том числе пакеты

лимфоузлов у зарегистрированы у 28% детей младшей возрастной группы и реактивная гепатоспленомегалия у 17.7%. В ИФА и ПЦР диагностике выявлена высокая степень инфицированности детей младшей возрастной группы – ВГЧ-6 в 88.2%, ЦМВ 61,7% детей, 44.1% – ВЭБ в сочетании с высокой активностью инфекционного процесса – у 30.8% пациентов по всем трем ГВИ, чаще по ВЭБ у 26.4%. У 83,8% пациентов выявлено сочетание двух или трех ГВИ. Микробиологическое обследование у детей младшего возраста выявило условно-патогенную микрофлору в 63,2% случаев, чаще других у детей обнаружен *Staphylococcus aureus* (52,9%), реже – *Streptococcus pneumoniae* (20.4%), *Haemophilus influenzae* (11,7%), *Moraxella catarrhalis* (17,64%). Представители патогенной микробиоты отсутствовали во всех наблюдениях. При диаметре лимфатических узлов по УЗИ более 16 мм чаще выявлены УЗИ-признаки гепатолиенального синдрома ($p<0,001$); серологические маркеры инфицирования и активной и ВЭБ-инфекции ($p<0,001$), высокие степени гипертрофии аденоидов и небных миндалин ($p<0,001$).

Заключение. Комплексное инструментальное обследование выраженного лимфопролиферативного синдрома (аденоидные вегетации 2-3 степени и 3 степени, диаметр лимфатических узлов шеи более 16 мм, реактивное увеличение печени и селезенки) имеет большое значение в сочетании с иммунологическими данными и характеристикой стадии активности инфекционного процесса герпесвирусной этиологии. Часто болеющие дети младшего возраста с лимфоидной гипертрофией имеют в анамнезе повторные курсы местных и системных противомикробных препаратов, что обуславливает выявленное снижение микробного разнообразия и диагностической значимости данного метода обследования.

ОСОБЕННОСТИ ПСИХОЛОГИЧЕСКОЙ РЕАБИЛИТАЦИИ ДЕТЕЙ ПОСЛЕ КОХЛЕАРНОЙ ИМПЛАНТАЦИИ

Дубровская А.Д.

ФГБУ НМИЦО ФМБА России

В настоящее время становится всё более актуальной проблема оказания психологической помощи в рамках слухоречевой реабилитации детям, имеющим нарушения слуха. Возрастающий интерес к этой области обусловлен тем, что на успешную интеграцию ребенка в общество влияет психоэмоциональное состояние и возможность вступления в коммуникацию.

Задачи. Изучить опыт психологической реабилитации после кохлеарной имплантации.

Проанализировать опыт психологических реабилитационных мероприятий, проводимых в НМИЦО ФМБА.

Проанализировать опыт интеграции интерактивного оборудования в работу с детьми в НМИЦО ФМБА.

Проанализировать опыт проведения групповых занятий у детей после кохлеарной имплантации.

Цель исследования. Определение особенностей психологической реабилитации детей после кохлеарной имплантации.

В рамках реабилитационных мероприятий в ФГБУ НМИЦО ФМБА пациенты проходят курс индивидуальных занятий с психологом, который включает в себя консультационную беседу, комплексную нейропсихологическую диагностику эмоциональной и когнитивной сферы. Результатом первичной консультации становится составление индивидуальной программы, содержащей оценку социально-адаптивных функций, общего эмоционального состояния, развитие зрительно-моторной координации, мелкой моторики и тактильной чувствительности, развитие памяти, внимания, мышления. Важнейшая задача наших специалистов состоит в подборе самого эффективного метода работы с пациентом.

Для детей интерактивное оборудование - увлекательная игра, а для специалистов - возможность проводить образовательную деятельность в игровой интерактивной форме. Интерактивные игры оснащены большим арсеналом различных сюжетов, что дает возможность специалистам подбирать игры по возрастным и индивидуальным особенностям ребенка, а также под лексические темы.

Цель групповых занятий состоит в том, чтобы по возможности адаптировать детей с особенностями развития к режиму занятий их сверстников, не имеющих ограничений. Опыт работы специалистов ФГБУ НМИЦО ФМБА показывает, что такая адаптация возможна, и групповые методики помогают детям преодолевать психологические зажимы, существенно осложняющие возможности коммуникации.

Выводы. Психологическая реабилитация детей после кохлеарной имплантации направлена на компенсацию нарушения слуха посредством сохранных анализаторов, на предупреждение вторичных нарушений развития, на коррекцию вторичных нарушений развития, на адаптацию ребенка к жизни в обществе.

ОБОНЯНИЕ У ДЕТЕЙ И ПОДРОСТКОВ И ПРИЧИНЫ, ЕГО НАРУШАЮЩИЕ (ОБЗОР ЛИТЕРАТУРЫ)

Егина А.Д.[1], Радциг Е.Ю.[1,2], Полунин М.М.[1,2]

[1] ФГАОУ ВО РНИМУ им. Н.И. Пирогова Минздрава России

[2] ГБУЗ «Морозовская ДГКБ ДЗМ»

Email: Eginaad@gmail.com

Введение. Обоняние - одна из важнейших адаптационных систем организма человека, его нарушения (даже кратковременные) ухудшают качество жизни и угрожают безопасности. Особенно важно обоняние (как часть познавания окружающего мира) в детском возрасте. Сложность исследования и оценки его состояния связана с рядом причин. Субъективные методы ольфактометрии зависят от восприятия больного, что делает невозможным использовать их у детей раннего/младшего возраста, а также возникает сложность в унификации оценки результатов. Объективные методы требуют оснащенности рабочего места врача специальным дорогостоящим оборудованием, а также временем для проведения обследования (трудоемкого и времязатратного). Поэтому работы по частоте и причинам обонятельной дисфункции у детей немногочисленны.

Цель исследования. Оценка состояния обонятельной функции и причин, вызывающих ее нарушение, у детей и подростков (по данным литературы).

Материалы и методы. Нами использовалась база данных PubMed, поиск производился по следующим ключевым словам: Anosmia; Hyposmia; Children; Olfactory dysfunction. Глубина поиска: 2001-2021г.

Результаты. Нарушение обоняния встречается при различных патологических состояниях, условно все их можно разделить на 2 большие группы: связанные и не связанные с ЛОР-органами.

Из «не оториноларингологических» причин обонятельной дисфункции (ОД) наиболее часто встречаются нейродегенеративные заболевания (болезнь Альцгеймера, болезнь Паркинсона), расстройства аутистического спектра, последствия перенесенной черепно-мозговой травмы. Нами найдены данные, что ОД может быть предвестником нейроиммунологического рассеянного склероза, оптиконейромейлита и системной красной волчанки.

Говоря о ЛОР-патологии, как причине ОД, наиболее часто упоминают хронический риносинусит, аллергический ринит, юношескую ангиофиброму носоглотки. Применительно к детскому возрасту описано возникновение ОД у детей с гипертрофией аденоидов (у которых обструкция носоглотки составляет >50%) и рецидивирующим аденотонзиллитом. У таких

пациентов хирургическое лечение (аденотомия/аденотонзиллотомия) в 50% случаев помогает улучшению/восстановлению обоняния.

Снижение порогов восприятия запахов отмечено у детей, страдающих простым ожирением, а трудности с идентификацией запахов выявлены у «пассивных курильщиков» (по сравнению с детьми, выросшими в относительно свободной от табачного дыма среде). Найдены данные, что значительно сниженные пороги обнаружения запахов выявлены преимущественно (57%) для веществ, стимулирующих обонятельный нерв.

Наиболее частой причиной нарушения обоняния в детском возрасте остаются острые инфекции верхних дыхательных путей. Увеличение интереса к ОД на фоне этой патологии отмечено после пандемии новой коронавирусной инфекции 2019 года. Вирус SARS-CoV-2 вызывает неврологические нарушения, приводящие в том числе и к нарушению обоняния. Поскольку у значительной части пациентов с COVID-19 может инфекция может протекать бессимптомно (обычно без лихорадки или кашля), мероприятия по скринингу, которые фокусируются только на типичных симптомах, таких как лихорадка и кашель, могут привести к затруднению диагностики и, в конечном счете, к широкому распространению заболевания. Полученные данные указывают, что нарушение обоняния и/или вкуса может быть ранним или даже единственным симптомом заражения COVID-19. Это может служить полезным дополнительным критерием скрининга пациентов и контроля заболевания.

Выводы. Обонятельная дисфункция является клинически значимой проблемой, влияющей на качество жизни пациентов. Нарушение обоняния может являться маркером различных заболеваний на ранних стадиях, поэтому необходимо совершенствовать способы диагностики для выявления данной патологии, в том числе и у детей ранних/младших возрастных групп.

МОЛЕКУЛЯРНО-РЕЗОНАНСНАЯ ХИРУРГИЯ В ЛЕЧЕНИИ ПАТОЛОГИИ ЛОР-ОРГАНОВ

Егоров В.И., Мустафаев Д.М., Кочнева А.О.

ГБУЗ МО МОНИКИ им. М.Ф. Владимирского

Email: Anastasia1112@yandex.ru

Одной из последних инноваций в арсенале хирурга является появление молекулярно-резонансного (МР) метода воздействия на биоткани. Принцип молекулярного резонанса положен в основу серии аппаратов Vesalius. Генератор Vesalius создает токи с уникальной, запатентованной комбинацией четырех частот в диапазоне от 4 до 16 МГц, называемой СКС – сохраняющий клетки спектр (CSS – Cell Safety Spectrum). Это волна, которая состоит из

четырех разных частот, действующих в диапазоне от 4 до 16 МГц. Такая комбинация частот приводит к резонансу и разрушению межмолекулярных связей. Работа прибора возможна в четырех режимах в зависимости от целей применения аппарата: разрез, коагуляция, разрез + коагуляция и фульгурация. МР-метод электрохирургии практически не оказывает термического эффекта, следовательно, может быть альтернативой существующим электро- и радиохирургическим способам воздействия в клинической медицине. Однако, до настоящего времени сведения о применении данного воздействия на практике носят единичный характер. Наличие специализированных генераторов и насадок для ЛОР хирургии позволяет осуществлять операции на разных типах тканей, используя преимущества метода в разных областях и при различных патологиях.

Цель исследования. Улучшение результатов хирургического лечения различной патологии ЛОР-органов (вазомоторный ринит, хронический тонзиллит, доброкачественные образования гортани) с использованием технологии – молекулярно-резонансного аппарата.

Материалы и методы. В ЛОР-клинике ГБУЗ МО МОНИКИ им. М.Ф. Владимирского с 2020 г. проходит исследование эффективности применения МР-метода в лечении ЛОР патологии. С помощью МР-метода пролечено 30 больных в возрасте от 20 до 65 лет (основная группа): 10 больных вазомоторным ринитом, 10 – хроническим тонзиллитом, и 10 доброкачественными образованиями гортани. Контрольная группа была набрана с помощью ретроспективного анализа историй болезни – пациенты, прооперированные инструментальным способом. Всем пациентам из основной группы было проведено хирургическое вмешательство с помощью хирургического аппарата «Vesalius» (Quasar D1, Telea Electronic Engineering Srl., Италия) с применением специализированных насадок: МР редукция нижних носовых раковин, МР тонзиллэктомия, и прямая микроларингосокпия с МР удалением доброкачественных образований гортани. Во время выполнения операции применение МР-метода создаёт возможность одновременного рассечения тканей и коагуляции, что позволяет свести к минимуму кровопотерю. В результате чего улучшается визуализация операционного поля, и операция проходит в практически «сухой» ране. В послеоперационном периоде у всех больных мы оценивали течение раневого процесса, выраженность тканевой реакции, сроки заживления ран, осложнения. При последующем наблюдении пациентов после МР редукции нижних носовых раковин, в сравнении с инструментальной методикой, отмечался менее выраженный отек и послеоперационное воспаление слизистой оболочки, что способствовало более быстрому восстановлению носового дыхания и стойкому положительному эффекту от операции в течение 1 года и более. У пациентов, которым была выполнена МР тонзиллэктомия, в послеоперационном периоде не наблюдалось кровотечений, был менее выраженный болевой синдром, а при

мезофарингоскопии отек и гиперемия ткани уже на 7-е сутки после операции были минимальными. Через 1 мес. после операции в 90% случаев макроскопически послеоперационная область имела бледно-розовый оттенок, не отмечалось явно выраженного грубого рубцевания тонзиллярных ниш. У пациентов с доброкачественными образованиями гортани после выполнения прямой микроларингоскопии с МР удалением образований отмечались минимальные реактивные явления в послеоперационной области, что способствовало восстановлению голоса уже через 7 - 10 дней, без последующих рецидивов заболевания.

Выводы. Применение МР-метода при лечении патологии ЛОР-органов позволяет значительно уменьшить послеоперационное воспаление и более чем в два раза сокращает сроки послеоперационного выздоровления; отмечается практически полное отсутствие болевых ощущений в ходе операции и в послеоперационном периоде; рассечение ткани происходит без механического усилия, благодаря чему происходит заживление первичным натяжением, без образования рубцов; возможность одновременного рассечения тканей и коагуляции позволяет свести к минимуму кровопотерю, операция проходит в практически «сухой» ране.

ОПЫТ РАБОТЫ «ЦЕНТРА ИММУНОБИОЛОГИЧЕСКОЙ ТЕРАПИИ ПОЛИПОЗНОГО РИНОСИНУСИТА И АЛЛЕРГИЧЕСКОГО РИНИТА» В ГБУЗ МО МОНИКИ ИМ.М.Ф. ВЛАДИМИРСКОГО

Егоров В.И.[1], Савлевич Е.Л.[2], Савушкина Е.Ю.[1], Шачнев К.Н.[1]

[1] ГБУЗ МО МОНИКИ им. М.Ф. Владимирского

[2] ФГБУ ДПО «Центральная государственная медицинская академия» Управления делами Президента Российской Федерации

Email: lizasavushkina@mail.ru

Введение. Полипозный риносинусит (ПРС) является гетерогенным заболеванием полости носа и околоносовых пазух (ОНП), в основе патогенеза которого лежит воспалительная реакция с доминированием эозинофилов или нейтрофилов, с дальнейшим нарушением эпителиального барьера, что приводит к перестройке слизистой оболочки и образованию полипов.

Согласно мировой статистике, ПРС страдают около 8 млн. человек, в России этот показатель составляет около 1,5 млн. человек. В последнее время наблюдается тенденция к увеличению роста заболеваемости на 2-4% каждый год, под влиянием неблагоприятных факторов внешней и внутренней среды.

В клинической практике очень часто ПРС сочетается с аллергическим ринитом, разными формами бронхиальной астмы (БА), что приводит к более агрессивному течению обоих заболеваний. Это отражается в частом рецидивировании ПРС после хирургических вмешательств, обострениями БА. ПРС и БА являются ассоциированными заболеваниями, отягощающими течение друг друга. Поэтому подход к лечению такой категории пациентов должен быть мультидисциплинарным, а подбор терапии следует проводить с учетом особенностей молекулярных механизмов патогенеза обоих заболеваний.

На сегодняшний день, с появлением иммунобиологических препаратов, стало возможно прицельно воздействовать на молекулярные механизмы патогенеза заболеваний. Биологическая терапия в лечение ПРС в сочетании с БА стала использоваться сравнительно недавно и показало хороший результат, снизило процент хирургического вмешательства у данной категории больных.

С сентября 2020 г. на базе хирургического отделения с дневным стационаром консультативно-диагностического центра (КДЦ) ГБУЗ МО МОНИКИ им. М.Ф. Владимирского функционирует «Центр иммунобиологической терапии полипозного риносинусита и аллергического ринита», где проводится лечение моноклональными антителами больных с агрессивным течением ПРС, а также в сочетании с коморбидными заболеваниями.

Цель исследования. Изучение патогенетических механизмов ПРС в сочетании с бронхиальной астмой и аллергическим ринитом, подбор таргентной терапии с учетом выявленных биомолекул.

Материалы и методы. В период с 2020 по 2022 гг. в исследовании принимали участие 127 человек с разными фенотипами ПРС. Все они неоднократно перенесли полипотомию и/или FESS, и при неэффективности стандартных схем лечения направлены в МОНИКИ. Пациенты были разделены на 4 группы, в зависимости от наличия или отсутствия коморбидных заболеваний: в первую группу вошли 33 больных с изолированной формой полипозного риносинусита (далее - ПРС); во вторую – 22 больных с выявленной аллергией на пыльцевые, эпидермальные и/или бытовые аллергены (далее – аПРС); в третью – 36 больных с наличием неаллергической формы бронхиальной астмы (далее ПРС+БА); в четвертую – 36 больных с наличием одновременно аллергического ринита и атопической БА (далее аПРС+БА). У пациентов с тяжелыми формами ПРС и БА, из разных групп, проводилось лечение моноклональными антителами (дупилумаб 300 мг п\к).

Результаты. У пациентов с рецидивирующим течением ПРС, а также при сочетании с коморбидными заболеваниями на фоне начатой терапии моноклональными антителами (дупилумаб 300 мг п\к каждые 14 дней), на протяжении 2-х лет удалось добиться стойкой ремиссии, восстановление носового дыхания и обоняния, что позволило избежать

оперативного вмешательства. Статистически значимых отличий по эффективности препарата дупилумаб в разных группах выявлено не было, поэтому он подходит в лечение как изолированной формы ПРС, так и при сочетании с коморбидными заболеваниями.

Выводы. Опыт работы нашего центра показал, что лечение рецидивирующих форм ПРС, а также при сочетании с коморбидными заболеваниями будет зависит от правильно подобранных моноклональных антител, что поможет избежать хирургических вмешательств, тем самым улучшив качество жизни больных.

НАРУШЕНИЯ ФУНКЦИОНАЛЬНОЙ АКТИВНОСТИ РЕСНИТЧАТОГО ЭПИТЕЛИЯ ПРИ НАЗАЛЬНОЙ ОБСТРУКЦИИ

Захарова Г.П., Шабалин В.В., Кривопалов А.А., Иванов Н.И.

ФГБУ «СПб НИИ ЛОР» Минздрава России

Email: V.Shabalin@niilor.ru

На роль нарушения аэродинамики полости носа при назальной обструкции в формировании хронического воспалительного процесса в слизистой оболочке указывали в своих работах Пискунов Г.З., Пискунов С.З. 2017. Однако, функциональные нарушения двигательной активности реснитчатого эпителия, обусловленные воздействием измененного потока воздуха при различных вариантах назальной обструкции изучены до настоящего времени недостаточно.

В работе представлена визуальная оценка и компьютерная автоматическая обработка двигательной активности реснитчатого эпителия полости носа при различных вариантах назальной обструкции в зонах усиления действия воздушного потока.

Цель исследования. Выявить влияние нарушения направления потока воздуха полости носа при назальной обструкции на двигательную активность реснитчатого эпителия в зоне непосредственного воздействия струи воздуха на эпителий.

Материалы и методы: клинические методы (инструментальный осмотр ЛОР-органов, эндовидеоскопия полости носа с использованием эндоскопической видеостойки фирмы Карл Шторц и жестких эндоскопов с углом зрения 0° и 30°; прижизненная телевизионная микроскопия на базе исследовательской установки с использованием оптического микроскопа Olympus CX41 с цифровой видеокамерой MMC 331C12M, компьютер с ПО автоматической записи и обработки видеоизображений «MMC Multimeter 2019»; компьютерная и математическая обработка видеозаписей двигательной активности ресничек с определением интегральных параметров ее оценки, цитологический метод (мазки-отпечатки) с окраской по Май Грюнвальду и Романовскому.

Материал для исследования: реснитчатый эпителий слизистой оболочки в зоне воздействия воздушного потока (передний конец средней раковины, остеомиатальный комплекс, задние концы нижних носовых раковин). В работе исследовались интегральные параметры оценки эффективности работы ресничек: наиболее вероятная частота биений ресничек (Гц); количество ресничек в классах с различной частотой биения (%).

Результаты. Проведенные исследования двигательной активности ресничек эпителия полости носа в зонах непосредственного воздействия отклоненного от физиологического направления воздушного потока обнаружили нарушение основных показателей их подвижности в виде: уменьшения наиболее вероятной частоты и количества в классе с высокой частотой биений. При цитоморфологическом исследовании обнаружены: усиленная очаговая десквамация покровного эпителия и метаплазия эпителиальных клеток в многорядные кубические.

Заключение. Полученные в результате исследования данные свидетельствуют о присутствии структурно-функциональных нарушений эпителия слизистой оболочки полости носа в зонах интенсивного воздействия воздушной струи при назальной обструкции.

ПРАКТИЧЕСКАЯ ЗНАЧИМОСТЬ ОСОБЕННОСТЕЙ РИТМИКИ РУССКОГО СЛОВА В РЕАБИЛИТАЦИИ ВЗРОСЛЫХ ПАЦИЕНТОВ С ТЯЖЁЛЫМИ НАРУШЕНИЯМИ СЛУХА

Зуева Е.Н.

ФГБУ НМИЦО ФМБА России

Email: zenzena71@gmail.com

Снижение слуха является социально значимым заболеванием, распространённым во всех возрастных группах. Сохраняет свою актуальность проблема повышения эффективности реабилитации взрослых пациентов с тяжелыми нарушениями слуха после кохлеарной имплантации. Усовершенствование комплекса медицинской, психологической и педагогической помощи таким пациентам направлено на улучшение показателей слуховой, речевой функций и качества жизни с приоритетом повышения разборчивости речи.

Особого внимания требует немногочисленная группа пациентов с прогнозом ограниченной перспективности использования кохлеарной имплантации для восприятия речи: постлингвальные пациенты, имеющие патологические состояния мозговых структур; постлингвальные пациенты с длительным периодом глухоты без акустической стимуляции; долингвальные пациенты, имплантированные в молодом и зрелом возрасте. Такие пациенты часто не удовлетворены уровнем разборчивости речи, передаваемой кохлеарным имплантом

и при первой настройке речевого процессора, и в течение индивидуально обусловленного периода адаптации к новым слуховым ощущениям.

Помогая данной категории пациентов, сурдопедагог не только учит их соотносить слуховые образы речевых сигналов, передаваемые кохлеарным имплантом, со смыслами, но и стремится вызвать положительное оценочное отношение глухого человека к процессу слушания без достижения осознаваемой им цели – ожидаемой разборчивости речи, тем самым обеспечивая долгосрочность мотивационной установки пациента на период реабилитации.

В результате практического опыта решения диагностических и коррекционных задач, повторных наблюдений, без статистически достоверных исследований, отобраны факторы, влияющие на распознавание вербальных стимулов; осознана необходимость отслеживания уровня эмоциональной напряженности пользователя системы кохлеарной имплантации с низким уровнем разборчивости речи. При каждой встрече с пациентом, особенно после активации речевого процессора, необходимо ранжировать элементы речи для прослушивания (звуки, слоги, слова, словосочетания, фразы) в пользу слов, как минимальных смысловых единиц. Успешность или неуспешность распознавания словоформ, риска негативной реакции пациента на вероятный неуспех, определяет оправданность предъявления звуков, слогов и фраз на данном этапе реабилитации. Речевой материал из арсенала сурдопедагога не всегда полностью соответствует ментальному лексикону пациента, что необходимо учитывать при выборе стимулов наравне с учетом ритмических моделей слов, сочетаний согласных звуков в начальной и конечной позициях.

При актуализации навыка определения количества слогов и места ударения в словах, воспринятых на слух, без распознавания фонетического состава, успешно определялась модель односложных слов, место ударения в трёхсложных структурах «3/3», «1/3» и в двухсложных «1/2» (в числителе – ударный слог, в знаменателе – количество слогов). Однако, опознавание и распознавание трёхсложных слов с первым ударным слогом «1/3» вызывало трудности, сопровождалось ошибками опущения, что соответствует особенностям ритмики русских слов, а именно характеристикам редукции гласных звуков. При опознавании в закрытом выборе, распознавании и дифференциации между собой двухсложных структур «1/2» – «2/2» очевидных тенденций не отмечено, хотя требует изучения зависимость ошибок слухового восприятия от частотных характеристик гласных и согласных звуков. Трудны для дифференциации модели «1/2» – «1/3», «2/2» – «3/3». Односложные структуры со стечением согласных звуков, включающим фрикативный звук, могут ошибочно приниматься за двухсложное слово – ошибки добавления. Пациенты часто ошибались при определении ударного слога, воспринимая на слух структуру «2/3», при этом распознавание таких слов было успешнее других ритмических моделей.

При восприятии взрослыми имплантированными пациентами фразового материала отмечены следующие особенности: 1) мотивированное стремление к осмыслению услышанного, семантическое прогнозирование мешает сосредоточиться на фонетической структуре слов и приводит к ошибкам восприятия; 2) трудности распознавания служебных частей речи и отчленения их от самостоятельных частей речи; 3) фразовая разборчивость может быть, как выше словесной, так и ниже.

Проблема повышения разборчивости речи с помощью систем кохлеарной имплантации, как основного показателя эффективности реабилитации взрослых пациентов с тяжёлыми потерями слуха сложна. Существует потребность в научных исследованиях особенностей слухового восприятия русской речи имплантированными пациентами. При осуществлении реабилитационных услуг необходимо отслеживать субъективную оценку пациентом своего успеха/неуспеха в восприятии речи; контролировать дикцию педагога, дифференцированно подбирать вербальный стимульный материал, учитывая индивидуальный ментальный лексикон, доступность для анализа данным пациентом фонологической структуры различных ритмических моделей русских слов; постепенно менять соотношение закрытого и открытого выбора при восприятии речи на слух.

СРАВНИТЕЛЬНАЯ ОЦЕНКА СПОСОБОВ ПРИМЕНЕНИЯ ЛАЗЕРА ДЛИНОЙ ВОЛНЫ 445 НМ В ХИРУРГИИ ВАЗОМОТОРНОГО РИНИТА (ЭКСПЕРИМЕНТАЛЬНОЕ ИССЛЕДОВАНИЕ)

Иванов Н.И., Захарова Г.П.

ФГБУ «СПб НИИ ЛОР» Минздрава России

Email: n.ivanov@niilor.ru

На сегодняшний день применение лазерной хирургии представляет высокоэффективную альтернативу хирургического и консервативного лечения вазомоторного ринита и открывает новые возможности при лечении данного заболевания.

Особенная актуальность применения лазеров в ринологии связана с их возможностью максимально бескровного и щадящего проведения операций, что сокращает риск операционных и послеоперационных осложнений, способствует более быстрому выздоровлению и реабилитации пациентов.

В работе представлена сравнительная характеристика результатов экспериментального исследования действия современного полупроводникового лазера с длиной волны 445 нм на экспериментальных образцах ткани.

Цель исследования. Сравнить и оценить способы воздействия полупроводникового лазера с длинной волны 445 нм на экспериментальных образцах ткани при различной мощности.

Материалы и методы. В качестве биологического материала мы использовали препараты свиной печени (Материалом для исследования служили кусочки тканей размером 1см×1см×1см), как биологическую модель с хорошо развитой сосудистой структурой. В качестве источника лазерного излучения применялся полупроводниковый лазер с длиной волны 445 нм, диапазон мощности составил от 0,5 до 4 Вт (так как по данным литературы мощность в 4 Вт для синего лазера была минимальной, при которой отсутствовали осложнения, связанные с избыточной коагуляцией ННР). Нами изучены действия восьми режимов различной мощности лазерного воздействия (полупроводниковый лазер с длиной волны 445 нм) при контактном и дистанционном способе в постоянном режиме на экспериментальных образцах тканей. Работая с биологической моделью, мы оценивали параметры поверхностного воздействия. Время экспозиции в постоянном режиме составило 2 секунды для точечного воздействия и 5 секунд для линейного воздействия. Оценивали результаты путем микроскопической оценки с морфометрией (ручное измерение) и гистологическое исследование. При микроскопическом исследовании с помощью калибровочных слайдов и микроскопа оценивалась ширина коагуляционного некроза и зона деструкции после воздействия лазера на экспериментальных образцах ткани. При гистологическом исследовании, окрашивание препаратов производилось по гематоксилину и эозину.

Результаты:

Режимы мощности лазера	Ширина коагуляционного некроза (в мкм)		Ширина зоны деструкции (в мкм)	
	Контактный способ	Дистанционный способ	Контактный способ	Дистанционный способ
0,5 Вт	425,12±42,34	560,50±52,00	404,52±36,03	-
1,0 Вт	550,33±50,12	670,00±59,10	510,12±43,35	-
1,5 Вт	611,72±72,22	850,25±65,12	600,63±49,35	-
2,0 Вт	890,67±92,21	1105,12±100,25	780,29±52,32	-
2,5 Вт	973,78±110,32	1212,00±156,21	990,37±59,30	-
3,0 Вт	1078,81±190,42	1563,32±221,30	1209,43±62,13	98,65±15,23
3,5 Вт	1969,34±299,22	2406,23±359,23	1400,48±95,23	150,19±29,35
4,0 Вт	2430,87±390,23	3253,89±502,36	1550,52±101,65	303,37±41,65

Заключение. Полученные данные указывают, что при дистанционном способе воздействия исследуемый лазер оказывает преимущественно коагуляционное действие, при контактном способе – преимущественно режущее действие при использовании одинаковых мощностей. Результаты свидетельствуют также, что контактный способ воздействия на экспериментальные ткани обладает как выраженным режущим, так и коагуляционным

эффектом, что может быть использовано для оптимального сокращения объема ткани носовых раковин при хирургическом воздействии с минимальным риском операционного и послеоперационного кровотечения.

АНАЛИЗ РЕЗУЛЬТАТОВ ХИРУРГИЧЕСКОГО ЛЕЧЕНИЯ СИНДРОМА ОБСТРУКТИВНОГО АПНОЭ СНА У ДЕТЕЙ С АДЕНОТОНЗИЛЛЯРНОЙ ГИПЕРТРОФИЕЙ

Ивойлов А.Ю.[1,2,3], Архангельская И.И.[1,3]

[1] ГБУЗ «НИКИО им. Л.И. Свержевского» ДЗМ

[2] ФГАОУ ВО РНИМУ им. Н.И.Пирогова Минздрава России

[3] ГБУЗ «ДГКБ №9 им. Г. Н. Сперанского ДЗМ»

Email: arkhangelskaya16@mail.ru

Синдром обструктивного апноэ сна (СОАС) является одним из наиболее распространенных сомнологических заболеваний, оказывающий крайне негативное влияние на качестве жизни и состоянии здоровья ребенка. Основная причина развития храпа и СОАС в детском возрасте заключается в уменьшении диаметра верхних дыхательных путей вследствие аденотонзиллярной гипертрофии. Одним из важнейших аспектов лечения СОАС у детей является хирургическое устранение явных анатомических дефектов на уровне носа и глотки – аденотонзиллотомия.

Цель исследования. Оценить эффект хирургического лечения СОАС у детей с аденотонзиллярной гипертрофией с оценкой данных пульсоксиметрии и качества жизни ребенка.

Материал и методы. В исследование были включены 134 ребенка в возрасте от 3 до 9 лет, направленных на оперативное вмешательство по поводу аденотонзиллярной гипертрофии и СОАС. Исследование выполнено на базе НИКИО им. Л.И. Свержевского в ЛОР-отделении ДГКБ №9 ИМ. Г.Н.Сперанского. Показатели, собранные до и после операции, включали данные компьютерной ночной мониторинговой пульсоксиметрии (КНМП) и клинические данные. В качестве диагностического исследования использовался прибор Wrist Pulse Oximeter MD300W с детским пульсоксиметрическим датчиком (Германия). Параметры прибора отображались на дисплее в виде SpO_2 (сатурация) и PR (частота пульса). У всех детей проведен сбор жалоб, анамнеза жизни и заболевания. Оториноларингологический осмотр включал: переднюю и заднюю риноскопию, фарингоскопию, эндоскопическое исследование полости носа и носоглотки, эндоскопическую трансоральную эпифарингоскопию. Родители пациентов обращались к врачу с жалобами на затрудненное носовое дыхание, эпизоды

остановок дыхания во время ночного сна и регулярный храп, значительное ухудшение качества сна, а также - дневную гиперактивность и ухудшение внимания, что обуславливало школьную дезадаптацию. Все это являлось причиной включения детей в исследуемую группу.

Результаты. У всех 134 детей (100%) был выявлен храп, сон с открытым ртом и остановки дыхания во время сна. Сон у этих детей был беспокойным, отмечалась повышенная раздражительность, тревожность, вспышки агрессии. В 87,3% (n=117) случаев у таких детей отмечалась неусидчивость и невнимательность, что обусловило плохую успеваемость в школе. Необычные позы во время сна, в основном – запрокидывание головы назад в положении на спине наблюдались в 82,8% (n=111) случаев. На основании данных КНМП выделены следующие группы пациентов в зависимости от наличия и выраженности расстройств дыхания во сне: СОАС легкой степени тяжести – 113 (84,3%), СОАС средней степени – 14 (10,4%), СОАС тяжелой степени – 7 (5,2%). У всех детей была выявлена гипертрофия аденоидов (II-IV степени) и небных миндалин (II-III степени). Всем детям проведена аденотонзиллотомия. Критерием успешности хирургического лечения явилось прекращение храпа и исчезновение замечаемых родителями остановок дыхания во время сна. У 129 (96,2%) детей индекс апноэ/ гипопноэ после оперативного вмешательства через месяц не превышал 1 эпизод в час.

Выводы. После операции по поводу СОАС у детей с аденотонзиллярной гипертрофией наблюдался высокий процент выздоровления с нормализацией показателей индекса апноэ / гипопноэ, измеренных с помощью КНМП, и с улучшением качества жизни ребенка.

ПРИМЕНЕНИЕ СИСТЕМ КОСТНОГО ЗВУКОПРОВЕДЕНИЯ ПРИ СТОЙКОЙ КОНДУКТИВНОЙ И СМЕШАННОЙ ТУГОУХОСТИ

Ивойлов А.Ю.[1,2,3], Милешина Н.А.[1,3,4], Осипенков С.С.[1]

[1] ГБУЗ «НИКИО им. Л.И. Свержевского» ДЗМ

[2] ФГАОУ ВО РНИМУ им. Н.И. Пирогова Минздрава России

[3] ГБУЗ «ДГКБ №9 им. Г. Н. Сперанского ДЗМ»

[4] ФГБОУ ДПО РМАНПО

Email: ossped@bk.ru

Введение. Стойкие нарушение слуха по кондуктивному и смешанному типу – частая патология, встречающаяся в практике оториноларинголога. Причинами данных состояний могут являться хронический воспалительные заболевания и новообразования среднего уха, пороки развития и травмы наружного и среднего уха. Вне зависимости от причин, использование слуховых аппаратов конвекционного типа часто бывает затруднено в связи с

отсутствием наружного слухового прохода или недостаточностью ширины его просвета, патологическим отделяемым из полостей среднего уха. Для преодоления этих проблем предназначены системы костного звукопроведения. Несмотря на длительную историю применения таких устройств, в том числе в нашей стране, осведомленность о доступности, возможностях, сложностях, возникающих при их применении, крайне низкая особенно в условиях динамически меняющаяся политико-экономической ситуации.

Цель исследования. Обзор систем костного звукопроведения для информирования врачей оториноларингологов и сурдологов об основных аспектах применения данного типа устройств в реабилитации пациентов с кондуктивной и смешанной тугоухостью различной этиологии.

Материалы и методы. Историческая справка о системах костного звукопроведения, обзор доступных на сегодняшний день устройств. Опыт применения систем костного звукопроведения у 45 детей: 40 – с врожденной атрезией/стенозом наружного слухового прохода, 5 – с хроническим гнойным средним отитом, состоянием после радикальной операции на среднем ухе. Проведена оценка анатомических особенностей по результатам КТ височных костей, порогов слуха в свободном звуковом поле до операции и после операции с процессором на имплантированном элементе, качества жизни, освещены возможные осложнения, их причины, способы лечения и профилактики. Оценку воспалительных осложнений проводили по шкале Холгер.

Результаты. Пороги слуха у пациентов с врожденной кондуктивной тугоухостью на фоне пороков развития наружного и среднего уха составили 61,04±5,81 дБ нПС, у пациентов с кондуктивной тугоухость вследствие хронического гнойного среднего отита – 56,06±9,34 дБ нПС. По данным КТ височных костей проведение слухулучшающих операций у пациентов, включенных в исследование, признано неперспективным. После настройки аппаратов на имплантированных опорах пороги слуха составили 21,62±3,75 дБ нПС, что соответствует нормальным порогам слуха. Осложнения при использовании имплантированных систем костного звукопроведения в основном представлены воспалительными реакциями в области опор, выведенных через кожу. Причинами воспалительных реакций являлись: недостаточный уход за опорой, погружение опоры с ростом ребенка и утолщением мягких тканей, а также потерей фиксации опоры к импланту. При анкетировании пациентов по результатам проведенного хирургического лечения при помощи GCBI общий показатель удовлетворенности составил +54,4±15,3. Наибольшее влияние имплантация оказала на способность детей к обучению и их эмоциональное состояние, также значительно возросла их социальная инклюзия.

Выводы. Применение современных систем костного звукопроведения является эффективным методом восстановления слуховой функции при кондуктивной и смешанной тугоухости различной этиологии, значительно улучшающим качество жизни ребенка. Основным способом профилактики возможных осложнений является тщательное соблюдение гигиены в области имплантированных элементов системы.

БАЛЛОННАЯ ТУБОПЛАСТИКА У ДЕТЕЙ СО СТОЙКОЙ ДИСФУНКЦИЕЙ СЛУХОВОЙ ТРУБЫ

Ивойлов А.Ю.[1,2,3], Яновский В.В.[1,2]

[1] ГБУЗ «НИКИО им. Л.И. Свержевского» ДЗМ

[2] ГБУЗ «ДГКБ №9 им. Г. Н. Сперанского ДЗМ»

[3] ФГАОУ ВО РНИМУ им. Н.И. Пирогова Минздрава России

Введение. Несмотря на достижения современной медицины, лечение нарушения нормального функционирования слуховой трубы подчас представляет собой непростую задачу для врача-оториноларинголога.

Цель исследования. Исследование результативности применения баллонной тубопластики (БТ) у детей со стойкой дисфункцией слуховой трубы.

Материалы и методы. Обследовано и пролечено 96 детей с наличием стойкой дисфункцией слуховой трубы. У 72 из них диагностирован экссудативный средний отит (ЭСО). У этих детей патологии со стороны носоглотки не выявлено. При проведении тимпанометрии регистрировался тип «В» тимпанограммы с обеих сторон. По данным тональной пороговой аудиометрии (ТПА) отмечено повышение порогов воздушного звукопроведения до 55 дБ. 36 детям в силу возраста ТПА не была проведена. Всем этим детям ранее выполнено шунтирование барабанных полостей с одномоментной или последующей аденотомией в различных клиниках. В период после экструзии или инструментального удаления шунтов отмечен рецидив ЭСО. Этим детям в условиях общего обезболивания нами проведено повторное шунтирование барабанных полостей с одномоментной БТ.

24 из 96 детей старшего школьного возраста предъявляли жалобы на периодически возникающую заложенность ушей в течение более 2 лет, наличие катаральных средних отитов в анамнезе. Патологии со стороны носоглотки также не выявлено, при проведении тимпанометрии регистрировался тип «С» тимпанограммы с отклонением пика в сторону отрицательного давления до 200 daPa. При проведении ТПА определялось повышение порогов воздушного звукопроведения до 35 дБ. Проба Вальсальвы положительная, Тойнби –

отрицательная у всех пациентов. В условиях общего обезболивания этим детям мы выполнили БТ с двух сторон.

Результаты. После шунтирования барабанных полостей 72 пациентам нами транстимпанально нагнетались лекарственные препараты, обладающие муколитической и антибактериальной активностью. Отмечено, что после операции при транстимпанальном введении препарата до проникновения его в носоглотку требовалось создать значительно меньшее давление в наружном слуховом проходе, чем до операции. У 24 детей в настоящее время отмечена экструзия шунтов, жалоб нет, при проведении акустической импедансометрии отмечен тип «А» тимпанограммы с двух сторон, акустические рефлексы присутствуют на всех частотах. По данным ТПА слух в пределах возрастной нормы. Остальные 48 детей наблюдаются в нашей клинике.

У 24 детей, предъявлявших жалобы на заложенность ушей, положительная динамика отмечена через 14-20 дней – пациенты отметили отсутствие заложенности ушей и субъективную нормализацию слуха. При проведении ТПА слух в норме, на тимпанограмме у 12 детей отмечен тип «А» с двух сторон, у 12 - тип «А» с одной стороны, тип «С» с другой, но с меньшим отклонением в сторону отрицательного давления (до -100) по сравнению с данными обследования до вмешательства. Простые качественные пробы положительные.

Выводы. БТ показала свою высокую эффективность, является актуальным методом лечения стойкой дисфункции слуховой трубы у детей и может быть рекомендована к дальнейшему использованию.

ОДНОСТОРОННЯЯ ТУГОУХОСТЬ У ДЕТЕЙ

Ивойлов А.Ю.[1,2,3], Яновский В.В.[1,2,3], Радциг А.Н.[2,3]

[1] ГБУЗ «НИКИО им. Л.И. Свержевского» ДЗМ

[2] ФГАОУ ВО РНИМУ им. Н.И. Пирогова Минздрава России

[3] ГБУЗ «ДГКБ №9 им. Г. Н. Сперанского ДЗМ»

Email: baraglot@rambler.ru

Введение. Начиная с конца 80-ых годов XX столетия наблюдается рост интереса специалистов к проблеме одностороннего нарушения слуха (ОТУ) в целом и у детей в частности. На сегодняшний день хорошо известны сложности диагностики ОТУ, а также последствия невыявленной/нелеченной ОТУ. Повсеместно используемый метод аудиологического скрининга не всегда способен выявлять ОТУ. На протяжении многих лет ОТУ считалась проблемой, не требующей коррекции в связи с убеждением, что здоровое ухо способно полностью компенсировать больное.

Цель исследования. Обзор состояния проблемы ОТУ у детей: оценка частоты встречаемости, этиологические факторы, влияние на качество жизни детей, существующие способы коррекции (по данным литературы).

Материалы и методы. Литературный поиск производился в Pubmed по следующим ключевым словам: unilateral hearing loss, unilateral hearing loss in children, unilateral hearing loss diagnostics, unilateral hearing loss treatment, unilateral hearing loss management.

Результаты. Частота сенсоневральной односторонней тугоухости составляет от 0,3 до 1 на 1000 новорожденных. Данных о частоте встречаемости кондуктивной односторонней тугоухости на сегодняшний день недостаточно. Наиболее частая причина ОТУ – аномалии развития в целом. Преобладают аномалии, связанные с нарушением развития стремечка (64%), аномалии развития уха (44,6%), краниофациальные аномалии (43,6%). Причинами ОТУ могут быть недостаточность кохлеарного нерва (26%) и опухоли (например, глоссофарингеальная шваннома). В связи с большим превалированием краниофациальных аномалий как причин ОТУ, крайне важным остается использование методов лучевой диагностики для подтверждения диагноза (КТ, МРТ).

По данным разных источников, вплоть до половины всех случае ОТУ не выявляется при первичном неонатальном скрининге. Важно обращать внимание на состояние бинаурального слуха (например, оба ли наушника использует ребёнок при прослушивании аудиозаписей, не поворачивается ли к собеседнику определённым ухом).

Выводы. По данным литературы, к основным последствиям нелеченной/невыявленной ОТУ у детей относятся проблемы с речевым развитием, скудным словарным запасом в сравнении со сверстниками, сложностью восприятия информации на слух в шумной обстановке. Все вышеизложенное указывает на необходимость дальнейшего исследования проблемы ОТУ, разработки алгоритмов ее ранней диагностики, выбора оптимальных специализированных программ обучения и реабилитации детей с ОТУ.

ВОЗМОЖНОСТИ ПРИМЕНЕНИЯ ХОЛОДНОПЛАЗМЕННОЙ ХИРУРГИИ В ЛАРИНГОЛОГИИ

Инкина А.В.

ГБУЗ МО МОНИКИ им. М.Ф. Владимирского

Email: larynx07@rambler.ru

Патология гортани занимает существенное место в общей структуре заболеваний верхних дыхательных путей. В свою очередь, среди этой патологии, сравнительно часто

встречаются паралитические и рубцовые стенозы гортани различной этиологии, доброкачественные новообразования гортани.

Совершенствование хирургических способов и методов лечения заболеваний гортани, в частности, стенозов гортани различной этиологии представляется важным и актуальным. Одним из вариантов хирургического лечения заболеваний гортани является применение холодноплазменного воздействия.

Холодноплазменная эндоларингеальная микрохирургия гортани обладает рядом несомненных преимуществ перед традиционными методами: точность воздействия в труднодоступной зоне, бескровность хирургического вмешательства, не требуется превентивное наложение трахеостомы, минимальная реакция тканей в послеоперационном периоде, функциональность в сочетании с радикализмом вмешательств.

Под наблюдением находилось 13 пациентов с хроническими паралитическими стенозами гортани. 26% являлись носителями трахеотомической канюли. Возраст больных составил от 18 до 63 лет. По причинным факторам развития стеноза гортани были представлены последствия операции на щитовидной железе – 11, травмы гортани – 2.

При лечении паралитических стенозов гортани применялись несколько вариантов эндоларингеальной холодноплазменной хирургии: аритеноидэктомия по R.H. Ossoff, хордэктомия, аритеноидхордэктомия и иссечение рубцовых мембран гортани. Во всех вариантах использовали аппарат Coblator II Surgery System (California, USA) и электрод EIC7070-01 «PROcise LW», мощность аблации и коагуляции 7 и 3 соответственно.

Хордэктомия выполнена 2 пациентам, производили резекцию голосовой складки на всем протяжении, за исключением самых передних ее отделов. Операцию дополняли коблацией массива мышц в месте прикрепления голосового отростка черпаловидного хряща латерально.

Аритеноидэктомия выполнена 3 пациентам, проводили коблацию мягких тканей и тела черпаловидного хряща с голосовым отростком, оставляя мышечный отросток для предотвращения развития аспирационного синдрома в послеоперационной периоде.

Хордаритеноидотомии выполнена 8 пациентам, осуществляли экономную резекцию задних отделов голосовой складки с голосовым отростком черпаловидного хряща, проводили коблацию тела черпаловидного хряща с сохранением его мышечного отростка.

Результаты холодноплазменной хирургии оценивались по клиническим данным: болевые ощущения, сроки заживления послеоперационной раны, косметический и функциональный эффект операции.

У всех пациентов послеоперационный период протекал без осложнений, болевой синдром был умеренно выражен, в послеоперационной области наблюдался нежный

фибринозный налет в течении 7-10 дней. Реактивных явлений со стороны окружающих тканей не отмечалось. Рестенозов не выявлено.

Выводы. Использование холодноплазменной хирургии является эффективным способом лечения больных с хроническими паралитическими стенозами гортани.

Лларингеальные операции с использованием холодноплазменной хирургии практически бескровны, отличаются малой травматичностью и минимальной послеоперационной болезненностью.

Воздействие на биоткани при холодноплазменной хирургии щадящее, не вызывает некроза или ожога окружающих тканей, и вследствие этого не сопровождаются выраженными реактивными явлениями. Это способствует ускорению репаративных процессов, быстрой эпителизации раны, гладкому послеоперационному периоду, а в дальнейшем – отсутствию грубого рубцевания тканей.

В заключение можно сказать, что способ холодноплазменной хирургии является перспективным направлением в ларингологии, облегчает и сокращает время выполнения хирургических манипуляций и открывает новые дополнительные возможности для хирурга.

ПОИСК ОПТИМАЛЬНОГО РЕЖУЩЕГО ИНСТРУМЕНТА В РЕКОНСТРУКТИВНОЙ ХИРУРГИИ ГОРТАНИ И ТРАХЕИ

Инкина А.В.

ГБУЗ МО МОНИКИ им. М.Ф. Владимирского

Email: larynx07@rambler.ru

Лечение хронических рубцовых стенозов гортани и трахеи представляет собой одну из сложнейших задач современной оториноларингологии. Число таких больных достаточно велико, а лечение подобных поражений сложно, длительно и не всегда достаточно успешно. По данным отечественных и зарубежных авторов, в 75-95% случаев причиной стенозирования гортани и трахеи являются ятрогенные причины, такие как интубация, искусственная вентиляция легких и трахеостомия.

Основными факторами, влияющими на частоту возникновения постинтубационных стенозов гортани и трахеи, являются длительность интубации, тяжелая сопутствующая патология, излишние манипуляции с эндотрахеальной трубкой, плохой уход, а также высокое давление манжетки интубационной трубки.

Можно выделить основные виды хирургического лечения хронических рубцовых стенозов гортани и трахеи: 1) эндоларингеальные вмешательства; 2) этапные

реконструктивно-пластические операции (ЭРПО); 3) циркулярная резекция трахеи, гортани с формированием анастомоза «конец в конец».

Целью исследования был сравнительный анализ заживления ран после воздействия на ткани обычным скальпелем, ультразвуковым скальпелем и радионожом при проведении реконструктивно-пластических операций на полых органах шеи.

Всего пролечено 55 пациентов с хроническими рубцовыми стенозами гортани и трахеи, которым выполнены операции ларинготрахеопластика и ушивание ларинготрахеального дефекта. Проведено сравнение заживления ран после этапных реконструктивно-пластических операций на полых органах шеи в зависимости от способа воздействия на ткани. Применялись следующие виды хирургического воздействия на ткани: обычный скальпель; ультразвуковой скальпель (ультразвуковой хирургический аппарат «ЛОРА-ДОН», Россия) и радионож «Curis» (Sutter, Германия). Выделено 2 группы пациентов: 1 – после ларинготрахеопластики (n=26); 2 – после ушивания ларинготрахеального дефекта (n=37). Характер заживления послеоперационной раны оценивали на основании динамического визуального наблюдения за послеоперационной областью, при этом выделено несколько исходов заживления: первичное заживление, частичное расхождение швов и полное расхождение швов с последующим вторичным заживлением. Первичное заживление раны после ларинготрахеопластики с использованием радионожа достоверно чаще ($p<0,001$), чем при использовании скальпеля (75,0% и 43,3% соответственно). При этом в случае применения скальпеля частичное расхождение швов происходит практически в половине операций (43,3%). Из всех использованных способов резания тканей частичное расхождение швов происходит реже всего при применении радионожа (25,0%). При этом в случае использования скальпеля частичное расхождение швов (43,3%) отмечается достоверно чаще ($p<0,001$), чем при использовании радионожа. Полное расхождение швов, как наиболее тяжелый исход заживления, наблюдалось редко во всех случаях. заживление раны после пластики дефекта гортани и/или трахеи первичным натяжением наиболее часто происходит при использовании радионожа и ультразвукового скальпеля (77,2% и 66,6%). При использовании обычного скальпеля кожная рана заживает первичным натяжением в 60% случаев. Частичное расхождение швов и образование свищей при использовании радионожа наблюдается в 22,8%. Полное расхождение швов (11,1%) чаще всего происходит при использовании УЗС, что достоверно чаще ($p<0,05$), чем при рассечении тканей обычным скальпелем. Наилучшие результаты по заживлению раны получены в случае использования радионожа. При сравнении радионожа со скальпелем и УЗС первичное заживление происходит достоверно чаще: $p<0,001$ и $p<0,01$ соответственно.

ПОЛИСИНУСИТ, ОСЛОЖНЕННЫЙ ОКОЛОГЛОТОЧНЫМ АБСЦЕССОМ И МЕНИНГИТОМ У РЕБЕНКА

Инкина А.В.

ГБУЗ МО МОНИКИ им. М.Ф. Владимирского

Email: larynx07@rambler.ru

Глубокие инфекции фасциальных пространств шеи с последующим образованием абсцессов являются грозным заболеванием со значительными показателями смертности из-за их множественных осложнений, к которым относятся обструкция дыхательных путей, прорыв абсцесса в глотку, эмпиема, медиастинит, арррозия сонной артерии, яремный тромбофлебит и тромбоз кавернозного синуса. Диагностика воспалительных заболеваний глубоких клетчаточных пространств особенно затруднена, если они возникают у ребенка из-за того, что жалобы и клинические признаки стерты, а физикальное обследование выполнить сложнее. Тем не менее, окологлоточные абсцессы требуют быстрой диагностики и раннего лечения, которое часто включает хирургическое дренирование для достижения наилучших результатов.

Ретровисцеральное пространство ограничено сзади предпозвоночной пластинкой фасции, а спереди - глоткой и пищеводом. Верхняя часть ретровисцерального пространства (от основания черепа до VI шейного позвонка) называется окологлоточным, а нижняя – околопищеводным. Гнойное воспаление клетчатки и лимфатических узлов окологлоточного пространства встречается преимущественно в раннем детском возрасте в результате нагноения заглоточных лимфатических узлов, причиной которого является аденоидит или острый тонзиллит. Заглоточные абсцессы могут распространяться на уровне носовой, ротовой или гортанной части глотки или захватывать сразу несколько ее отделов, вызывая соответствующие функциональные нарушения (нарушение дыхания, нарушение глотания, гнусавость, кривошея).

Пациент М., 6 лет, поступил в стационар с жалобами на лихорадку до 38°С, боль в области шеи и отек века. Заболел остро, за 5 дней до поступления, когда появился насморк, боль в горле, кашель и повышение температуры тела до 40°С. Получал антибиотикотерапию цефтриаксоном, на фоне чего появился отек века. При осмотре – состояние средней степени тяжести, положение активное, в сознании, контактен, менингеальной симптоматики нет. АД 90/62 мм. рт. ст., ЧДД 22 в мин. Носовое дыхание незначительно затруднено, в полости носа скудное слизисто-гнойное отделяемое, отек слизистой оболочки. Мягкие ткани шеи не изменены, болезненность при поворотах головы. Отмечается мягкий отек верхнего века справа со слабовыраженной гиперемией кожи, экзофтальма нет, небольшое ограничение

подвижности правого глазного яблока кверху, фотореакция сохранена, границы диска зрительного нерва четкие Диагностическое дообследование заключалось в компьютерной томографии головы и органов грудной клетки с внутривенным контрастированием, при котором выявлено неравномерное уплотнение и отечность мягких тканей свода носоглотки с наличием на этом фоне структуры пониженной плотности (абсцесса основания черепа 23×14×15 мм) с наличием пневмоцефалии, а также затемнение клиновидной пазухи, задних клеток решетчатого лабиринта, и двустороннюю полисегментарную пневмонию. Анализы крови выявили повышенное количество лейкоцитов (WBC) (в среднем $20{,}93\times10^9$/л), С-реактивного белка до 167 мг/л, прокальцитонина до 7,4 нг/мл, а также анемию (HGB 80 г/л). Кроме того, в ликворограмме – цитоз 402 в 1 мкл, нейтрофилы 27%, лимфоциты 73%.

При поступлении пациенту продолжена внутривенная антибактериальная терапия цефтриаксоном и ванкомицином, затем смена терапии на меропенем и линезолид. По экстренным показаниям проведено хирургическое лечение – видеоэндоскопическая гайморoэтмоидосфенотомия, при которой в пазухах обнаружена утолщенная слизистая оболочка без патологического отделяемого, а также вскрытие абсцесса носоглотки трансоральным доступом под общей анестезией. Для доступа к абсцессу основания черепа предварительно проведена аденотомия, затем микрохирургическими ножницами под контролем эндоскопа вскрыта полость абсцесса, получено около 4 мл гнойного экссудата. В посеве из носоглотки и полости абсцесса обнаружены Neisseria flava × 10^2, Staphylococcus epidermidis × 10^2, Streptococcus гр. viridans × 10^2, в посеве крови роста нет. Гистологическое заключение: гнойно-продуктивное воспаление и гиперплазированная лимфоидная ткань. На фоне лечения отмечалась положительная динамика в виде исчезновения отека века, нормализации температуры тела, показателей крови и ликвора, а также разрешение двусторонней пневмонии. Поражение околоносовых пазух с развитием реактивного отека мягких тканей орбиты с одновременным появлением двусторонней полисегментарной пневмонии, абсцесса глубоких пространств шеи и наружного основания черепа с наличием небольшой эпидуральной эмпиемы вдоль задней поверхности ската наводит на мысль о септической эмболии.

Выводы. Окологлоточные абсцессы у детей представляют собой диагностическую проблему, требующую высокой степени настороженности со стороны врача, при которой визуализирующие исследования, в частности компьютерная томография, необходимы для диагностики и планирования хирургического вмешательства. Данное наблюдение показывает, что своевременное хирургическое лечение, дополненное антибактериальной терапией, является основным вариантом лечения таких пациентов.

ПРИМЕНЕНИЕ ЛАЗЕРНОЙ ДОПЛЕРОВСКОЙ ФЛОУМЕТРИИ В РЕКОНСТРУКТИВНОЙ ХИРУРГИИ ГОРТАНИ И ТРАХЕИ

Инкина А.В.

ГБУЗ МО МОНИКИ им. М.Ф. Владимирского

Email: larynx07@rambler.ru

Использование кожных лоскутов во время операций при рубцовых стенозах гортани и трахеи занимает существенное место в реконструктивно-восстановительной оториноларингологии. В послеоперационном периоде хирург может столкнуться с проблемой в виде инфекционных осложнений и дегенеративных изменений в перемещенном лоскуте. При этом частота частичного некроза или отторжения кожного трансплантанта может достигать 30%. С целью избежать подобных осложнений мы исследовали местный кровоток в коже, окружающей дефект гортани и трахеи, так как непосредственно от состояния микроциркуляции зависит поддержание жизнеспособности тканей, течение воспалительных и репаративных процессов. По степени выраженности и характеру микроциркуляции можно строить прогнозы относительно дальнейшего течения и исхода послеоперационного заживления.

Метод лазерной доплеровской флоуметрии позволяет получать оперативную информацию о состоянии тканевого кровотока в реальном масштабе времени, а также проводить длительный мониторинг состояния системы микроциркуляции, что дает возможность анализировать весь спектр ритмических процессов в микрососудах.

Разработанная нами методика основана на определении микроциркуляции кожи перед выкраиванием кожного лоскута методом лазерной доплеровской флоуметрии. Метод применен у 50 человек, из них 28 больных с рубцовыми стенозом гортани и трахеи. Исследование проводилось перед завершающим этапом ларинготрахеопластики. Нами производилась лазерная доплеровская флоуметрия с помощью аппарата «ЛАКК-1» с использованием накожного датчика в области верхнего, нижнего, правого и левого краев ларинготрахеального дефекта в течении 1 минуты. При оценке ЛДФ-граммы мы использовали статистические средние значения: М – среднеарифметическое значение показателя микроциркуляции (величина среднего потока крови в интервале времени регистрации). Поскольку данных по нормальным значениям микроциркуляции кожи шеи нет, для вычисления средних параметром была обследована группа из 22 здоровых добровольцев.

При обследовании контрольной группы физически здоровых лиц выявлено, что среднеарифметические значения показателя микроциркуляции (М) у мужчин выше, чем у женщин, и составляют в среднем 14,84 перфузионных единиц (пф. ед.). У женщин М в среднем

составляет 10,21 пф. ед. При этом у мужчин среднеарифметические значения микроциркуляции в разных точках значительно отличаются между собой и варьируют от 9,3 до 23,58 пф. ед. У женщин амплитуда изменений М не столь значительна и варьирует от 7,1 до 12,8 пф. ед.

При обследовании больных с хроническими рубцовыми стенозами гортани и трахеи выявлено, что показатели микроциркуляции в коже вокруг ларинготрахеального дефекта также варьируют. Показатели М у мужчин в среднем выше, чем у женщин и отличаются между собой максимально на 6 пф. ед и составляют в среднем 12,47 пф. ед. У женщин значения М в среднем ниже (10,55 пф. ед) и отличаются максимально на 3 пф. ед. Это подтверждается данными лазерной доплеровской флоуметрии как в группе здоровых лиц, так и у больных с наличием ларинготрахеального дефекта. В ходе исследования было выявлено, что определить нормальные значения показателей микроциркуляции невозможно, ориентиром должно служить сравнение данных лазерной доплеровской флоуметрии у каждого больного.

Выкраивание лоскута для пластического закрытия дефекта производили в области кожи с наибольшим среднеарифметическим значением показателя микроциркуляции. Выявлено, что в случае применения метода лазерной доплеровской флоуметрии первичное заживление раны происходит чаще (76,2% против 41,4%).

Таким образом, лазерная доплеровская флоуметрия является современным неинвазивным и высокоинформативным методом, дающим возможность оценить состояние кровотока в микрососудах перед операцией и выбрать оптимальное место для выкраивания лоскута при местной пластике. Параметры кровотока, оцененные в зоне предполагаемого места взятия кожного лоскута, отличаются по абсолютным значениям, что позволяет проводить объективную количественную оценку протяженности пригодной для пластики зоны.

ПОКАЗАЕЛИ ЭЭГ И КОМПЛЕКСНОЙ ОБЪЕКТИВНОЙ АУДИОМЕТРИИ У ДЕТЕЙ С СИНДРОМОМ ДАУНА. СЛУЧАЙ ИЗ ПРАКТИКИ

Каримова З.Х.[1], Каримова Н.А.[2], Клычева Р.Р.[1]

[1] Андижанский государственный медицинский институт, Андижан, Узбекистан

[2] Медицинский центр U-CLINIC, Ташкент, Узбекистан

Email: zebo_abdulhamidova@mail.ru

Актуальность. В литературе достаточно много работ, посвящённых проблеме синдрома Дауна (СД), и других коморбидных с ним состояний: патологи сердечно-сосудистых, желудочно-кишечных, эндокринных, имуннологических, гематологических, зрительных и слуховых расстройств. В многочисленных работах зарубежных авторов, есть

исследования детальному изучению ЭЭГ у детей с СД, но насколько влияет на паттерн электрической активности мозга слуховая дисфункция той или иной степени, нам найти не удалось.

Цель исследования. Провести оценку функционального состояния электрической активности мозга и состояния функции органа слуха у детей с синдромом Дауна.

Материалы и методы. В отделениях детской неврологии Областного многопрофильного десткого центра Андижанской области за период 2019-2022 гг. было обследовано 140 детей с синдромом Дауна. В исследуемой группе дети с формой Дауна трисомия по 21 хромосоме составили 91%, мозаичной формой – 9 детей (8,0%) и транслокационной формой – 1% детей. Всем детям был проведён первичный слуховой скрининг методами ЗВОАЭ, ПИОАЭ с целью выявления групп детей с признаками слуховой дисфункции. На следующем этапе выявленной группе детей была также проведена комплексная диагностика слуха – объективная аудиометрии с применением аудиологических тестов КСВП воздушное, Мульти ASSR, костное КСВП и акустическая импедансометрия. Комплекс объективной аудиометрии проводился на базе стационарного аудиометра NEURO (Нейрософт, г. Иваново) согласно утверждённому протоколу проведения регистрации различных классов вызванных слуховых потенциалов.

После осмотра детским неврологом и психоневрологом всем детям был проведён метод ЭЭГ – с целью оценки электрической активности головного мозга. Метод ЭЭГ проводился на оборудование Компакт-Нейро, Россия. 16 отведений с применением функциональных проб; гипервентиляция, открывание закрывание глаз, фотостимуляция, фоностимуляция, 1-5-10-15-20-25 Гц.

Результаты проведенных исследований. По данным слухового скрининга 140 детей с синдромом Дауна с ответом PASS – ПРОШЕЛ было зарегистрировано 88 детей (62,9%). С ответом REFER – НЕ ПРОШЕЛ было зарегистрировано 52 ребенка (37,1%), причем с односторонним нарушением слуха – 22 (42,3%) ребенка и двусторонним – 28 (53,8%) детей.

При проведении комплексной объективной аудиометрии достоверная кондуктивная тугоухость была выявлена: I степени – у 23 детей (44,2%), II степени – у 17 детей (32,6%) и III степени – у 9 (17,3%), Более тяжелые формы тугоухости и глухота обнаружены у 3 детей с СД (5,7%).

У детей с СД и нормальными показателями объективной аудиометрии и отсутствием глубоких нарушений слуха показатели ЭЭГ, в соответствии с возрастом пациентов, в норме. Биоэлектрическая активность (БЭА): при воздействии внешних раздражителей, в частности фоностимуляции на 10-15 Гц, отмечалось замедление по затылочно-височным отделам в тета-

ритме 5-6 Гц у 35% обследованных пациентов, у 26% – реакция не выраженная на звуковые раздражители, у 39% – БЭА мозга на звуковые раздражители без изменений.

Однако, у двоих детей с СД и с СНТ IV степени на ЭЭГ превалировали медленные тета-волны 4-6 Гц, и в ответ на фоностимуляцию изменения БЭА мозга не отмечалось.

Выводы. Электрофизиологическая картина функции слухового анализатора у детей с синдромом Дауна в большинстве случаев выявляет кондуктивный тип нарушения слуха. При этом сенсоневральная глухота выявлена лишь в 5,7% и требует коррекционно-реабилитационных мер.

При наличии тяжелых форм тугоухости регистрация ЭЭГ на акустический раздражитель не выявляет вариабельность БЭП мозга.

Различия ЭЭГ-картины у детей с СД со здоровым слухом и детей с диагностированной слуховой дисфункцией, особенно тяжелой степени, доказывает важность функции лимбической активации и указывает на целесообразность коррекции тугоухости.

АЛЛОИМПЛАНТАЦИОННЫЕ МАТЕРИАЛЫ ПРИ РЕКОНСТРУКТИВНЫХ ОПЕРАЦИЯХ НА ГОРТАНИ И ТРАХЕЕ ПРИ ПРОТЯЖЕННОЙ ОБЛИТЕРАЦИИ ИХ ПРОСВЕТА

Кирасирова Е.А.[1,2], Тютина С.И.[1], Мамедов Р.Ф.[1], Лафуткина Н.В.[1], Резаков Р.А.[1], Фролкина Е.А.[1]

[1] ГБУЗ «НИКИО им. Л.И. Свержевского» ДЗМ

[2] ФГАОУ ВО РНИМУ им. Н.И. Пирогова Минздрава России

Email: lana.tyutina@mail.ru

Введение. Актуальность затронутой проблемы обусловлена сложностью восстановления структур гортани и трахеи при облитерации просвета дыхательных путей, обусловленной разрастанием грубоволокнистой соединительной ткани. Продолжается поиск эффективных методов восстановления стойкого гортанно-трахеального просвета при этой тяжелой патологии.

Цель исследования. Повышение эффективности хирургического лечения больных сочетанным протяженным ларинготрахеальным рубцовым стенозом.

Материалы и методы. Изучены свойства и область применения аллоимплантационных материалов на основе хрящевой ткани, деминерализованной костной ткани и твердой мозговой оболочки в различных сферах реконструктивно-пластической хирургии с анализом частоты возникновения осложнений и результатов оперативного лечения с применением аллоимплантационных материалов при реконструкции гортани и шейного

отдела трахеи. В отделе реконструктивной хирургии полых органов шеи Института за период с октября 2020 по август 2022 г. обследовано и пролечено 60 пациентов с рубцовым стенозом гортани и шейного отдела трахеи. Всем больным проводили реконструктивно-пластические операции гортани и трахеи, из них 22 – с использованием деминерализованной костной ткани, 12 – твердой мозговой оболочки, 26 – реберного аллохрящевого трансплантата. Время послеоперационного наблюдения составило от 6 до 12 месяцев. Результаты операции оценивали клинически и на основании эндоскопических, микробиологических и гистологических исследований, фотодокументированием послеоперационной области в различные промежутки времени, КТ гортани и трахеи.

Результаты. Ларинготрахеопластика с использованием имплантационного материала на основе деминерализованной костной ткани для восстановления опорной функции переднебоковых отделов гортани и шейного отдела трахеи у всех больных (n=22) показала хорошие функциональные результаты в виде полного приживления имплантационного материала, отсутствии реакции отторжения и миграции материала, отсутствии признаков воспаления и болевого синдрома в послеоперационной области.

При использовании твердой мозговой оболочки в качестве апоневроза и с целью дополнительного укрепления передней стенки шейного отдела трахеи с полным ушиванием трахеостомического дефекта у 11 из 12 больных также отмечены хорошие функциональные результаты в виде полного приживления материала, отсутствии болевого синдрома и признаков воспалительной реакции при визуальной эндоскопической оценке и динамическом амбулаторном наблюдении в послеоперационный период. У одного пациента получены удовлетворительные функциональные результаты, однако вследствие большей площади ларинготрахеального дефекта потребовалось дополнительное укрепление передней стенки с помощью имплантата из деминерализованной костной ткани.

При использовании реберного аллохрящевого имплантационного материала в 22 из 26 случаев получены хорошие функциональные результаты в виде полного приживления и адекватного выполнения опорной функции трансплантатом в области переднебоковых стенок гортани и трахеи. У 3 из 26 пациентов получены удовлетворительные результаты: отмечался незначительный рост грануляционной ткани, которая была удалена механическим способом, а область ее разрастания тушировано раствором нитрата серебра с дальнейшим успешным заживлением и эпителизацией раневой поверхности. У 1 из 26 пациентов отмечена частичная резорбция или отторжение хрящевых аллотрансплантатов, что привело к несостоятельности стенок гортани и трахеи в отдаленном послеоперационном периоде.

Выводы. Продолжается поиск и анализ современных имплантационных материалов с целью эффективного их использования в реконструктивно- пластической хирургии гортани и

трахеи у пациентов с обширным ларинготрахеальным рубцовым стенозом, сокращения этапов и сроков хирургического лечения, ранней социальной и трудовой реабилитации пациентов и улучшения качества их жизни.

ДЕТАЛИ ОБСЛЕДОВАНИЯ ПАЦИЕНТОВ С ПОДОЗРЕНИЕМ НА БОЛЕЗНЬ МЕНЬЕРА

Козаренко М.А., Клячко Д.С., Аносова Л.В.

ФГБУ «СПб НИИ ЛОР» Минздрава России

Email: dr-m.a.kozarenko@yandex.ru

Следуя правилу «не навреди», целью сообщения является акцентирование внимания оториноларингологов на особенностях результатов аудиологического обследования.

Тема обсуждения не нова, но оставляет много «открытых» вопросов.

В 2002 году de Klein E. с коллегами обнаружили, что у пациентов, страдающих болезнью Меньера, отоакустическая эмиссия на частоте продукта искажения (ПИОАЭ) имеет меньшую амплитуду ответа на звуковую стимуляцию в связи с механическими изменениями, вызванными лабиринтным гидропсом. Ранее, в одном из сообщений Eggermont J. и Schmidt P. (1985) говорилось, что на ранней стадии болезни Меньера (БМ) помогают выявить колебания слуховых порогов, фиксируемых при изменении показателей ПИОАЭ на низких частотах (низкие коэффициенты шума/сигнала), а в случае прогрессирования заболевания – отсутствие ПИОАЭ ввиду повреждения наружных волосковых клеток.

Rotter A. с соавторами в 2008 году установили, что результаты ПИОАЭ не так точны, как транстимпанальная электрокохлеография, однако ряд авторов (Avan P., Durrant J., Buki B., 2001; Giraudet F., Chauveau B., Gilain L., Mom T., 2011) поддерживают роль ПИОАЭ как надежного метода, позволяющего обнаруживать эндолимфатическую водянку и сопутствующие ей кохлеарные изменения. Hall J.W. (2001) описывает случай болезни Меньера с односторонней тугоухостью, где ПИОАЭ была успешно зарегистрирована при одномоментном аудиометрически выявленном низкочастотном сенсоневральном нарушении слуха. Вышеуказанными исследователями было установлено, что при повышении порогов слуха свыше 60 дБ ОАЭ не регистрировалась, а в случаях повышения порогов звуковосприятия в пределах 30-60 дБ выявлялись аномально высокие ответы ПИОАЭ. Авторы предположили, что данные ответы генерировались кохлеарными участками, поддерживающими остаточный слух пациента.

Симптоматически болезни Меньера могут «подражать» как минимум перилимфатические фистулы окон лабиринта, вестибулярная мигрень, синдромы внутричерепной гипотензии и гипертензии: каждая из патологий требует разного подхода в

лечении. Следовательно, помимо базисного отоневрологического осмотра и методов нейровизуализации, при подозрении на изменение гидродинамики ушного лабиринта целесообразно выполнять ПИОАЭ в положении сидя и лежа, а также мониторинг изменений, вызванных введением глицерола, маннитола. Эффект осмотических диуретиков, влияние позиционности на внутричерепное и внутрилабиринтное давление можно контролировать с помощью:

1) тональной аудиометрии: эффекты включают в себя изменение порогов звукопроведения на 10 дБ по крайней мере на двух частотах в диапазоне 125-8000 Гц (особо диагностически ценны 500-2000 Гц).

2) с помощью электрокохлеографии (ЭКоГ): обращается внимание на изменение амплитуды суммационного потенциала.

3) через ПИОАЭ: изменение амплитуды соотношения сигнал/шум.

Выводы: ввиду простоты, скорости и относительно невысокой стоимости позиционную ПИОАЭ (помимо «рутинных» импедансометрии и тональной пороговой аудиометрии) следует применять чаще, тщательно анализируя детали полученных результатов, позволяющих понять природу гидропса лабиринта и первопричину снижения слуха, что во многих случаях позволяет правильно определить лечебную тактику.

РОЛЬ СЕМЬИ В СЛУХОРЕЧЕВОЙ РЕАБИЛИТАЦИИ РЕБЁНКА ПОСЛЕ КОХЛЕАРНОЙ ИМПЛАНТАЦИИ

Кравченко О.Ю., Тарасова Н.В.

ФГБУ НМИЦО ФМБА России

Email: smart_ups@mail.ru

В настоящее время наиболее перспективным направлением помощи детям со стойким тяжелым нарушением слуха является высокотехнологичный метод кохлеарной имплантации (КИ), включающий дооперционноую диагностику, хирургическое вмешательство и длительный (не менее 2-х лет) процесс реабилитации.

Современные подходы к реабилитации детей после КИ основываются на тесном взаимодействии специалистов различных профилей (врачей-сурдологов, сурдопедагогов, психологов и т.д.) и не могут быть реализованы без активного участия семьи. Важность семейного общения как средства создания стимулирующей речевой среды невозможно переоценить, семья – основной источник социализации.

Несмотря на то, что в настоящее время в педагогической практике накоплен значительный опыт по вопросам организации психолого-педагогического сопровождения,

обучения и воспитания детей после КИ в образовательных организациях и в семье, не все родители и близкие ребенка в полной мере понимают значение постоперационной слухоречевой реабилитации, важность участия семьи в реабилитационных мероприятиях, цели, задачи, методы и приемы такой работы с ребенком, не все могут участвовать в их реализации, недостаточно осознают необходимость перестройки своего поведения и взаимодействия с ребенком после КИ, недостаточно активно включены в процесс реабилитации, полагая, что это в большей степени, дело специалистов.

На базе ФГБУ НМИЦО ФМБА России проведено исследование, целью которого было выяснить, насколько активно семья включена в процесс слухоречевой реабилитации ребенка после КИ, как она понимает цели и задачи реабилитационных мероприятий и свою роль в этом процессе.

Материалы и методы. В исследовании приняла участие 31 семья, где воспитываются дети после КИ в возрасте от 1 года 6 месяцев до 7 лет. Родителям предлагалось ответить на вопросы специально разработанной анкеты, содержавшей как закрытые, так и открытые вопросы. Кроме того, в процессе плановых реабилитационных циклов с детьми (настроечные сессии, индивидуальные занятия с сурдопедагогом и логопедом) с родителями проводилась беседа, а также велось педагогическое наблюдение за их взаимодействием со своим ребенком как на занятиях, так и вне их.

Результаты. 88% детей посещают занятия со специалистами по месту жительства. Большинство из них занимаются с сурдопедагогом (67%), часть детей только с логопедом (16%), часть с дефектологом (7%), часть (10%) занимаются одновременно с сурдопедагогом и дефектологом или с сурдопедагогом и логопедом.

77% родителей всегда присутствуют на занятии вместе со своим ребенком, но только 26% из них являются полноценными участниками коррекционно-развивающего процесса. Другие остаются в роли наблюдателя.

Отметим, что многие родители (92%) адекватно понимают цели и задачи специальных занятий, но затрудняются самостоятельно подобрать и реализовать необходимые игры и упражнения в домашних условиях. Кроме того, они часто не могут установить контакт с ребенком, привлечь и удержать его внимание и интерес к игровой деятельности, что ведет, в свою очередь, к отказу ребенка от совместного взаимодействия. В связи с этим, практически все родители указывали, что выполняют задания педагога по мере возможностей, то есть нерегулярно.

Чуть больше половины (51%) родителей утверждают, что стремятся получать знания в области современных тенденций обучения и развития детей с КИ, изучая Интернет-ресурсы, книги, журналы и статьи. При этом, они понимают, что представленная информация не всегда

может быть достоверной, поэтому обязательно консультируются со специалистами. 16% родителей имеют фрагментарные, ограниченные, основанные на чужом мнении и слухах, представления о дальнейшей реабилитации ребенка после КИ.

При изучении понимания родителями важности организации условий слухоречевой реабилитации ребенка после КИ и ведущей роли семьи в этом процессе, оказалось, что 42% из них не уделяет должного внимания вопросам полноценного взаимодействия, общения и развития ребенка внутри семьи, отдавая приоритет специалистам. Тем не менее, более половины участников исследования (58%) осознавали важность семьи для обучения и воспитания ребенка после КИ.

Выводы. Признавая ведущую роль семьи в реабилитации ребенка после КИ, актуальными остаются вопросы просвещения и информирования родителей о современных педагогических тенденциях, методах и приемах работы, организации практикоориентированных мероприятий, повышающих уровень практических компетенций родителей, а также выстраивание последовательной систематической работы специалистов, направленной на активное включение семьи ребенка в коррекционно-образовательно-воспитательный процесс с учетом их реальных возможностей.

КЛИНИКО-ФУНКЦИОНАЛЬНЫЕ ПАРАЛЛЕЛИ ПРИ ОСТРОМ МИРИНГИТЕ И ОСТРОМ НЕПЕРФОРАТИВНОМ СРЕДНЕМ ОТИТЕ В ПРАКТИКЕ СУРДОЛОГА

Кржечковская Г.К., Кржечковская Е.А., Кудрявцева Н.В., Кржечковский Д.В.

ГБУЗ СК «Ставропольская краевая клиническая больница»

Email: surdo@skkb26.ru

Острые респираторно-вирусные инфекции (ОРВИ), в том числе герпес-вирусная, короновирусная инфекция, нередко могут проявляться различными клинико-функциональными нарушениями, сопровождаться локальным болевым синдромом в горле, в ухе в околоушной, верхне-шейной области наряду с общей слабостью, нарушением функции слуха и другими симптомами. При отсутствии условий необходимой изоляции пациенты с подобными жалобами часто обращаются к оториноларингологу, который анализируя клинические проявления не всегда уделяет должное внимание функциональным нарушениям слуха и при остром воспалении уха. Между тем исследование слуха оториноларингологом доступными на амбулаторном приеме методами при эндоскопии ЛОР органов может определить тактику ведения пациента при показаниях совместно с терапевтом, неврологом по месту жительства в период сезонных ОРВИ и Ковид-инфекции.

Цель исследования. Использование оториноларингологом клинико-функциональных сопоставлений в диагностике острого мирингита (ОМ) и острого неперфоративного среднего отита (ОНСО) для определения направления к сурдологу.

Материалы и методы. В краевом сурдофоноцентре наблюдали 79 больных на фоне ОРВИ, из них 31 пациент имели заключение о перенесенном COVID-19. Средний возраст пациентов составил 33.6±7,8лет (от 24-65 лет), мужчин – 28, женщин – 51. Все наблюдаемые отмечали воспаление уха впервые и снижение слуха до выявленного воспаления отрицали. Отоскопическая картина нередко при ОМ и ОНСО была сходная: разлитая гиперемия барабанной перепонки, нередко с выраженным сосудистым рисунком, иногда обнаруживали мелкие высыпания и поверхностные ее изъязвления. Сурдологической комплекс контроля слуха начинали традиционно с заполнения слухового паспорта (СП), который включал психоакустические методики: оценку расстояния восприятия пациентом шепотной и разговорной речи - «живой речью», по показаниям при асимметрии слуха с заглушкой-маскировкой. При проведении камертональных тестов использовали: пробу латерализации Вебера (В), пробы Бинга (Б) и Федериче (Ф) с определением оценки нарушений по звукопроведению (Б и Ф опыты отрицательные) и при оценке нарушений по звуковосприятию (опыты Б и Ф положительные) и только затем с использованием сурдологического оборудования проводили: тональную пороговую аудиометрию (ТПА) и объективные методики импедансометрии, Тимпанограмма (Т-гр), акустический мышечный рефлекс (АМР), сопоставляя полученные с использованием аппаратуры результаты с данными СП.

Результаты. Анализируя по СП исследования «живой речью», камертональные тестирования в сопоставлении с данными при использовании оборудования ТПА и импедансометрии выявили у 53% пациентов с ОМ, ОНСО слуховую функцию в пределах нормы. У 24 пациентов с ОМ, ОНСО (31%) по данным СП отметили нарушение слуха по восприятию шепотной речи до 4-х метров, при восприятии разговорной речи в пределах 6 метров, при этом камертональное тестирование выявил отрицательный опыт Б при положительном опыте Ф. Анализ данных ТПА у этих пациентов позволил отметить ухудшение порога воздушной проводимости в области низких и средних частот с костно-воздушным интервалом в среднем 15 дБ при сохранении восприятия костнопроведенных звуков, что согласовывалось с результатами импедансометрии: Т-гр «А» в пределах - ±25 (8,34) со снижением податливости, регистрацией АМР и соответствовало ограниченному нарушению звукопроводящего аппарата. Однако, у 12 больных среди всех обследованных с ОМ и ОНСО (15%) данные СП при исследовании «живой речью» выявляли нарушения слуха по восприятию шепотной речи до 1 метра при восприятии разговорной речи до 4,5 метров, камертональное тестирование опытов Б и Ф у всех пациентов был отрицательный, что

характеризовало по СП более выраженное нарушение слуховой функции по звукопроведению. Ухудшение порогов по воздушной проводимости ТПА при сохранении порогов по костной проводимости по всей тон-шкале с соответствующим костно-воздушным интервалом согласовывалось у этих больных с данным исследования «живой речью» и камертональными опытами СП.

Выводы. Использование оториноларингологом на амбулаторном приеме доступных, простых методов исследования слуха «живой речью» с проведением камертональных опытов и заполнением СП способствует в сопоставлении с клинической картиной эндоскопии ЛОР органов, клинико-функциональному обоснованию в диагностике ОМ и ОНСО на фоне ОРВИ, включая Ковид-инфекцию и может улучшать качество оказания помощи пациенту по месту жительства с контролем в динамике.

Клинико-функциональный подход оториноларинголога при острых воспалительных процессах уха в период ОРВИ, включая Ковид-инфекцию, может снизить поток направлений к сурдологу, что имеет превентивное значение в распространении инфекции и позволит врачу сурдологу больше выделять времени для углубленного исследования слуховой функции с целью получения различных экспертных заключений, учитывая возрастающую необходимость в этой работе в настоящий период.

ИНТРАОПЕРАЦИОННАЯ ДЕВАСКУЛЯРИЗАЦИЯ ЮВЕНИЛЬНОЙ АНГИОФИБРОМЫ НОСОГЛОТКИ

Кривопалов А.А.

ФГБУ «СПб НИИ ЛОР» Минздрава России

Email: krivopalov@list.ru

Юношеская или ювенильная ангиофиброма носоглотки – доброкачественная мезенхимальная опухоль, поражающая подростков только мужского пола. Главные угрозы, которые таит в себе опухоль: 1. экспансивный рост, 2. высокая артериальная васкуляризация. При отсутствии лечения неизбежен летальный исход.

Хирургическое удаление новообразования – метод выбора в лечении ювенильной ангиофибромы. Предоперационная идентификация кровоснабжения имеет решающее значение в выборе хирургической стратегии. Преимущественно опухоль имеет кровоснабжение из системы наружной сонной артерии – верхнечелюстная артерия, восходящая глоточная, обязательны сосудистые компоненты из внутренней сонной артерии. Предоперационная внутрисосудистая и внутриопухолевая эмболизация сегодня является

обязательным компонентом предоперационной подготовки больного. Она обеспечивает до 60-70% снижения кровоснабжения опухоли.

Обеспечение операции – важнейшее условие эффективного лечения. Оставшееся после предоперационной внутрисосудистой эмболизации кровоснабжение опухоли (30-40%) представляет опасность и риск развития неблагоприятного исхода лечения. Важные компоненты обеспечения операции:

1. Навигация
2. Возврат излившейся крови пациенту
3. Опыт анестезиолога в хирургии основания черепа
4. Современные гемостатики и гемостатические материалы
5. Гемостаз во время операции: каутеры, ультразвук, использование клипс
6. Важнейшее условие обеспечения хирургического удаления опухоли – интраоперационная деваскуляризация.

Интраоперационная деваскуляризация – воздействие на опухоль в процессе выполнения операции с целью полного прекращения кровообращения в опухоли. В мировой литературе описан опыт интраоперационной деваскуляризации ангиофибромы только с применением лазера длиной волны 532 нм. Это единичные сообщения.

Цель исследования. Изучение эффективности интраоперационной деваскуляризации ювенильной ангиофибромы при помощи красного лазера длиной волны 980 нм.

Результаты. Красный лазер с длиной волны 980 нм обладает полезными биологическими эффектами. Он эффективно поглощается как молекулами воды, так и гемоглобином, и оксигемоглобином. Это обусловливает высокие гемостатические свойства при воздействии на биологическую ткань.

Нами исследованы эффекты воздействия излучения лазера длиной волны 980 нм, применяемые непосредственно во время хирургического удаления опухоли. Нами разработана техника интраоперационной девасскуляризации ангиофибромы. Под воздействием излучения цвет опухоли меняется на серый, она уменьшается в размерах примерно в 2 раза. Кровообращение в опухоли полностью прекращается. Удаление осуществляется без кровотечения.

При гистологическом исследовании удаленной опухоли обнаружены эффекты лазерного воздействия: коагуляция тканей – некробиоз, сморщивание соединительной ткани и стаз сосудов микроциркуляторного русла. Выявлено полное прекращение кровообращения в опухоли.

Вывод. Воздействие на ювенильную ангиофиброму красным лазером длиной волны 980 нм в процессе хирургического лечения позволяет полностью прекратить кровообращение в ткани опухоли, осуществить удаление новообразования без кровопотери.

ЭФФЕКТИВНОСТЬ И БЕЗОПАСНОСТЬ ТРАНСОРАЛЬНОЙ МИКРОХИРУРГИИ ГОРТАНИ С ИСПОЛЬЗОВАНИЕМ ЛАЗЕРА

Кривопалов А.А., Шамкина П.А., Панченко П.И.

ФГБУ «СПб НИИ ЛОР» Минздрава России

Email: krivopalov@list.ru

Эндоскопический доступ к структурам гортани является сегодня методом выбора. Он наиболее щадящий, не нарушает остов гортани и не предполагает дополнительных хирургических разрезов и вмешательств.

В гортанной хирургии лазер – это только вспомогательный хирургический инструмент. Основная задача хирургии гортани с использованием лазера – минимизировать повреждение подлежащих операционному полю здоровых тканей.

Лазеры синего спектра. При низком поглощении водой имеют очень высокое сродство к гемоглобинам. Для хирургии это одно из важнейших преимуществ.

Квазиимпульсный режим подачи. Суть в том, что между короткими высоко энергетическими импульсами следует пауза – время релаксации тканей. За это короткое время током крови ткань успевает охлаждаться и термическое повреждение минимальное

Это результат использования квазиимпульсного режима. Рассечение и диссекция тканей происходит с минимальной зоной термического повреждения и минимальной карбонизацией.

Доставка лазера в рану. Существует 2 вида доставки.

1. Система линз и зеркал при работе с CO_2 лазером.

2. Волоконно-оптические системы. Лазерная энергия передается к органу-мишени практически без потерь по кварцевому волокну. Волокно проходит через канал удобного хирургического инструмента. Через канал возможна аспирация дыма с операционного поля, либо обдув раны для охлаждения тканей. Важное преимущество: возможность работы в контакте с тканями, Хирургический инструмент, ассоциированный с лазером многофункционален: скальпель; диссектор; коагулятор. Хорошая эргономичность хирургического инструмента.

Переходим к видам лазерного хирургического воздействия.

1. Бесконтактный. Разработан инновационный запатентованный нами способ интраоперационной деваскуляризации ювенильной ангиофибромы носоглотки с применением красного лазера 980 нм.

2. Интерстициальное воздействие – непосредственно в толще биологической ткани. Возможно только с использованием волоконно-оптических систем.

3. Контактный режим воздействия. Пионер лазерной эндоларингеальной микрохирургии в нашей стране - профессор Мариус Стефанович Плужников. Методика контактной лазерной хордаритеноидотомии, предложенная с использованием Nd:Yag лазера послужила прототипом для способа, разработанного в стенах нашего учреждения.

В докладе будут представлены интересные клинические случаи хирургического лечения заболеваний гортани с использованием различных режимов лазирования.

Метод выбора в гортанной хирургии – трансоральный микроэндоскопический доступ. Использование хирургического лазера как вспомогательного инструмента в гортанной хирургии также сегодня является методом выбора. Главная задача в хирургии гортани с использованием хирургического лазера – сохранение интактных подлежащих тканей.

Технология доставки энергии хирургического лазера в операционное поле с использованием оптико-волоконных световодов, специальных хирургических инструментов, ассоциированных со световодом имеет ряд технических и клинических преимуществ.

Свойства нового оптико-волоконного лазера с длиной волны 445 нм, обладающего максимальной поглощающей способностью в оксигемоглобине наилучшим образом проявили себя в тестовых хирургических вмешательствах не гортани: Эффективная вапоризация с минимальным повреждением подлежащих тканей; Высокие гемостатические и ангиолитические свойства; Современные технологии программного и технического обеспечения.

ПЕРИФЕРИЧЕСКИЙ ПАРЕЗ ЛИЦЕВОГО НЕРВА. РЕЗУЛЬТАТЫ ХИРУРГИЧЕСКОГО ЛЕЧЕНИЯ

Крюков А.И.[1,2], Гаров Е.В.[1,2], Зеленкова В.Н.[1], Заоева З.О.[1], Калошина А.С.[1], Хубларян А.Г.[1]

[1] ГБУЗ «НИКИО им. Л.И. Свержевского» ДЗМ

[2] ФГАОУ ВО РНИМУ им. Н.И. Пирогова Минздрава России

Email: zelenkova.07.78@mail.ru

Актуальность. Черепно-мозговые травмы сопровождаются периферическим парезом лицевого нерва (ЛН) в 22% случаев. Частота повреждений ЛН при отохирургических операциях колеблется от 0,2 до 10%. Опухоли ЛН составляют 12-13% всех опухолей головного мозга. Важным фактором раннего восстановления функции мимических мышц (ММ) является ранняя диагностика причин и начало лечения пареза ЛН. Результат хирургии ЛН напрямую зависит от сроков ее проведения, учитывая грубую денервацию при стаже заболевания более 6 месяцев по данным электронейромиографии (ЭНМГ).

Цель исследования. Оценка функциональной эффективности пареза ЛН в зависимости от этиологии патологии.

Материалы и методы. Обследованы и прооперированы 36 пациентов с периферическим парезом ЛН. Всем пациентам на дооперационном этапе проводили комплексное обследование, включающее осмотр ЛОР-органов, аудиологическое и рентгенологическое (МСКТ и МРТ височных костей с введением контрастного вещества) исследования и ЭНМГ. После операции проводили поэтапную комплексную реабилитацию, включающую системные глюкокортикостероиды, витамины группы В и нестероидные противовоспалительные средства в первые дни после операции. Вазоактивные препараты назначали через 7 дней после операции, а антихолинэстеаразные – через 14 дней. Физиотерапию (иглорефлексотерапия, лазерная и магнитная стимуляция) и тейпирование пластырями назначали с первых дней после операции; гимнастику ММ лица – через 2 недели. ЭНМГ и осмотр невролога проводили через 3, 6, 12 месяцев после операции для оценки состояния функции ЛН и коррекции его реабилитации.

Результаты исследования. У 7 пациентов периферический парез ЛН возник в результате травмы (перелом пирамиды височной костей - у 3, ятрогенная операционная травма – у 4). Срок от момента травмы до операции составил от 5 до 7 месяцев у 5 больных и более 5 лет – в 2 случаях. У всех больных определяли 5-6 степень пареза ЛН по House–Brackmann (HB). Пациентам после перелома височной кости выполняли декомпрессию ЛН, а при ятрогенной травме – реантромастоидотомию с декомпрессией ЛН (у 2 чел.) и с нейропластикой икроножным нервом (у 2 чел.) в связи с полным пересечением ствола ЛН на уровне второго колена. Через 6 месяцев после операции у 3 больных отмечена положительная динамика в виде регресса пареза ЛН до 3, у 2 – до 4 степени по HB. В одном случае функция ЛН осталась прежней в связи с длительностью пареза более 5 лет, а в другом отмечено минимальное улучшение через 12 месяцев после операции до 4-5 степени по HB и положительная динамика по ЭНМГ, что было обусловлено атрофией ММ.

16 пациентов наблюдались с невриномой ЛН, нейропатия была выявлена у 15, из них у 5 больных – 2-3 степени по HB и у 10 – 5-6 степени, длительность пареза ЛН составила от 1 до 20 лет. Выполнено удаление невриномы 16 больным, при этом 11 – с иссечением измененного ЛН. Нейропластика была проведена в 9 случаях, в 2 – не проводилась в связи с грубым аксонально-демиелинизирующим поражением всех ветвей ЛН по данным ЭНМГ и отсутствием ответа при интраоперационном нейромониторинге. Нейропластика после удаления невриномы «конец в конец» выполнена 2 пациентам, икроножным нервом – 4, экстракраниальная подъязычным нервом – 2 и одному – большим заушным нервом. 5 больным удалена невринома с сохранением ствола ЛН. В раннем послеоперационном периоде в

большинстве случаев отмечалось ухудшение функции ЛН до 5-6 степени по НВ с постепенным её улучшением по данным ЭНМГ. После нейропластики икроножным нервом и «конец в конец» через год у 5 пациентов функция ЛН восстановилась до 3 степени по НВ, у 1 – через 6 месяцев – незначительная положительная динамика. Через два года после нейропластики экстратемпоральным анастомозом большим заушным нервом в 1 случае наблюдалось улучшение функции ЛН до 2 степени по НВ, а подъязычным нервом в 2 случаях – до 4 степени по НВ. У 2 пациентов с удалением невриномы и сохранением ствола нерва функция ЛН осталась прежняя (5-6 степени по НВ), у 2 – улучшение на 1 степень по НВ и у одного больного с нормальной функцией ЛН до операции отмечено ухудшение до 4-5 степени с постепенным регрессом до 2 степени по НВ.

Периферический парез ЛН у пациентов с холестеатомой пирамиды височной кости был выявлен в 14 случаях из 38 прооперированных: 6 степени по НВ – у 7, 3-4 – у 5 и 1-2 – у 2. Длительность пареза ЛН более 10 лет была у 7 пациентов, до 1 года – у 5, от 1 до 3 лет – у 2 больных. Через 5 месяцев после операции улучшение функции ЛН на 1 степень по НВ отмечено у 4 больных, осталась прежней – у 10. У больных без пареза ЛН ухудшение функции отмечено до 5 - 6 степени по НВ после декомпрессии ЛН и пластики «конец в конец», у 3 — до 4-5 степени по НВ после удаления супралабиринтной холестеатомы. У 4 пациентов после декомпрессии и транспозиции, в том числе у 1 больного после пластики ЛН отмечено уменьшение пареза ЛН до 3 степени по НВ через 10,5 месяцев, а после удаления холестеатомы с лабиринтного отдела ЛН и из внутреннего слухового прохода - до 2 степени по НВ через 3 месяца.

Выводы. Эффективность хирургического лечения пареза ЛН зависит от причины их развития и длительности патологии. Ранняя диагностика пареза ЛН и причины нейропатии, а также - комплексное лечение позволяет в большинстве случаев реабилитировать пациентов.

ЭФФЕКТИВНОСТЬ МАСТОИДОПЛАСТИКИ ОСТЕОПЛАСТИЧЕСКИМ МАТЕРИАЛОМ У БОЛЬНЫХ ХРОНИЧЕСКИМ ГНОЙНЫМ СРЕДНИМ ОТИТОМ

Крюков А.И.[1,2], Зеликович Е.И.[1], Кунельская Н.Л.[1,2], Гаров Е.В.[1,2], Мосейкина Л.А.[1], Бавин К.С.[1]

[1] ГБУЗ «НИКИО им. Л.И. Свержевского» ДЗМ

[2] ФГАОУ ВО РНИМУ им. Н.И. Пирогова Минздрава России

Email: surdolog@bk.ru

Актуальность. Антромастоидотомия с удалением задней стенки наружного слухового прохода (НСП, операция «открытого» типа) – распространенный метод хирургического лечения эпитимпано-антральной формы хронического гнойного среднего отита (ХГСО) и при

отсутствии возможности постоянного наблюдения за пациентом в послеоперационном периоде является предпочтительной методикой. В пользу данной техники свидетельствует низкий процент рецидива холестеатомы (8%) в сравнении с «закрытой» техникой операции (4-38,5%) при отсутствии отличий функциональных результатов операций. Основной тенденцией в последнее время является сочетание «открытой» и «закрытой» техники (гибридная методика), которая позволяет сохранить анатомическую структуру среднего и наружного уха, близкую к исходной, улучшить качество жизни пациента, поскольку нет риска развития болезни послеоперационной полости и, следовательно, необходимости пожизненного наблюдения отохирургом. Облитерация сосцевидного отростка (СО) аутологичной костью используется в течение многих лет и отличается безопасностью, низкой частотой рецидива холестеатомы (реккурентной – у 10-12%, резидуальной – у 3-5%), высоким санирующим (95-97%) и функциональным (81-86%) эффектом с улучшением качества жизни у 89% пациентов. В некоторых случаях анатомические особенности или повторные хирургические вмешательства не позволяют получить достаточный объем аутотканей для пластики. В этом случае необходим оптимальный костнозамещающий имплантационный материал. В литературе имеется достаточное количество статей по облитерации СО синтетическими материалами у больных ХГСО, перенесших операцию «открытого» типа, которые аналогично аутотканям отличаются эффективностью и безопасностью.

Цель исследования. Повышение эффективности мастоидопластики у пациентов с эпитимпано-антральной формой ХГСО, а также совершенствование реконструктивного этапа операции для достижения оптимального функционального результата и восстановления анатомической целостности НСП.

Материалы и методы. В отделе микрохирургии уха Института за период с января по июнь 2022 г. проведено обследование и хирургическое лечение 9 пациентов с эпитимпано-антральной формой ХГСО, средний возраст пациентов составил 38 лет. ХГСО больные страдали с детства, у 7 – ранее выполнена санирующая операция по «открытому» типу. Причиной повторного хирургического лечения явился рецидив холестеатомы. Пациентам проведено комплексное дооперационное обследование, включая МСКТ височных костей. У всех пациентов наблюдалась I-III степень кондуктивной или смешанной тугоухости. Всем 9 пациентам выполнена санирующая реоперация «открытого типа» с облитерацией СО.

В качестве имплантационного материала для мастоидопластики использовали остеопластический материал (ОМ) на основе октакальциевого фосфата и биологически эффективных нуклеиновых кислот, потенциирующих регенерацию костной ткани. У 3 больных использовали только ОМ в связи с большим объемом послеоперационной полости и отсутствием кортикального слоя в мастоидальном отделе. Остальным 6 пациентам при

мастоидопластике применяли смешанную массу (костная стружка и ОМ) в различном процентном соотношении. Для оценки функциональных результатов проводили аудиометрическое исследование. Остеоинтеграцию ОМ оценивали по данным МСКТ через 6 месяцев после хирургического лечения. Анатомические результаты фиксировали при отоэндоскопии.

Результаты исследования. Применение костнозамещающего материала для мастоидопластики при санирующей операции «открытого» типа у пациентов с ХГСО позволило максимально уменьшить послеоперационную полость и приблизить форму НСП к нормальным анатомическим размерам. При этом у всех больных отмечены хорошие функциональные результаты.

Вывод. Таким образом, мастоидопластика при санирующих операциях у пациентов с эпитимпано-антральной формой ХГСО с использованием остеоиндуктивного материала, как основной остеозамещающей массы, так и смешанной с аутокостной стружкой показала достаточную эффективность, безопасность и практичность.

ТЕРМИЧЕСКАЯ ГЕЛИЙ-КИСЛОРОДНАЯ СМЕСЬ В ЛЕЧЕНИИ РЕСПИРАТОРНЫХ НАРУШЕНИЙ НА ФОНЕ РУБЦОВОГО СТЕНОЗА ГОРТАНИ И ТРАХЕИ

Крюков А.И.[1,2], Кирасирова Е.А.[1,2], Рыбальченко И.Е.[1], Фролкина Е.А.[1], Мамедов Р.Ф.[1], Лафуткина Н.В.[1], Резаков Р.А.[1], Тютина С.И.[1]

[1] ГБУЗ «НИКИО им. Л.И. Свержевского» ДЗМ

[2] ФГАОУ ВО РНИМУ им. Н.И. Пирогова Минздрава России

Введение: Актуальность данной работы обусловлена необходимостью коррекции дыхательной недостаточности (ДН) у пациентов с рубцовым стенозом гортани и трахеи (РСГТ) для улучшения репарации тканей и гемодинамических показателей.

Цель исследования. Разработать алгоритм ведения пациентов с РСГТ, включающий использование гелий-кислородной смеси для коррекции ДН.

Материалы и методы. За 2020-2022 гг. в отделе реконструктивной хирургии полых органов шеи Института обследовано и прооперировано 80 пациентов с РСГТ различной этиологии. В исследование были включены пациенты в возрасте 19-76 лет и длительностью заболевания от 1 месяца до 33 лет, из них 47 – женщины и 33 – мужчины. Все пациенты были разделены на 2 группы: в 1 группу вошло 47 пациентов, которым на дооперационном этапе была наложена трахеостомия, во 2 группу – 33 пациента, которые трахеостомы не имели. Согласно проведенным исследованиям, было установлено, что в 1 группе у 31 пациента не наблюдалось признаков ДН (65,9%), у 13 – компенсированная ДН (27,7%), у 3 –

субкомпенсированная ДН (6,4%). Среди пациентов 2 группы у 24 пациентов зафиксирована субкомпенсированная ДН (73%), а у 8 – декомпенсированная ДН (27%).

Ингаляции термической гелий-кислородной смесью (нормоксическая дыхательная газовая смесь в пропорциональном отношении 70% гелий, 30% кислород) с целью коррекции гипоксии и улучшения процесса репарации проводили на до- и послеоперационном этапе в следующем режиме: дыхание смесью в течение 10 мин, затем спокойное дыхание атмосферным воздухом в течение 15 мин (один цикл). Данный цикл повторяли дважды в течение одного сеанса. Количество сеансов на дооперационном этапе составило от 2 до 10 раз. В послеоперационном периоде ингаляции термической гелий-кислородной смесью возобновляли на следующие сутки после проведенного хирургической вмешательства и проводились 2 раза в день до выписки из стационара, в среднем в течение 6-7 дней. Контроль коррекции гипоксического состояния осуществляли с помощью оценки сатурации, газового и кислотно-щелочного состава крови и клинического анализа крови (ОАК), а процесс репарации тканей оценивали визуально при эндоскопическом осмотре и цитологическом исследовании раневого отделяемого.

Результаты. Использование ингаляций подогретой до 80ºС гелий-кислородной смеси позволило скорректировать респираторный статус у всех пациентов с выявленной ДН, 16 из 47 пациентов в 1 группе (34%), и у всех 33 пациентов 2 группы (100%). Наблюдалось сокращение сроков регенерации операционной раны после реконструктивных хирургических вмешательств на 1 сутки у 19 пациентов (24%), на 2 суток – у 51 пациента (64%), на 3 суток – у 10 пациентов (12%). Сокращение срока пребывания пациентов в стационаре в среднем составило 2-3 дня, а улучшение общего состояние пациентов в послеоперационном периоде наблюдалось в 100% случаев в обеих группах (100%). Переносимость ингаляций была удовлетворительной у всех пациентов, не было отмечено жалоб на дискомфорт в процессе ингаляции или после. Полученные результаты свидетельствуют о безопасности и потенциально положительном влиянии на эффективность хирургического лечения данной категории пациентов.

Выводы. Таким образом, комплексный подход к лечению больных рубцовым стенозом гортани и трахеи с применением термической гелий-кислородной смеси на до- и послеоперационном этапах для коррекции гипоксического статуса, учитывая влияние хронической респираторной недостаточности на организм, а также – физические и биологические свойства используемой газовой смеси, способствует повышению эффективности лечения пациентов с РСГТ различной этиологии и степени выраженности за счет коррекции респираторного статуса и улучшения регенерации тканей в

послеоперационном периоде и является перспективным методом ведения пациентов с данной патологией после хирургических вмешательств.

ИММУНОГИСТОХИМИЧЕСКАЯ ХАРАКТЕРИСТИКА НЁБНЫХ МИНДАЛИН ПРИ ХРОНИЧЕСКОМ ТОНЗИЛЛИТЕ

Крюков А. И.[1,2], Семенова А.Б. [3], Товмасян А.С. [1], Данилюк Л.И.[1]

[1] ГБУЗ «НИКИО им. Л.И. Свержевского» ДЗМ

[2] ФГАОУ ВО РНИМУ им. Н.И. Пирогова Минздрава России

[3] ГБУЗ «ГКОБ №1 ДЗМ», Центр патологоанатомической диагностики и молекулярной генетики

Email: Danileo26@yandex.ru

Актуальность. На сегодняшний день при изучении проблемы хронического тонзиллита (ХТ) нельзя упускать из вида тот факт, что нёбные миндалины (НМ) являются иммунокомпетентным органом, участвуя в формировании местного иммунитета. НМ являются составной частью MALT-системы (mucosa associatedlymphoidtissue) – лимфоидной ткани, ассоциированной со слизистыми оболочками, которая является первой линией защиты организма от чужеродных антигенов. Лимфоциты НМ сосредоточены как в фолликулах, так и в межфолликулярной лимфоидной ткани. В-лимфоциты находятся в основном в герминативном центре фолликула, где при встрече с чужеродным антигеном происходит дифференцировка В-лимфоцитов в высокоспецифичные плазматические клетки, способные к образованию антител. Т-лимфоциты располагаются в двух областях миндалин: еще не встречавшиеся с антигеном находятся в мантийной зоне фолликула, тогда как уже зрелые Т-клетки выходят в межфолликулярное пространство. При ХТ НМ становятся источником очаговой инфекции и при этом одновременно не теряют своей иммунокомпетентной функции, что ставит врача-оториноларинголога в затруднительное положение, какую тактику лечения выбирать: консервативную или радикальную хирургическую. В настоящее время существует значительный арсенал методов консервативного лечения ХТ, однако ни один их этих методов не обладает высокой степенью доказательности и эффективности, что побуждает врачей к изучению проблемы консервативного лечения ХТ с позиции иммуногистохимических (ИГХ) характеристик НМ.

Цель исследования. Сравнить ИГХ картину удалённых НМ у пациентов с ХТ после предшествующих курсов консервативной терапии и у пациентов, не получавших такого лечения.

Материалы и методы. На базе ГБУЗ НИКИО им Л.И. Свержевского нами было обследовано 50 пациентов с ХТ, поступающих для проведения плановой двусторонней ТЭ.

Для достижения поставленной цели было сформировано 2 группы. В I группу вошли 25 пациентов с ХТ, которые получали предшествующую консервативную терапию, заключающуюся в проведении минимум трёх курсов промывания лакун НМ с применением антисептических средств из 8-10 процедур. Во II группу вошли 25 пациентов с ХТ, не получавшие консервативного лечения перед операцией. Помимо стандартного общеклинического обследования больных, мы проводили ИГХ-исследование удалённых НМ. Для ИГХ были использованы маркеры В-лимфоцитов (CD10, CD23, CD79a, CD138), Т-лимфоцитов (CD2, CD4, CD8) и моноцитарно-макрофагального ряда (CD68).

Результаты. При проведении ИГХ НМ нами были получены данные, подтверждающие разделение лимфоидной ткани на В и Т-зависимые зоны. У всех пациентов обеих групп герминативный центр фолликула состоял в основном из CD 10, CD23 В-клеток, тогда как более зрелые CD79a и CD138 находились только в мантийной зоне и на поверхности фолликула, что является маркером протекающего воспалительного процесса. Межфолликулярная диффузная лимфоидная ткань была представлена Т-клетками, среди которых определялись как Т-хелперы (CD4), так и Т-супрессоры (CD8). Работа макрофагальной системы при ХТ подтверждалась наличием CD68 клеток как в фолликулярной, так и в межфолликулярной лимфоидной ткани. Стоит отметить, что полученная ИГХ-картина НМ встречалась в обеих группах, независимо от предшествующих хирургическому лечению курсов консервативной терапии ХТ.
В проведённом нами исследовании получены данные, подтверждающие иммунокомпетентную функцию НМ даже при наличии в них хронического воспаления. Об этом свидетельствуют сохранение характерного для лимфоидной ткани четкого распределение на В и Т-зависимые зоны. Вместе с тем, появляются клетки, указывающие на активное течение воспалительного процесса – CD79 и CD138, являющиеся маркёром дифференцировки В-лимфоцитов в плазматические клетки при встрече с чужеродным антигеном. У всех пациентов с ХТ при ИГХ были обнаружены клетки CD68, играющие роль в фагоцитарной активности тканевых макрофагов. Экспрессия именно этого белка способствует связыванию клетки-патогена с селектинами сосудистого эндотелия и распространению по всему организму, что может указывает на нецелесообразность местного консервативного лечения.

Выводы. У пациентов, в анамнезе которых были предшествующие хирургическому лечению курсы консервативной терапии ХТ, при проведении ИГХ исследования не было достоверно значимых отличий в ИГХ характеристиках НМ от пациентов, не получавших консервативное лечение.

ОЗОНО- И ЛАЗЕРОТЕРАПИЯ ПРИ ЛЕЧЕНИИ АТРОФИЧЕСКОГО ФАРИНГИТА

Крюков А. И.[1,2], Товмасян А.С. [1], Погонченкова И.В.[3], Куликов А.Г.[3], Филина Е.В.[1]

[1] ГБУЗ «НИКИО им. Л.И. Свержевского» ДЗМ

[2] ФГАОУ ВО РНИМУ им. Н.И. Пирогова Минздрава России

[3] ГАУЗ «Московский научно-практический центр реабилитации, восстановительной и спортивной медицины» ДЗМ

Email: ekaterinafilina_95@mail.ru

Введение. Хронический фарингит (ХФ) является одной из наиболее часто встречающихся патологий ротоглотки. Следует отметить, что из всех форм ХФ, наибольшее влияние на качество жизни отмечается у пациентов с атрофическим фарингитом (АФ). Несмотря на высокую распространённость данного заболевания, современные методы его лечения не обеспечивают продолжительный эффект. Это обусловлено тем, что при применении данных методов осуществляется лишь местное воздействие на изменённую слизистую оболочку задней стенки глотки без учёта изменений, вызванных нарушением трофических процессов в ткани. Именно поэтому продолжается поиск наиболее эффективного и безопасного метода лечения АФ.

Цель исследования. Повысить эффективность лечения пациентов с АФ посредством комплексного применения озоно- и лазеротерапии.

Материалы и методы. На базе Института было обследовано 12 пациентов с АФ (мужчин – 5, женщин – 7, средний возраст – 50.5 лет). Пациенты были поровну разделены на две группы. Пациентам группы I проводили лечение с применением озонотерапии (озонированное масло «Озонид»), пациентам группы II - озонотерапии и лазеротерапии. Продолжительность курса лечения составила 8 процедур.

При обследовании пациентов проводили общеклиническое и оториноларингологическое обследование, цитологическое и микробиологическое исследования слизистой оболочки задней стенки глотки. Для оценки жалоб больного (ощущение сухости, периодической болезненности и ощущение инородного тела в ротоглотке, дискомфорта при глотании, неприятный запах изо рта) и фарингоскопических признаков (истончение, наличие слизи и корок на слизистой оболочке задней стенки глотки) использовали визуально-аналоговую шкалу (ВАШ), при этом каждую жалобу и признак оценивали в баллах (от 0 до 5).

Результаты исследования. У больных I и II групп до лечения при оценке жалоб общий средний балл составил 2,51 и 2,42±0,30 балла, соответственно, а после лечения – 2,0±0,25 и 1,70±0,20 балла, соответственно. При оценке фарингоскопических признаков в группах I и II

общий средний балл до лечения составил 2,81±0,31 и 2,90±0,32, соответственно, а после – 2,21±0,24 балла и 1,92 ± 0,21 балла, соответственно.

По данным жидкостного цитологического исследования (мазки, взятые со слизистой оболочки задней стенки глотки) до лечения у всех пациентов наблюдались признаки гиперкератоза и дискератоза, единичные элементы воспаления. После лечения пациентов группы I определялись: у 5 – клетки поверхностных слоёв эпителия без особенностей, единичные элементы воспаления; у 1 – клетки поверхностных слоёв плоского эпителия с гиперкератозом и дискератозом. После лечения пациентов II группы определялись: у 4 – клетки плоского эпителия; у 2 – клетки поверхностных слоёв эпителия без особенностей, единичные элементы воспаления, без признаков гиперкератоза и дискератоза. Полученные результаты свидетельствуют о выраженном противовоспалительном эффекте озонотерапии и воздействия лазером.

По данным микробиологического исследование (мазки, взятые со слизистой оболочки задней стенки глотки) до проведения лечения у 5 больных (41,6%) выделена Candida albicans. После проведения лечения Candida albicans у пациентов обеих групп не выделена. Полученные результаты свидетельствуют о наличии фунгицидного эффекта озонотерапии.

Выводы. Лечение АФ с применением озонотерапии и лазеротерапии способствует снижению выраженности симптомов данного заболевания, данная методика характеризуется наличием фунгицидного (в отношении Candida albicans) эффекта. На основании полученных результатов, можно предположить, что с применением озонотерапии в сочетании с лазеротерапией открываются новые перспективы для патогенетически обоснованного и эффективного лечения АФ.

ХИРУРГИЧЕСКОЕ ЛЕЧЕНИЕ РИНОФИМЫ С ПОЗИЦИИ ОТОРИНОЛАРИНГОЛОГА

Крюков А.И.[1,2], Туровский А.Б.[3], Колбанова И.Г.[1], Шведов Н.В.[1], Мосин В.В.[1], Мирошниченко С.А.[1]

[1] ГБУЗ «НИКИО им. Л.И. Свержевского» ДЗМ

[2] ФГБОУ ВО РНИМУ им. Н.И. Пирогова Минздрава России

[3] ГБУЗ «Городская клиническая больница имени В.В. Вересаева» ДЗМ

Email: v.mosin.nsg@gmail.com

Актуальность. Ринофима представляет собой эстетически деформирующее заболевание, которое характеризуется прогрессирующей гиперплазией сальных желез носа, разрастанием кровеносных сосудов и соединительной ткани в области 2/3 наружного носа и считается конечной стадией розацеи. Основными причинами обращения пациентов с этим

заболеванием за медицинской помощью являются косметические проблемы и функциональные нарушения, такие как затруднение носового дыхания или даже трудности с приемом пищи. Хирургия, бесспорно, является методом выбора при ринофиме.

Существует множество методов физического разрушения опухолевой ткани: с использованием «холодных» инструментов – скальпель, бритва, и «не холодных» - радиоволновая хирургия, электрохирургия, лазерная хирургия, гидрохирургическая система Versajet, дермабразия, холодная плазма. К сожалению, современные варианты лечения ограничены рядом факторов, включающие развитие побочных эффектов в виде неконтролируемого рубцевания, кровотечения и длительного периода восстановления, что оказывает свою влияет на эстетический исход проведенного лечения. Тем не менее, по данным литературы приоритетной из всех существующих методов является лазерная хирургия. По нашему опыту, лазерное иссечение ринофимомазной ткани как монохирургический метод лечения показывает свою хорошую эффективность при легкой степени заболевания. В случаях, когда речь идёт о средних и тяжелых формах течения ринофимы, иссечение патологически-измененной ткани только лазером повышает риск перегрева окружающих тканей, что негативно сказывается на процессах заживления и способствует формированию грубого рубцевания. Кроме того, коагуляционный эффект при применении лазеров не всегда удовлетворяет хирурга, что заставляет использовать электрокоагуляторы, тем самым увеличивая зону некроза в точке воздействия, что также отражается на процессах заживления. Радиочастотная хирургия позволяет оперировать бескровно, но добиться относительно равномерного иссечения тканей не всегда удается, способствуя формированию бугристого рельефа послеоперационной раны. Таким образом, для хирурга очень важно применить и использовать тот метод удаления гипертрофированной ткани, который бы обладал достаточным коагуляционным эффектом, при этом не вызывал термического перегрева ткани и формировал как можно более равномерную раневую поверхность.

Цель исследования. Изучить возможность и влияние одномоментного радиоволнового и лазерного методов хирургического лечения при средних и тяжелых формах ринофимы.

Материалы и методы. Для оценки результатов лечения нами было обследовано и прооперировано 7 человек (средний возраст пациентов – 57,2± 2,5лет; распределение по полу: женщин – 1, мужчин – 6). Средняя степень ринофимы диагностирована у 5, тяжелая – у 2 человек.

Всем больным проводили стандартное оториноларингологическое исследование. Детально выполняли осмотр и оценку ринофимоматозных изменений. Пальпаторно

определяли тургор кожного покрова, консистенцию ринофимы, смещаемость ее относительно окружающих тканей, болезненность.

Операцию выполняли с применением сразу двух методов воздействия – радиоволнового с использованием электро-радиохирургического прибора «Surgitron» и CO_2 лазера. Учитывая стадийность раневого процесса ранние послеоперационные изменения оценивали на 3-й, 10-й и между 20-30 днями после операции. Отдаленные результаты лечения оценивали между 5 и 6 месяцем после хирургического лечения. Для проведения более объективной оценки особенностей протекания послеоперационного периода, критериям качественных показателей методом экспертной оценки были присвоены цифровые коды (баллы) от 0 до 3 в зависимости от выраженности признака. Интегративным показателем для всех параметров за все время исследования служил общий балл, который высчитывали как сумму баллов по всем ординальным и биноминальным показателям («гематома», «гиперемия», «отечность», «рубец», «рецидив»).

Результаты. Из 7 пролеченных пациентов, которым выполняли хирургическое иссечение ринофимоматозной ткани электро-радиохирургическим методом с последующей лазерной «шлифовкой» у 5 пациентов были достигнуты отличные или очень хорошие результаты. Средний балл по критерию «гиперемия» составил 0,4 балла, «гематома» – 0,08 балла, «отечность» – 1,4 балла, «рубец» – 0,9 баллов, «рецидив» – 0 баллов.

Вывод. Комбинированный способ хирургического лечения ринофимы, включающий радиоволновое и лазерное воздействие, характеризуется минимальной выраженностью воспалительной реакцией ткани и хорошим эстетическим эффектом в отдаленном периоде наблюдений.

АЛГОРИТМ ДИАГНОСТИКИ СИНДРОМА ДЕГИСЦЕНЦИИ ВЕРХНЕГО ПОЛУКРУЖНОГО КАНАЛА

Крюков А.И.[1,2], Фёдорова О.В.[1], Гаров Е.В.[1,2], Зеликович Е.И.[1], Чугунова М.А.[1], Загорская Е.Е.[1]

[1] ГБУЗ «НИКИО им. Л.И. Свержевского» ДЗМ

[2] ФГАОУ ВО РНИМУ им. Н.И. Пирогова Минздрава России

Email: olkoko@yandex.ru

Актуальность. В 1998 г. L. Minor с коллегами впервые описали пациентов с характерными вестибулярными расстройствами – индуцированное головокружение (феномен Тулио), возникающие в результате громких звуков, кашля, чихания или изменения давления в среднем ухе (симптом Ханнеберта) и\или внутричерепного давления, хроническое нарушение

равновесия, осциллопсии и слуховыми - снижение слуха, аутофония, заложенность в ухе, кондуктивная гиперакузия (слышимость внутренних шумов, передаваемых громче на пораженное ухо) и пульсирующий шум в ушах расстройствами. Некоторые пациенты слышат в ухе внутренние шумы и звуки собственного тела – биение сердца, звук при жевании, собственные шаги, перистальтику кишечника, звук при движении суставов и глазных яблок. Данный комплекс симптомов получил название синдром дегисценции верхнего полукружного канала (ДВПК) или синдром Минора (СМ), патофизиологической основой которого является наличие «третьего» мобильного окна лабиринта во внутреннем ухе.

Диагностика данного синдрома базируется на жалобах больных, данных аудиологического (камертональные тесты, тональная пороговая и ультразвуковая, УЗВ, аудиометрия), вестибулометрического (вестибулометрия с видеонистагмографией) и рентгенологического (КТ височных костей) исследований.

Жалобы больных настолько своеобразные, что они сразу определяют направления дальнейшего обследования больного, а при опсутствии информированности специалистов об этом заболевании – консультируются у психиатра. Состояние слуха у пациентов при этом синдроме может быть различным от нормы до кондуктивной и смешанной тугоухости, поэтому не является специфичным. Отмечается характерная латерализация звуков никочастотных камертонов (128-512 Гц) в сторону ДВПК с отдаленных зон костного скелета (надколенник, локоть). Латерализация УЗВ также направлена в пораженное ухо. При этом изменения акустической тимпанометрии и акустического рефлекса не характерны для СМ. Также обстоит с вестибулометрией и видеонистагмографией, которые не свидетельствуют об изменении функции лабиринта, в котором имеется ДВПК, но возникновение индуцированного нистагма в плоскости верхнего полукружного канала может указывать на объективное её присутствие. КТ височных костей шагом 0,6 мм с реконструкцией изображения в косой коронарной проекции является объективным методом диагностики ДВПК. Некоторые исследователи считают, что клинически ДВПК может проявляться при величине дегисценции около 2 мм и более. В тоже время метод КТ височных костей выявляет ДВПК у 2-9%, которая только у 0,5% сопровождается клинической картиной синдрома.

Таким образом, на сегодняшний день имеются методы диагностики, позволяющие предположить наличие ДВПК, но определить её влияние на развитие клинической симптоматики, характерной для синдрома ДВПК, они не способны.

Цель исследования. Разработка диагностического алгоритма определения наличия синдрома ДВПК.

Материалы и методы. С 2012 по 2021 гг. комплексно обследованы 20 больных синдромом ДВПК. Всем пациентам проведен анализ жалоб, общеклинической симптоматики,

данных аудиологического, вестибулометрического и рентгенологического исследований, которые позволяли предположить наличие ДВПК. При подозрении на синдром ДВПК проводили оценку порогов цервикальных и окулярных вестибуломиогенных вызванных потенциалов (цВМВП и оВМВП).

Результаты исследования. Снижение порогов цВМВП и оВМВП, увеличение амплитуды ответа и асимметрия по амплитуде более чем на 37% при нормальной вестибулярной функции свидетельствовали о наличии функционирующего «третьего» окна лабиринта. Во всех случаях после операции (пломбировка верхнего полукружного канала) клиническая симптоматика полностью исчезла, а при оценке динамики порогов цВМВП и оВМВП через 2-3 месяца отмечено уменьшение амплитуды и повышение порогов до нормальных значений, что свидетельствует о закрытии «третьего» окна лабиринта.

Выводы. Современный алгоритм диагностики синдрома ДВПК основывается на данных комплексного обследования, где основную роль в определении клинической значимости ДВПК играет оценка порогов цВМВП и оВМВП, на основании изменений которых определяются показания к проведению хирургического вмешательства и эффективность лечения синдрома.

ВОЗМОЖНОСТИ НОСОВОГО ДЫХАНИЯ У ПАЦИЕНТОВ С ПОСЛЕОПЕРАЦИОННОЙ ТАМПОНАДОЙ ПОЛОСТИ НОСА

Крюков А.И.[1,2], Царапкин Г.Ю.[3], Товмасян А.С.[1], Кишиневский А.Е.[1], Поляева М.Ю.[1]

[1] ГБУЗ «НИКИО им. Л.И. Свержевского» ДЗМ

[2] ФГАОУ ВО РНИМУ им. Н.И. Пирогова Минздрава России

[3] Многопрофильный медицинский центр ЦЭЛТ

Email: alexander.kishinevskiy@mail.ru

Введение. Возможность обеспечения адекватного носового дыхания в раннем послеоперационном периоде при эндоназальных хирургических вмешательствах является важным компонентом качества жизни пациентов. Обеспечить такую возможность призваны тампоны с трубками для дыхания. По разным данным, существующие коммерческие решения не позволяют обеспечить адекватное носовое дыхание при их применении. Нами был разработан анатомичный тампон с трубкой для дыхания и наливными баллонами, которая существенно превышает по диаметру существующие аналоги.

Цель исследования. Изучить субъективное носовое дыхание пациентов при использовании коммерчески доступных и разработанных нами внутриносовых тампонов с трубками для дыхания.

Материалы и методы. Для проведения исследования мы использовали два типа тампонов с интегрированными трубками для дыхания (ТИТД): тампоны «Merocel Airway 8 cm» (тампон А), производство компании «Medtronic» (США), и разработанные нами тампоны с овальной трубкой для дыхания внутренним диаметром 9×5,5 мм и наливными баллонами (тампон Б). Мы обследовали две группы пациентов, которым было выполнено хирургическое лечение в объеме: септопластика, двусторонняя щадящая нижняя конхотомия под комбинированным эндотрахеальным наркозом. Пациентам группы 1 (N=20) на последнем этапе операции в полость носа были установлены тампоны А, а пациентам группы 2 (N=20) – тампоны Б.

При определении субъективного качества носового дыхания пациентам предлагалось оценить носовое дыхание, выбрав один из следующих вариантов: отсутствует, незначительное, плохое, удовлетворительное и отличное. Опрос проводили на следующий день после операции утром до удаления тампонов. Также пациентов просили подышать только через нос и при помощи секундомера определяли время, которое человек способен был дышать через нос с установленными ТИТД. После опроса проводили чистку просвета трубок тампонов с помощью промывания раствором 0,9% NaCl – 100 мл с последующей аспирацией содержимого при помощи прямой аспирационной трубки диаметром 2 мм. Затем, после очистки, вопрос задавали повторно. Далее мы сравнивали полученные значения у пациентов двух групп между собой (U-тест Манна-Уитни).

Результаты. Результаты субъективной оценки носового дыхания пациентами с различными типами тампонов представлены в таблице.

Оценка носового дыхания	Группа 1 N=20		Группа 2 N=20	
	До очистки	После очистки	До очистки	После очистки
Отсутствует	10 (50,0%)	2 (10,0%)	2 (10,0%)	0 (0,0%)
Незначительное	7 (35,0%)	7 (35,0%)	2 (10,0%)	0 (0,0%)
Плохое	3 (15,0%)	8 (40,0%)	4 (20,0%)	5 (25,0%)
Удовлетворительное	0	3 (15,0%)	12 (60,0%)	14 (70,0%)
Отличное	0	0	0	1 (5,0%)

При анализе данных опроса пациентов было выявлено, что в группе 1 до выполнения очистки тампонов 50,0% пациентов характеризовали носовое дыхание как отсутствующее, а 50,0% как незначительное или плохое. После очистки трубок тампонов 15,0% пациентов посчитали носовое дыхание удовлетворительным, 40,0% – плохим, остальные –

отсутствующим или незначительным. В группе 2 удовлетворительное носовое дыхание отмечали 60,0% пациентов до очистки тампонов, 70,0% – после очистки тампонов (p<0,01).

При оценке способности носового дыхания с установленными ТИТД непрерывное носовое дыхание более 5 мин. до очистки мог поддерживать только 1 пациент из группы 1 и 11 пациентов из группы 2 (55%). Медиана времени дыхания в группе 1 составила 94 с, значения колебались от 0 до 18 минут. В группе 2 медиана составила 6 мин. 15 с., 27,5% пациентов могли дышать через нос более 60 мин. Различия во времени непрерывного носового дыхания между группами 1 и 2 достигали статистической значимости (p=0,002).

Выводы. Использование ТИТД с увеличенной площадью сечения дыхательных трубок позволяет существенным образом улучшить их функцию воздухопроведения, обеспечивая удовлетворительный уровень носового дыхания в послеоперационном периоде у большинства пациентов, в отличие от коммерчески доступных аналогов.

ПОСЛЕОПЕРАЦИОННАЯ ТАМПОНАДА ПОЛОСТИ НОСА И ПОКАЗАТЕЛИ САТУРАЦИИ ПОСЛЕ ЭНДОНАЗАЛЬНЫХ ХИРУРИГИЧЕСКИХ ВМЕШАТЕЛЬСТВ

Крюков А.И.[1,2], Царапкин Г.Ю.[3], Товмасян А.С.[1], Кишиневский А.Е.[1], Поляева М.Ю.[1]

[1] ГБУЗ «НИКИО им. Л.И. Свержевского» ДЗМ

[2] ФГАОУ ВО РНИМУ им. Н.И. Пирогова Минздрава России

[3] Многопрофильный медицинский центр ЦЭЛТ

Email: alexander.kishinevskiy@mail.ru

Введение. Операции по поводу искривления перегородки носа – одни из наиболее распространённых в условиях оториноларингологических стационаров. Сатурация крови пациентов в послеоперационном периоде может быть подвержена влиянию различных факторов, среди которых невозможность носового дыхания и общая анестезия.

Цель исследования. Изучить показатели сатурации крови пациентов в послеоперационном периоде при проведении септопластики и двусторонней нижней щадящей конхотомии.

Материалы и методы. Произведен набор 40 пациентов с диагнозом искривление перегородки носа, гипертрофический ринит (28 мужчины и 12 женщин, 20-65 лет) без предрасполагающих факторов развития синдрома обструктивного апноэ. Всем пациентам проводили хирургическое лечение в объёме септопластика, двусторонняя нижняя щадящая конхотомия под комбинированным эндотрахеальным наркозом. В конце операции всем пациентам устанавливали септальные сплинты и тампоны «Merocel», производство компании «Medtronic» (США). Всем пациентам проводили кардиореспираторный мониторинг ночного

сна в ночь перед операцией, в первую, вторую и третью ночь после операции. Исследовали следующие показатели: Индекс десатурации (ИД), время сатурации менее 90%, мин (Tsp), средняя сатурация, $SpO_{2\%}$.

Результаты. ИД до операции колебался от 0,1 до 11,5 (среднее 3,4±1,5). В первую ночь после операции средний ИД повысился до 7,9±1,6), $p<0,05$. Максимальные значения ИД в первую ночь после операции составили 14,3. Во 2-ую ночь после операции ИД несколько снизился и составил 6,5±1,9, однако снижение не достигало уровня статистической значимости ($p>0,05$). В 3-ью ночь после операции ИД продолжил уменьшаться. По сравнению с 1-ой ночью после операции средний ИД снизился более чем на 30% до 5,2±2,6; вместе с тем, средний ИД на 3-ью ночь после операции более чем на 1,5 единицы (50%) превышал исходные значения.

Средние значения Tsp до операции составили 2,2±1,3 мин.; значения колебались от 18 с до 9,9 мин. В первую ночь после операции наблюдали увеличение средних значений Tsp до 6,3±1,2 мин. ($p<0,05$). Во 2-ую и 3-ью ночь после хирургического лечения существенных изменений в Tsp не наблюдалось ($p>0,05$). Так, среднее значение Tsp снизилось на 0,5 мин. во 2-ую ночь и на 1,3 мин. в 3-ью ночь после операции, по сравнению со значением 1-ой ночи.

В ночь до операции средняя SpO_2 составила 95,5±1,2%. Минимальные значения средней SpO_2 после операции находились на уровне 93,3%. На следующую ночь произошло снижение средних значений SpO_2 до 95,4±0,8%; минимальные средние значения SpO_2 не опускались ниже 91,4%. В 2-ую и 3-ью ночи после операции мы наблюдали некоторое повышение SpO_2. Во 2-ую ночь средние значения SpO_2 повысились на 0,5%. В 3-ью ночь после операции наблюдался дальнейший рост средней сатурации до 96,3±1,4%. Между тем, рост SpO_2 в послеоперационном периоде не был статистически значимым ($p>0,05$).

Выводы. Анализируя результаты, полученные при проведении кардиореспираторного мониторинга в послеоперационном периоде, мы наблюдали рост количества десатураций и времени низкой сатурации в ночное время у пациентов после септопластики и двусторонней нижней щадящей конхотомии в течение всего периода исследования, наиболее выраженные в 1-ую ночь после операции. Вместе с тем, средняя сатурация в ночное время, в целом, не претерпевала существенных изменений. Выявленные изменения вероятно связаны как с тампонадой, так и с послеоперационным отёком в полости носа, которые затрудняют носовое дыхание. Использование тампонов с трубками для дыхания, потенциально, может снизить выраженность выявленных изменений.

СОВРЕМЕННЫЕ КРИТЕРИИ ВЫБОРА ЭТИОТРОПНОЙ ПРОТИВОГРИБКОВОЙ ТЕРАПИИ ПРИ НАРУЖНОМ ГРИБКОВОМ ОТИТЕ У ДЕТЕЙ

Кунельская В.Я.[1], Ивойлов А.Ю.[1,2,3], Шадрин Г.Б.[1], Мачулин А.И.[1,3]

[1] ГБУЗ «НИКИО им. Л.И. Свержевского» ДЗМ

[2] ФГБОУ ВО РНИМУ им. Н.И. Пирогова Минздрава России

[3] ГБУЗ «ДГКБ №9 им. Г. Н. Сперанского ДЗМ»

Email: machoalex@mail.ru

Актуальность. Терапия грибковых заболеваний наружного уха у детей является актуальной проблемой современной клинической медицины. К наиболее частым возбудителям грибкового наружного отита у детей относят плесневые грибы рода *Aspergillus* и *Penicillium*, а также дрожжеподобные грибы рода *Candida*. В более редких случаях грибковое воспаление наружного уха может быть вызвано диморфными грибами рода *Geotrichum*. Симптомы и клинические проявления наружного грибкового отита разнообразны, что является одной из основных причин поздней постановки диагноза, а также низкой эффективности проводимой терапии.

Цель исследования. Определить эффективность топических противогрибковых препаратов при лечении наружного грибкового отита, вызванного плесневыми, дрожжеподобными и диморфными штаммами у детей.

Материалы и методы. В период с 2015 по 2022 гг. проведено обследование и лечение 238 пациентов в возрасте от 4 мес. до 17 лет с диагнозом наружный отит. Исследование выполнено на базе НИКИО им. Л.И. Свержевского в ЛОР-отделении ДГКБ №9 им. Г.Н. Сперанского.

Диагностика заболевания у детей была основана на проведении клинического обследования, осмотра ЛОР-органов с применением отомикроскопии, микробиологического исследования (микологического и бактериологического).

Результаты исследования. При проведении анализа результатов комплексного обследования 238 детей с клиническими признаками наружного отита грибковое воспаление было диагностировано у 39 (16,3%) больных. При выполнении микроскопии у данной группы больных выявлены грибы рода *Aspergillus, Candida* и *Geotrichum*. Культуральные методы исследования патологического материала на элективных средах у 27 детей выявили рост плесневых грибов *Aspergillus niger*, у 11 – дрожжеподобных грибов рода *Candida (C. albicans* – у 5 детей, *C. parapsilosis* – у 4 детей, *Candida. Spp.* – у 2 детей); у одного ребенка – диморфного гриба *Geotrichum capitatum.*

Основные жалобы на момент обращения: выделения из уха – у всех 39 пациентов, зуд в ухе – у 30, боль в ухе – у 16, заложенность ушей – у 35 детей.

У 39 (16,3%) пациентов с грибковым поражением наружного слухового прохода (НСП) клиническая картина была представлена казеозно-некротическими массами в просвете НСП, инфильтрацией кожи НСП, а также – явлениями мирингита. Беловато-черные казеозные массы, напоминающие промокшую газету, выявлены у 27 детей с аспергиллезным воспалением (29 ушей), у 11 детей с кандидозным воспалением (12 ушей) отделяемое имело беловато-желтый цвет. У одного пациента с геотрихозным поражением НСП (1 ухо) при отоскопии в просвете НСП выявлялись плотные по консистенции массы желтовато-серого цвета.

Полученные результаты микологического исследования нами учитывались при назначении местной противогрибковой терапии.

У 28 детей с высевом плесневых и диморфных грибов для проведения местной противогрибковой терапии нами использовался 1% раствор нафтифина. Данный препарат нами применялся для проведения туалета уха и для проведения аппликаций на турундах кратностью 2 раза в сутки с экспозицией до 15 минут. Продолжительность курса лечения составила 1 месяц. У 11 детей с ростом дрожжеподобных грибов рода *Candida* нами использовался 1% раствор клотримазола. Данный препарат применялся как для проведения туалета уха, так и для выполнения аппликаций на турундах с кратностью 2 раза в сутки с экспозицией до 10 минут. Продолжительность курса лечения составила 1 месяц.

При оценке эффективности проведенной терапии к 14 дню лечения при выполнении отомикроскопии у всех детей наблюдалось отсутствие грибковых масс в просвете НСП. После окончания курса лечения в повторных посевах роста грибковой культуры не выявлено. Катамнестический период наблюдения составил от 2 месяцев до 4 лет.

Выводы. Таким образом, выбор противогрибковых препаратов для проведения эффективной этиотропной терапии наружного грибкового отита должен быть основан на результатах комплексной микробиологической диагностики (микологическое и бактериологическое исследование). При выявлении наружного отита, вызванного плесневыми и диморфными грибами, наиболее эффективным противогрибковым препаратом является 1% раствор нафтифина; при кандидозном воспалении НСП – 1% раствор клотримазола.

МИКРОФЛОРА ГОРТАНИ ПРИ ХРОНИЧЕСКОМ ЛАРИНГИТЕ

Кунельская В.Я., Романенко С.Г., Павлихин О.Г., Шадрин Г.Б., Красникова Д.И., Лесогорова Е.В., Красильникова Е.Н.

ГБУЗ «НИКИО им. Л.И. Свержевского» ДЗМ

Хронический ларингит занимает значимую долю в структуре воспалительных заболеваний ЛОР-органов. Одним из этиологических факторов хронического ларингита является наличие инфекции (бактериальной, грибковой).

Цель исследования. Изучить видовой состав микрофлоры гортани при хроническом ларингите.

Материалы и методы. Проведен анализ результатов микробиологических исследований со слизистой оболочки гортани 350 больных хроническим ларингитом, в структуре которого встречали следующие формы: гиперпластическую (49,5%, n=173), катаральную (47%, n=165) и атрофическую (3,5%, n=12).

Результаты. Рост бактериальной флоры получен у 316 больных, при этом в 34,4% случаев (n=108) выделен *Streptococcus viridans* (нормофлора). В диагностически значимом титре выделены следующие бактериальные возбудители: *Staphylococcus aureus* (18,7%), *Escherichia coli* (10,8%), *Streptococcus pneumoniae* (7,7%), *Klebsiella pneumoniae (*5,7%), *Pseudomonas aeruginosa (*5,4%). Другие возбудители (различные виды *Neisseria*, *Enterobacter, Acinetobacter, Kluyvera, Serratia* и др.) выделяли с частотой 2% и менее, микробные ассоциации выявлены в 10,4% случаев.

При гиперпластическом и катаральном ларингите чаще выделяли *Streptococcus viridans* (29,9% и 32,9%), *Staphylococcus aureus* (20,7% и 14,6%), *Escherichia coli* (11,5% и 8,2%), *Streptococcus pneumoniae* (7,5% и 8,2%), *Klebsiella pneumoniae* (4,6% и 6,3%), *Pseudomonas aeruginosa* (3,4% и 7,0%).

При атрофическом ларингите в 5 случаях выделили нормофлору, а в остальных случаях микрофлора была представлена *Escherichia coli* (n=1), *Streptococcus pneumoniae* (n=1), *Neisseria sicca* (n=2), *Streptococcus salivarius* (n=1), *Enterobacter intermedius* (n=1), *Pseudomonas alcaligenes* (n=1). Доля *Staphylococcus aureus* и *Escherichia coli* при гиперпластическом ларингите оказалась выше, чем при катаральном (на 6,1% и 3,3%, соответственно).

У 92 больных (26,3%) выявили грибковую флору, представленную грибами рода *Candida* в 97,8% (n=90) и грибами рода *Aspergillu*s в 2,2% (n=2). Плесневые грибы были представлены видом *Aspergillus niger*, дрожжеподобные: *Candida albicans* 67,4%, *C. tropicalis* 11,9%, *C. glabrata* 6,5%, *C. krusei* 5,4%, *Candida spp*. 3,3%. У 2 больных выявлены ассоциации двух и трех видов грибов рода *Candida*, у 1 пациента – ассоциации грибов рода *Candida* и *Aspergillu*s. В большинстве случаев выявленной грибковой флоре сопутствовал *Strept. viridans,*

в 3,2% – другая бактериальная флора в титре менее 10^3 КОЕ/мл.

Выводы. Микрофлора гортани при хроническом ларингите в 45% случаев представлена бактериальной условно-патогенной флорой, в 29% – нормофлорой, и в 26% – грибковой флорой. Наиболее часто встречающиеся бактериальные возбудители: *Staphylococcus aureus*, *Escherichia coli*, *Streptococcus pneumoniae*, *Klebsiella pneumoniae*, *Pseudomonas aeruginosa*, а наиболее часто выявляемая грибковая флора – дрожжеподобные грибы рода *Candida.* Эти данные следует учитывать при выборе препаратов для топической и системной антибактериальной или противогрибковой терапии пациентам с обострением хронического ларингита.

ЭТИОПАТОГЕНЕТИЧЕСКАЯ ТЕРАПИЯ НАРУЖНОГО ОТИТА

Кунельская В.Я., Шадрин Г.Б., Мачулин А.И., Сударев П.А.

ГБУЗ «НИКИО им. Л.И. Свержевского» ДЗМ

Email: mycolog@mail.ru

Актуальность. Воспалительные заболевания уха являются одной из актуальных проблем в оториноларингологии. По данным Института, у каждого пятого пациента, страдающего хроническим наружным отитом в составе возбудителей, при обследовании во время обострения, выделяют грибы, а микробные агенты выявляются в каждом третьем наблюдении. Наличие различных бактериальных и грибковых возбудителей заболевания подразумевает проведение специфической терапии, однако присутствие данной микрофлоры не всегда может объяснить патологический процесс.

Цель исследования. Разработка алгоритма диагностики и лечения пациентов, страдающих длительно текущим рецидивирующим экзематозным наружным отитом.

Материалы и методы. Под нашим наблюдением в период 2021 года находились 55 пациентов (женщин – 41, мужчин – 14, возраст пациентов – от 17 до 83 лет) с рецидивирующим экзематозным наружным отитом. Давность заболевания составила от 6 месяцев до 5 лет. У 45 пациентов процесс был двусторонним, у 11 – односторонний (левосторонний – у 6, правосторонний – у 4). Всем пациентам, помимо обязательного общеклинического обследования, проводили микробиологическую диагностику отделяемого из наружного слухового прохода (НСП).

Результаты. Основной жалобой больных были зуд и выделения из уха. При осмотре у всех пациентов выявляли локальное или распространённое изменение кожи НСП, проявляющиеся в изменении цвета кожи, появлении и/или изменении сосудистого рисунка, наличии вторичных элементов (трещин, эрозий, корочек, чешуек, жидкого или подсохшего

отделяемого и пр.). Все пациенты ранее получали терапию не только топическими, но и системными препаратами. У каждого пациента до обращения было не менее 3 курсов лечения (включая терапию комбинированными препаратами), не приведших к значимым изменениям.

В результате микробиологической диагностики бактериальные агенты выявлены у 24 пациентов, дрожжеподобные грибы рода Candida – у 8 пациентов. У 23 пациентов посев был стерилен.

Среди бактериальных возбудителей на долю *S.aureus* пришлось 8 наблюдений (односторонний процесс у одного пациента); *E.faecalis* и *S.epidermidis* (односторонний процесс у одного пациента) – по 6 наблюдениям, *P.aeruginosa* – 4 наблюдения, *Corinebacterium spp.* – 2 наблюдения и *Acinetobacter spp.* – 1 наблюдение.

Среди дрожжеподобных грибов на долю *Candida albicans* пришлось 4 наблюдения (у одного пациента процесс односторонний), *Candida parapsilosis* – 2 наблюдения, *Candida krusei* и *Candida spp.* – по 1 наблюдению.

При лечении пациентов с экзематозным наружным отитом мы применяли комбинированный препарат местного действия, имеющий в своём составе не только антибактериальный и противогрибковый компоненты, но и стероид (крем Кандидерм). Местное лечение пациенты проводили самостоятельно, нанося крем на кожу наружного слухового прохода 2 раза в день в течение 28 дней. Непременным условием проведения местной терапии являлось предварительная тщательная очистка уха с использованием эндоскопического оборудования или операционного микроскопа, проводимая врачом перед началом лечения.

Начиная со второго дня от начала лечения, все пациенты отметили уменьшение зуда. Полностью зуд в ушах прекращался через 10-14 дней. При осмотре через 2 недели у всех пациентов отмечено улучшение клинической картины в виде регресса изменений кожи НСП, уменьшение выраженности сосудистого рисунка; частичный регресс вторичных изменений зарегистрирован у 24 пациентов. К 28 дню лечения у всех 55 пациентов выявлен полный регресс патологических изменений кожи НСП, жалоб на момент осмотра нет.

При контрольных посевах установлена полная элиминация грибов у всех 8 пациентов с грибковым воспалением. Среди 27 пациентов с бактериальным наружным отитом в контрольном посеве у 2 из 8 пациентов продолжали высевать золотистый стафилококк и у 2 из 6 - эпидермальный стафилококк.

Катамнестическое наблюдение составило 12 месяцев. В этот период воспаление рецидивировало у 15 пациентов, при этом у 3 из них при посеве был выделен золотистый стафилококк, у одного - синегнойная палочка, у 11 - посев стерилен. При проведении повторного курса терапии кремом Кандидерм стойкая ремиссия достигнута у 9 пациентов.

Заключение. На основании анализа результатов настоящего исследования установлено, что терапия длительно текущего рецидивирующего экзематозного наружного отита кремом Кандидерм достаточно эффективна. Стойкой ремиссии удалость достичь у 89% пациентов.

ПРОБЛЕМА ТИННИТУСА В ПЕРИОД ПАНДЕМИИ COVID-19

Кунельская Н.Л.[1,2], Байбакова Е.В.[1], Заоева З.О.[1], Никиткина Я.Ю.[1], Чугунова М.А.[1], Янюшкина Е.С.[1], Манаенкова Е.А.[1]

[1] ГБУЗ «НИКИО им. Л.И. Свержевского» ДЗМ

[2] ФГАОУ ВО РНИМУ им. Н.И. Пирогова Минздрава России

Актуальность. COVID-19 – заболевание, вызвавшее пандемию, которая привела к всеобщей самоизоляции. Новый вирус с многогранной клинической картиной и степенью выраженности симптомов и осложнений сконцентрировал на себе внимание ученых различных специальностей. На первом этапе изучали жизнеугрожающие проявления инфекции и методы борьбы с ними. В настоящий момент все больше внимания уделяется «постковидному синдрому» и клиническим симптомам, ухудшающим качество жизни пациента. Тиннитус (субъективный ушной шум, СУШ) – синдром, отрицательно влияющий на качество жизни пациентов, возникает при комплексе заболеваний и плохо поддается терапии. Чаще всего СУШ – это проявление заболевания слухового анализатора, наиболее ярко выраженный на фоне повышенного уровня тревоги и стресса. Известно, что вирусная инфекция и, в частности, SARS-CoV-2 может влиять на функцию слуха. Конечно, снижение слуха не является основным ее проявлением, но повреждение структур слухового анализатора известно по клинической картине и по данным литературы. Второй фактор, играющий ведущую роль в формировании тиннитуса – повышенный уровень тревоги и стресса. Данные интернационального исследования, оценивающие влияние изменения ритма жизни, связанные с пандемией 2020, показали, что из 3103 опрошенных 34% отмечали повышенную тревожность, 20% – появление депрессии, 15% – увеличение раздражительности. Таким образом, период пандемии явился благоприятным субстратом для дебюта и прогрессирования симптомов тиннитуса.

Цель исследования. Анализ характеристик тиннитуса у пациентов с СУШ, ассоциированным с COVID-19, и оценка влияния на его возникновение психоэмоционального фактора.

Материалы и методы. Проведено анкетирование пациентов с жалобами на СУШ, возникший или прогрессирующий на фоне заболевания COVID 19. Критериями включения

больных в анализ были: подтвержденная короновирусная инфекция (ПЦР+ или наличие IgM), возникновение симптомов не позднее месяца после перенесенного заболевания. Всего было изучено 68 анкет больных, из которых 54 соответствовали критериям включения и исключения. 14 анкет были исключены из анализа из-за неподтвержденного диагноза COVID-19 или более длительного временного интервала между возникновением жалоб и сроков заболевания.

Результаты исследования. Анализ результатов 54 анкет показал следующее. У 10 пациентов СУШ беспокоил изолированно без других аудиологических симптомов, а у 44 – в сочетании со снижением слуха. Прогрессирование симптомов тиннитуса на фоне короновирусной инфекции зарегистрировано у 19 человек (35%), впервые возникший – у 35 опрошенных (65%). Односторонний СУШ встречался у 28 пациентов (52%), двусторонний – у 21 человека (48%). Следует отметить, что при односторонней локализации процесса СУШ в большинстве случаев сочетался со снижением слуха на той же стороне (23 человека – 82%). Интенсивность СУШ по данным визуально-аналоговой шкале в среднем составила 6,2 балла, а после лечения снизилась до 3,4 балла. Снижение уровня СУШ на фоне терапии отметили 28 пациента (52%). Эффективность лечения чаще отмечали пациенты с односторонней локализацией СУШ – 16 пациентов; с двусторонней – 12 опрошенных. Оценка психоэмоционального состояния пациентов с СУШ показала выраженный уровень тревоги – 8,2 балла, некоторые пациенты отмечали наличие панических атак. Такой уровень тревожности однозначно сказывается на восприятии и переносимости СУШ, что подтверждается нашим исследованием. Так, пациентов беспокоило прогрессирование СУШ, даже при отсутствии прямой связи с заболеванием COVID-19. Анализ 14 анкет, исключённых из основного исследования, показал, что уровень тревожности этих пациентов составил 8,6 балла по ВАШ, а уровень СУШ – 5,8 баллов.

Выводы. Таким образом, можно сделать выводы, что декомпенсация у пациентов с тиннитусом, перенесших COVID-19, носит многофакторный характер. С одной стороны, непосредственное поражение вирусом SARS-CoV-2 структур слухового анализатора, вызывающее СУШ и снижение слуха (чаще одностороннее). С другой стороны, сама инфекция, социальная изоляция, изменение образа жизни вызывает изменение психоэмоционального статуса больного (тревожно-депрессивные нарушения), нарушает баланс в работе центральной нервной системе, что может проявляться дебютом СУШ или ухудшением его переносимости.

ИНАКТИВИРУЮЩАЯ ТЕРАПИЯ ОТОСПОНГИОЗА

Кунельская Н.Л.[1,2], Гаров Е.В.[1,2], Загорская Е.Е.[1], Зеликович Е.И.[1], Куриленков Г.В.[1]

[1] ГБУЗ «НИКИО им. Л.И. Свержевского» ДЗМ

[2] ФГАОУ ВО РНИМУ им. Н.И. Пирогова Минздрава России

Email: zagorskaya_elena@mail.ru

Актуальность. Проблема отосклероза (ОС) и его активной фазы (отоспонгиоза) остаётся актуальной и дискутируется до сегодняшнего дня. Активная форма ОС является основной причиной реопераций в связи с реанкилозом протеза стремени. При этом при реоперациях втрое увеличивается количество послеоперационных кохлеарных осложнений. Все это побуждает исследователей к поиску средств консервативной терапии для снижения активности отоочагов, а также – способов контроля проводимого лечения.

Отоспонгиоз, по данным разных авторов, выявляется у 30% пациентов с ОС, при этом наблюдается увеличение до 30% распространённых форм ОС со смешанным характером тугоухости. Использование различных препаратов для инактивации очагов ОС и перевода их в неактивные (склеротические) способствовало разработке эффективной схемы инактивирующего лечения, включающей бисфосфонаты в сочетании с препаратами фтора, кальция и витамина D.

Цель исследования. Анализ результатов инактивирующей терапии у больных отоспонгиозом при различных клинических формах ОС.

Материалы и методы. Проведено обследование 1404 пациентов с ОС с применением общеклинических, аудиологических и рентгенологических методов исследования. Мужчин было 25%, женщин – 75%. Односторонняя потеря слуха выявлена у 17% пациентов, двусторонняя – у 83%. По данным аудиометрических исследований у больных с отоспонгиозом тимпанальная форма ОС была в 28% случаев, смешанная I – в 27%, смешанная II – в 31%, кохлеарная – в 11% и слух в пределах нормы – в 3% случаев. То есть смешанные формы ОС выявлены у 58% больных.

Результаты исследования. По данным высокоразрешающей мультиспиральной компьютерной томографии (МСКТ) височных костей с денситометрией выявлены участки деминерализации различной плотности и протяженности от ограниченных до распространённых, включая структуры улитки, внутреннего слухового нерва, полукружных каналов. Плотность отоочагов при денситометрии составила от + 40 HU до +2015 HU (при норме плотности капсулы +2000 – +2200 HU). Средняя плотность очагов деминерализации в фенестральной области оказалась в среднем +877 HU. Очагам меньшей плотности

соответствует более выраженная деминерализация, и, следовательно, большая активность очагов ОС.

Для определения безопасной плотности отоочагов были оценены результаты денситометрии и операционные находки у 37 пациентов после стапедопластики с плотностью отоочагов от +800 до +1000 HU. Из них у 34 в ходе операции обнаружены плотные очаги и у 3 – мягкие, кровоточивые, активные (средняя плотность около +900 HU). Таким образом, пограничной, безопасной и предпочтительной для хирургии овального окна плотностью отоочагов может быть плотность не менее +1000 HU.

Основное показание к назначению инактивирующей консервативной терапии при ОС – наличие активных отоочагов. 303 (22%) пациентам с отоспонгиозом из 1404 с плотностью отоочагов от +40 до +900 HU в фенестральной области в целях снижения активности отоочагов, прогрессирующего снижения слуха и подготовки к операции была проведена патогномоничная консервативная терапия. Терапию проводили короткими курсами по 3 месяца с перерывами 3 месяца. Курс лечения включал бисфосфонат (алендронат или ибандронат – 15% и 85% пациентов, соответственно), а также – препараты фтора, кальция и витамина D. Количество курсов подбирали индивидуально с учётом исходной плотности отоочагов до достижения плотности +1000 HU и более. После каждого курса лечения проводили контрольную аудиометрию и 1 раз в полгода – МСКТ височных костей с денситометрией. По данным аудиометрии значительного изменения порогов костного (КП) и воздушного проведения (ВП), а также костно-воздушного интервала (КВИ) не обнаружено. Наблюдались колебания кривых КП и ВП, а также КВИ в речевой зоне до -5 – +5 дБ от исходных. По данным МСКТ после 1 курса лечения с применением алендроната плотность отоочагов увеличивалась в среднем на +150 HU, ибандроната – на +217 HU. Полученные результаты позволили рассчитывать количество курсов лечения для достижения достаточной для операции (+1000 HU) плотности очагов в фенестральной зоне. 186 больных из числа пролеченных с отоспонгиозом были прооперированы. Активных отоочагов в ходе операции не обнаружено.

Выводы. Применение высокоразрешающей МСКТ височных костей позволяет определить наличие участков отоспонгиоза, их плотность и распространённость, индивидуально рассчитать количество курсов лечения и контролировать его. Проведение консервативной терапии объективно снижает активность отоочагов и не оказывает влияния на пороги слуха у большинства больных ОС.

БОЛЕЗНЬ МЕНЬЕРА, ВОЗМОЖНЫЕ ФЕНОТИПЫ

Кунельская Н.Л. [1,2], Заоева З.О. [1], Янюшкина Е.С. [1], Чугунова М.А. [1], Манаенкова Е.А. [1]

[1] ГБУЗ «НИКИО им. Л.И. Свержевского» ДЗМ

[2] ФГАОУ ВО РНИМУ им. Н.И. Пирогова Минздрава России

Email: elenayanyushkina@yandex.ru

Введение. Болезнь Меньера (БМ) – клинический симптомокомплекс, характеризующийся флюктуирующими слуховыми (ушной шум, ощущение заложенности, снижение слуха по нейросенсорному типу) и вестибулярными (приступы системного головокружения) симптомами. Диагноз БМ устанавливается, главным образом, на основании анамнеза заболевания, данных тональной пороговой аудиометрии, и при исключении всех других причин данного симптомокомплекса. В последние годы широко обсуждается гетерогенность пациентов, страдающих БМ, особенно при неэффективности дегидратационной терапии. В связи с этим выделение отдельных групп с общими чертами или фенотипами при БМ, возможно, будет способствовать повышению эффективности и развитию новых методов лечения.

Цель исследования. В структуре пациентов, страдающих БМ, выделить отдельные группы с общими чертами или фенотипами, наиболее часто встречающиеся в клинической практике.

Материалы и методы. В соответствии с целью исследования нами за период с июля 2018 по июль 2022 гг. проведен анализ медицинской документации 73 больных, страдающих односторонней БМ. Всем пациентам проведено комплексное оториноларингологическое, отоневрологическое, аудиометрическое, неврологическое обследования, а также вестибулометрия с видеоокулографией, экстратимпанальная электрокохлеография, МРТ головного мозга, КТ височных костей.

Результаты. На основании анализа медицинской документации у всех больных нами выявлена односторонняя скалярная нейросенсорная тугоухость, эндолимфатический гидропс пораженного лабиринта, признаки односторонней гипофункции со стороны нейросенсорной тугоухости по данным битермальной битемпоральной калорической пробы. Все больные соответствовали международным клиническим критериям достоверной БМ (EAONO, 2015г). Однако, в зависимости от жалоб, анамнеза заболевания и жизни все больные были разделены нами на 6 групп. У пациентов I группы (17 человек) БМ протекала изолированно. У пациентов II группы (24 человека) БМ протекала в сочетании с Вестибулярной мигренью. У пациентов III группы (4 человека) БМ развилась на фоне аутоиммунного заболевания (рассеянный склероз, псориаз). У пациентов IV группы (2 человека) был отягощенный семейный анамнез

по БМ. У пациентов V группы (15 человек) БМ протекала изолированно, однако были указания на Болезнь движения в детстве или отягощенный семейный анамнез по Мигрени. У пациентов VI группы (11 человек) БМ протекала в сочетании с персистирующим постурально-перцептивным головокружением. Самый выраженный эффект от консервативной дегидратационной терапии отмечен у пациентов I группы. У пациентов II группы эффективность консервативной терапии значительно повысилась при сочетании дегидратационной и противомигренозной терапии, III группы – при сочетании дегидратационной терапии с лечением основного заболевания, VI группы – с седативными препаратами. Наиболее сложным подбор терапии стал у пациентов IV и V групп.

Выводы. Выделение отдельных основных фенотипов БМ, согласно нашим предварительным данным, позволяет, при необходимости, проводить комплексную терапию и существенно повысить эффективность консервативного лечения этого контингента больных.

НОВЫЕ ВОЗМОЖНОСТИ ДИАГНОСТИКИ ВЕСТИБУЛЯРНОГО НЕЙРОНИТА

Кунельская Н.Л.[1,2], Манаенкова Е.А.[1], Заоева З.О.[1], Чугунова М.А.[1], Никиткина Я.Ю.[1]

[1] ГБУЗ «НИКИО им. Л.И. Свержевского» ДЗМ

[2] ФГАОУ ВО РНИМУ им. Н.И. Пирогова Минздрава России

Email: alman040@yandex.ru

Введение. Современные методы исследования позволяют провести комплексную оценку функционального состояния всех периферических вестибулярных рецепторов: видеоимпульсный тест (ВИТ) дает представление о функции всех трех пар полукружных каналов, метод регистрации вестибулярных миогенных вызванных потенциалов (ВМВП) позволяет судить о состоянии отолитовых рецепторов и их проводящих путей. Оба метода хорошо переносятся пациентами и могут быть использованы в острой стадии вестибулярных расстройств, что позволяет не только провести дифференциальную диагностику между вестибулопатиями центрального и периферического генеза, но и произвести топическую диагностику степени поражения вестибулярных рецепторов при вестибулярном нейроните (ВН).

Цель исследования. Оптимизация диагностики и реабилитации пациентов с ВН посредством оценки функции отолитовых рецепторов методом регистрации ВМВП и оценки динамики восстановления вестибуло-окулярного рефлекса с использованием ВИТ.

Материалы и методы. За период с апреля 2021 по июнь 2022 гг. в Институте были обследованы 50 пациентов с ВН (возраст 42,1±8,9 года, 23 – мужчины, 27 – женщины).

Критерии включения в исследование: а) острое или подострое начало стойкого головокружения средней или высокой интенсивности с симптомами, длящимися не менее 24 часов; б) спонтанный периферический вестибулярный нистагм, соответствующий стороне поражения; в) признаки снижения вестибуло-окулярного рефлекса на стороне, противоположной направлению быстрой фазы спонтанного нистагма, по данным ВИТ; г) отсутствие признаков острых очаговых неврологических симптомов или центральных глазодвигательных нарушений (выраженной косой девиации взора, взор-индуцированного нистагма, нарушений саккад, плавного слежения); д) отсутствие аудиологических симптомов; е) отсутствие других заболеваний, способных вызывать эту симптоматику. Пациентам проводили клиническое обследование (оценку стато-координаторных и стато-кинетических тестов), регистрацию спонтанного нистагма и глазодвигательные тесты под контролем видеонистагмографии (VO 425 Interacoustics), ВИТ (EyeSeeCam Interacoustics), регистрацию цервикальных и окулярных ВМВП (Нейрософт Нейро-Аудио).

Результаты. У 27 (54%) пациентов при ВИТ в течение первых 5 суток с момента дебюта заболевания мы выявили корригирующую саккаду и снижение gain со всех трех полукружных каналов (заднего, горизонтального и вертикального, ЗПК, ГПК, ВПК), что соответствует общему ВН; у 21 (42%) пациента – изолированное поражение ГПК и ВПК, что соответствует верхнему ВН; у 2 пациентов – изолированное поражение ЗПК, что соответствует нижнему ВН. Снижение или отсутствие цервикальных и/или окулярных ВМВП, что соответствует нарушению функции отолитовых рецепторов (сакулюса и/или утрикулюса, соответственно), мы наблюдали у 26 (52%) пациентов: у 17 – с общим ВН и у 9 – с верхним ВН. При анализе динамики восстановления вестибуло-окулярного рефлекса спустя 2 месяца от момента дебюта заболевания мы выявили сохранение стойкой гипорефлексии (корригирующую саккаду и снижение gain) по данным ВИТ у 24 (48%) пациентов: у 15 – с общим ВН и у 9 – с верхним ВН. У 21 из 24 пациентов со стойкой периферической вестибулярной гипофункцией при первичном обращении мы зафиксировали нарушения по данным ВИТ и регистрации ВМВП, что соответствует сочетанному повреждению ампулярных и отолитовых рецепторов.

При ВН возможно как изолированное повреждение ампулярных рецепторов, так и сочетанное нарушение функции ампулярных и отолитовых рецепторов. Повреждение отолитовых рецепторов при ВН, вероятнее всего, ассоциировано с большей глубиной поражения и является фактором риска развития стойкой вестибулярной гипофункции (Хи-квадрат, $p<0,05$).

Выводы: общий ВН выявили у 54% пациентов (n=27), изолированное поражение верхнего вестибулярного нерва зафиксировали у 42% (n=21) обследованных, нижнего

вестибулярного нерва – у 4% (n=2) обследованных. Мы зафиксировали изолированное поражение ампулярных рецепторов (снижение gain с пораженных полукружных каналов по данным ВИТ) у 48% (n=24) пациентов, сочетанное повреждение ампулярных и отолитовых рецепторов (снижение gain с пораженных полукружных каналов по данным ВИТ и снижение цервикальных или окулярных ВМВП) – у 52% (n=26) пациентов. Сочетанное повреждение ампулярных и отолитовых рецепторов было ассоциировано с худшей динамикой восстановления вестибуло-окулярного рефлекса (развитие стойкой периферической вестибулярной гипофункции, $p<0,05$).

ПРИМЕНЕНИЕ КОМПЬЮТЕРНЫХ ТЕХНОЛОГИЙ В ЭПИДЕМИОЛОГИЧЕСКИХ ИССЛЕДОВАНИЯХ ПО ВЫЯВЛЕНИЮ НАРУШЕНИЙ СЛУХА У ВЗРОСЛЫХ С ХРОНИЧЕСКОЙ ОБЩЕСОМАТИЧЕСКОЙ ПАТОЛОГИЕЙ

Лазарева Л.А.[1], Азаматова С.А.[2], Коваленко С.Л.[1]

[1] ФГБОУ ВО «КубГМУ» Минздрава России

[2] Адыгейский республиканский центр реабилитации слуха ГБУЗ РА АРКБ АРЦРС

Email: larisa_lazareva@mail.ru

Больные с хроническими формами заболеваний сердечно-сосудистой, нервной, эндокринной систем и другими вариантами общесоматической патологии, нередко имеют сенсоневральные нарушения. Наличие схожих патоморфологических процессов, свойственных ряду общесоматических заболеваний и сенсоневральной тугоухости, создают условия сочетанной формы изменений в слуховом анализаторе как на периферическом уровне, так и в центральных отделах.

Доминирование симптоматики основного заболевания в большинстве случаев приводят к поздней обращаемости таких больных в специализированные сурдологические центры, что проявляется только в диагностике значимых нарушений слуха – тугоухости III или IV степени, когда проведение лечебных мероприятий уже нерезультативно и больному рекомендуется только реабилитация в виде слухопротезирования. В тоже время, для таких больных сохранение слуховой коммуникационной функции представляется особенно важным и необходимым звеном социализации, способствуют сохранению трудоспособности и улучшают качество жизни.

Цель исследования. Применение компьютерной программы Слух-info и оценка результатов скринингового эпидемиологического исследования по выявлению начальных форм сенсоневральной тугоухости среди больных с хронической общесоматической патологией в республике Адыгея.

Материалы и методы. Исследование проводилось с использованием программы для ЭВМ «Система индивидуального скрининга нейросенсорных нарушений слуха у взрослых» (Слух-info), основанного на анкетировании пациентов с учетом их психоэмоционального напряжения в обычных жизненных ситуациях и последующей бальной оценкой, соответствующей функциональным нарушениям. Изначально все участники исследования не предъявляли жалоб на нарушения слуха. Компьютерное тестирование учитывало пол и возраст пациента, а также имеющуюся хроническую общесоматическую патологию. Из исследования были исключены пациенты с заболеваниями наружного и среднего уха, а также с ранее диагностированной формой тугоухости различного генеза.

Всего в исследовании приняли участие 5406 пациентов в возрасте от 18 до 95 лет (63,7±3,8). Гендерные соотношения: 2414 мужчин (43,1%), 3190 женщин (56,9%).

Результаты. Применение компьютерной программы, учитывающей бальную оценку психоэмоционального состояния больного в различных аудиторных условиях, а также возрастные изменения и совокупность имеющейся общесоматической патологии позволило определить группы риска по развитию сенсоневральных нарушений среди больных, посещающих районные и городские поликлиники. По результатам анкетирования у 34,4% пациентов выявлены данные, соответствующие субклиническим нарушениям слуховой функции, у 27,1% результаты трактовались как наличие тугоухости различной степени выраженности. Только у 38,5% больных, которым был применен выбранный способ скринингового выявления первичных нарушений слуха, демонстрировали отсутствие данных за наличие у них тугоухости. Функциональное исследование в сурдологических кабинетах у 736 пациентов (13,6%), проведенное среди участников исследования в 92,4% случаев совпадало с данными анкетирования. Акцентированный анализ выявил наибольший процент больных с начальными и выраженными нарушениями слуха среди пациентов, имеющих заболевания сердечно-сосудистой, эндокринной и нервной систем.

Заключение. Выявлена целесообразность использования компьютерного тестирования при проведении эпидемиологических скрининговых исследований у взрослых по выявлению начальных форм сенсоневральной тугоухости у пациентов с хронической общесоматической патологией. Внедрение метода адаптированного анкетирования с использованием компьютерной программы Слух-info в практику семейных врачей, неврологов, эндокринологов позволяет на доклиническом этапе определить группы риска среди пациентов, нуждающихся в проведении специализированной сурдологической помощи.

ЗНАЧЕНИЕ МЕЖДУНАРОДНОЙ КЛАССИФИКАЦИИ ФУНКЦИОНИРОВАНИЯ И ОГРАНИЧЕНИЯ ЖИЗНЕДЕЯТЕЛЬНОСТИ В РЕАБИЛИТАЦИИ ПАЦИЕНТОВ С ПАТОЛОГИЕЙ ГОЛОСА

Махоткина Н.Н.[1,2], Степанова Ю.Е.[1], Готовяхина Т.В.[1]

[1] ФГБУ «СПб НИИ ЛОР» Минздрава России

[2] ФГБОУ ВО «СЗГМУ им. И.И. Мечникова» Минздрава России

Email: mahotkinanina1@rambler.ru

Введение. Заболевания, связанные с ухудшением качества голоса или его потерей являются серьезной психотравмирующей ситуацией, а также серьезные психотравмирующие факторы ухудшают работу голосового аппарата и могут приводить к возникновению фониатричекой патологии. Такие изменения приводят к социальной дезадаптации и могут еще больше ухудшать психо-эмоциональное состояние пациентов. Особенно тяжело такое положение переносится пациентами голосо-речевых профессий. В настоящее время изменение подходов к формированию реабилитационной программы (применение международной классификации функционирования и ограничения жизнедеятельности – МКФ) дает возможность комплексно оценить и выявить наиболее значимые факторы, влияющие на пациентов с патологией голосового аппарата.

Цель пилотного исследования – выявление нарушений психоэмоционального состояния у пациентов с дисфонией и определение доменов МКФ в разделе активность и участия, которые являются наиболее значимыми для пациентов фониатрического профиля и могут являться причинами изменения психо-эмоционального статуса.

Материалы и методы. Нами было проведено психологическое тестирование 16 пациентов с различной патологией голосового аппарата проходивших амбулаторное лечение в отделении фониатрии ФГБУ «НИИ ЛОР», были использованы методики «Самочувствие, активность, настроение» (САН), «Шкала астенического состояния» (ШАС), «Шкала сниженного настроения, субдепрессии» (ШСНС), «Шкала оценки психической активности, интереса, эмоционального тонуса, напряжения и комфортности». Эти методики медицинской психодиагностики доказали свою надежность и валидность при оценке эффективности лечебного процесса и новых подходов к терапии конкретных заболеваний. При помощи МКФ в разделе «деятельность» были выявлены значимые для пациентов домены активности и участия, которые изменялись от незначительных до выраженных нарушений в зависимости от множества факторов.

Все больные получали комплексное лечение, включающее медикаментозную терапию, фонопедическую коррекцию и физиотерапию.

Результаты. Психологическое обследование пациентов с помощью тестирования до и после проведения курса лечения свидетельствует о наличии выраженных изменений в психо-эмоциональном состоянии. Астеническое состояние пациентов изменялось в пределах от 46 баллов (до лечения) до 40,7 баллов (после лечения), умеренное снижения настроения и субдепрессия, выявленные до лечения, уменьшались после проведенного лечения, но не у всех пациентов исчезали полностью. При этом самочувствие, активность, настроение оставались на прежнем уровне 4,6 баллов до лечения и 4,7 баллов после лечения. Такие изменения в психо-эмоциональном состоянии пациентов понятны, так как домены в которых были выявлены наибольшие изменения следующие: общение (d310—d399); бытовая жизнь (d610—d699); межличностные взаимодействия и отношения (d710—d799); главные сферы жизни — образование, работа и занятость, экономическая жизнь (d810—d899); жизнь в сообществах, общественная и гражданская жизнь (d910—d999). Основные переживания пациентов связаны с возможной потерей работы и как следствие неуверенность в материальном благополучии. Если изменение голоса возникли внезапно, то возникают сложности в общении с семьей, коллегами, друзьями и общественных местах и т.д.

Выводы. Таким образом, проведенное исследование показывает, что построение реабилитационного профиля по МКФ может помочь объективно оценить степень социальной дезадаптации и помочь специалистам мультидисциплинарной реабилитационной команды с учетом изменений психо-эмоционального статуса выстроить оптимальный комплекс лечебных и реабилитационных мероприятий. Однако малочисленность изученной группы пациентов требует дальнейшего более расширенного исследования в этом направлении.

СРАВНИТЕЛЬНАЯ ОЦЕНКА ЭФФЕКТИВНОСТИ И БЕЗОПАСНОСТИ ХИРУРГИЧЕСКОГО И ТЕРАПЕВТИЧЕСКОГО МЕТОДОВ ЛЕЧЕНИЯ ДЕТЕЙ С ПАТОЛОГИЕЙ ЛИМФОЭПИТЕАЛИАЛЬНОГО ГЛОТОЧНОГО КОЛЬЦА НА ФОНЕ АЛЛЕРГИЧЕСКОГО РИНИТА

Орлова Ю.Е., Свистушкин В.М., Никифорова Г.Н.

ФГБОУ ВО Первый МГМУ им. И.М. Сеченова Минздрава России

Email: orlova.yulya.orlova@yandex.ru

Введение. Кольцо Пирогова - Вальдейра представлено основными звеньями – глоточная миндалина (аденоидные вегетации) небные и язычная миндалины, и дополнительными компонентами – трубные миндалины и латеральные глоточные группы. Согласно официальной статистике, в среднем около 35% детей (по результатам отдельных исследований до 70%) имеют гипертрофию глоточной миндалины. Данные о

распространенности гипертрофии небных миндалин единичны. В Дании при обследовании 50000 детей установлено, гипертрофия небных миндалин развивается у 25 человек на 1000 детского населения.

Увеличенная лимфоидная ткань может блокировать верхние отделы дыхательных путей, что клинически проявляется назальной обструкцией, наличием патологического отделяемого в полости носа, храпом и апноэ во сне, рецидивирующими синуситами, дисфункцией слуховой трубы, средними отитами, а также обусловливает нарушение развития лицевого скелета.

Аллергический ринит – хроническое заболевание слизистой оболочки носа, в основе которого лежит lgE-опосредованное воспаление, обусловленное воздействием различных аллергенов и проявляющееся комплексом симптомов в виде ринореи, заложенности носа, чихания и зуда в носовой полости. АР нередко сочетается с хроническим аденоидитом, риносинуситом и другими заболеваниями верхних отделов дыхательных путей, а также с различной аллергической патологией. По данным ВОЗ, АР страдают более 40% населения земного шара, в России показатель распространенности АР у детей составил 11,7%. Сочетанная патология лимфоэпителиального глоточного кольца и аллергического ринита по данным различных исследователей наблюдается у детей дошкольного и младшего школьного возраста в 45–55% случаев. Аллергическое воспаление глоточной миндалины и ее последующая гиперплазия значительно усугубляют назальную обструкцию. Пик заболевания гипертрофии лимфоэпителиального глоточного кольца отмечается в возрастной группе от 3 до 9 лет.

Цель исследования. Оценить эффективность и безопасность различных методов лечения детей с патологией лимфоэпителиального глоточного кольца на фоне аллергического ринита

Материалы и методы. В нашем исследовании было сравнение двух методов лечения. Дети были разделены на две группы: консервативное и комплексное (хирургическое и консервативное) лечение в зависимости от согласия /отказа законного представителя и медицинских показаний. Консервативное лечение проводилось в соответствии с клиническими рекомендациями - Гипертрофия аденоидов. Гипертрофия небных миндалин Аллергический ринит. Был выполнен статистический анализ оценки качества жизни согласно динамике клинических данных и лабораторных анализов.

Результаты и выводы. В группе пациентов, которые получали комплексное консервативное лечение сочетанной патологии, при наличии показаний к оперативному вмешательству и отказа законных представителей от него, отмечалась назальная обструкция, ограничивающая деятельность пациента и негативно повлиявшая на общее соматическое

состояние детей. У пациентов, которые получали хирургическое лечение сочетанной патологии, при наличии показаний и согласия на оперативное вмешательство законных представителей, с дальнейшей консервативной терапией аллергического ринита наблюдалось отсутствие назальной обструкции, уменьшение частоты возникновения респираторных заболеваний, нарушения сна, а также повышение физической активности и улучшение эмоционального статуса.

Хирургическое лечение патологии лимфоэпителиального глоточного кольца оказывает благоприятный эффект на соматический статус и качество жизни детей с аллергическим ринитом.

НАРУШЕНИЯ ГОЛОСОВОЙ ФУНКЦИИ У ПАЦИЕНТОВ ГОЛОСО-РЕЧЕВЫХ ПРОФЕССИЙ, ПЕРЕНЕСШИХ COVID–19

Павлихин О.Г., Романенко С.Г., Лесогорова Е.В., Красникова Д.И., Красильникова Е.Н.

ГБУЗ «НИКИО им. Л.И. Свержевского» ДЗМ

Email: asdf36@mail.ru

Цель исследования. Определение причин нарушения голосовой функции у пациентов голосо-речевых профессий, перенесших COVID-19.

Материалы: 82 пациента – лица голосо-речевых профессий.

Методы исследования: жалобы, анамнез, субъективная оценка качества голоса по визуально-аналоговой шкале (ВАШ), микроларингоскопия, видеоэндоларингостробоскопия, акустический анализ голоса (система Kay Pentax).

Результаты. Степень поражения легочной ткани по данным КТ органов грудной клетки составила 15-40%. Курс лечения в стационаре проходили 32 больных, 8 из них находились на ИВЛ. 24 пациента получали вспомогательную оксигенотерапию: низкопоточную оксигенотерапию – 11, высокопоточную оксигенотерапию – 5, неинвазивную вентиляцию легких – 8. В амбулаторных условиях проходили лечение 50 пациентов.

Первичный осмотр: жалобы на охриплость, быструю утомляемость голоса – все 82 пациента. Субъективная оценка голоса по ВАШ у всех пациентов – 5,3±0,4 балла. Микроларингоскопия: катаральный ларингит – 56 пациентов, корки в гортани – 5, пахидермия слизистой оболочки межчерпаловидной области – 10. Наиболее выраженные изменения выявлены у 13 больных, находившихся на ИВЛ или получавших высокопоточную оксигенотерапию. Органические изменения в гортани: хронический гиперпластический ларингит – 2, ангиоматозный полип голосовой складки – 3, односторонний паралич гортани –

4, острый инфильтративный ларингит с формированием язв и грануляций в узелковой зоне – 2. Данные пациенты были исключены из дальнейшего исследования.

Видеоларингостробоскопия – у всех пациентов нарушение фонаторного цикла, малая амплитуда колебаний, отсутствие смыкания голосовых складок, у 12 – асинхронность колебаний голосовых складок. Время максимальной фонации (ВМФ) – 10,3±1,9 с, vAm – 11,5±0,7%, Jitter – 2,5±0,1%, Shimmer – 9,1±0,75%, APQ – 5,1±0,7%, NHR – 0,18±0,1%, VTI – 0,1±0,02%, SPI – 17,6±1,4%.

Микробиологическое исследование слизистой оболочки гортани: *Str. viridans* – 22 (31%), титр 10^2-10^3 КОЕ, энтеробактерии (*Echerihia coli, Klebsiella pneumonia, Kluyvera ascorbata, Hafnia alvei*) – 20 (28%), титр 10^2-10^3 КОЕ, стафилококки (*Staph. epidermidis, Staph. aureus*) – 17 (24%), титр 10^2 КОЕ, грибы рода *Candida* – 12 (17%), титр 10^3 КОЕ.

Лечение: убихинон 100 мг в сутки и комбинация α-токоферола ацетат 100 мг + ретинола ацетат 100 000 МЕ по 2 драже в сутки в течение 1 месяца, дыхательная гимнастика, фонопедия.

Контрольный осмотр через 3 месяца.

Субъективная оценка голоса по ВАШ – 8,5±0,7 балла. Микроларингоскопия: норма – 54 (76%), катаральный ларингит – 17 (34%), отечные узелки голосовых складок – 8. Видеоларингостробоскопия: нормальный фонаторный цикл – 73 (89%), малая амплитуда колебаний – 6 (7%), асинхронность колебаний – 4 (10%). Акустический анализ голоса: ВМФ – 18,3±2,1 с, vAm – 8,7±0,4%, Jitter – 1,8±0,2%, Shimmer – 5,7±0,5%, APQ – 3,1±0,5%, NHR – 0,15±0,05%, VTI – 0,06±0,01%, SPI – 13,8±0,65%.

Контрольный осмотр через 6 месяцев.

Субъективная оценка голоса по ВАШ: 9,2±0,4 балла – 63 пациента, 8,1±0,5 балла – 9.

Микроларингоскопия: норма – 62, умеренная сухость слизистой оболочки гортани – 9. Видеоларингостробоскопия: нормальный фонаторный цикл – 72. Акустический анализ голоса: ВМФ - 23,5±4,1 с, vAm – 6,7±0,8%, Jitter – 1,0±0,2%, Shimmer – 6,5±0,4%, APQ – 3,2±0,4%, NHR – 0,11±0,05%, VTI – 0,05±0,02%, SPI – 9,8±0,4%.

Выводы. Нарушения качества голоса у пациентов, перенёсших COVID 19, носит характер функционального (гипотонусного расстройства). Его выраженность обусловлена тяжестью течения основного заболевания.

Не выявлено корреляции между объемом поражения ткани лёгких, степенью гипотонусного расстройства и сроками реабилитации голоса.

Включение в терапию улучшающих метаболизм препаратов сокращает сроки реабилитации.

СПОСОБ ХИРУРГИЧЕСКОГО ЛЕЧЕНИЯ ДВУСТОРОННЕГО ПАРАЛИТИЧЕСКОГО СТЕНОЗА ГОРТАНИ С ИСПОЛЬЗОВАНИЕМ ЛАЗЕРА С ДЛИНОЙ ВОЛНЫ 445 НМ

Панченко П.И., Кривопалов А.А., Шамкина П.А., Мазеина Е.С.

ФГБУ «СПб НИИ ЛОР» Минздрава России

Email: pipan.ent@gmail.com

Хронические стенозы гортани составляют 7,7% от общего числа всех заболеваний ЛОР органов. В структуре хронических заболеваний складчатого отдела гортани двусторонний паралитический стеноз занимает второе место и составляет 29,9%. Эффективность хирургического лечения стенозов гортани по результатам обзоров литературы разных авторов варьирует от 22 до 94%. Неудовлетворительный результат может быть связан с развитием ранних и поздних послеоперационных осложнений, которые обусловлены недостаточным объемом резекции структур гортани, открытой раневой поверхностью, несоблюдением голосового покоя после операции и рекомендаций по консервативной терапии, неявкой на контрольные медицинские осмотры, курением, некоррегируемой сопутствующей патологией, что приводит к более вероятному рецидивированию стеноза гортани.

В связи с вышесказанным остается актуальным вопрос выбора тактики хирургического лечения двустороннего паралитического стеноза гортани, что побуждает к разработке новых современных оперативных методик, в том числе с использованием лазерных технологий.

Цель исследования. Оценка эффективности способа микроэндоскопической ларингопластики с использованием ангиолитического лазера длиной волны 445 нм у пациентов с двусторонним паралитическим стенозом гортани.

Пациенты и методы. На базе ФГБУ СПб НИИ ЛОР с сентября 2021 года до июня 2022 года было обследовано и пролечено 17 пациентов с диагнозом двусторонний паралитический стеноз гортани.

Клиническое обследование предполагало сбор жалоб пациентов, анамнеза заболевания и жизни, общеклиническое исследование, стандартный предоперационный осмотр, видеостробоскопическое исследование гортани, проведение спирометрии до операции, в раннем и отдаленном периоде (4-6 месяцев).

Всем пациентам было выполнено хирургическое вмешательство в объеме микроэндоскопической ларингопластики с использованием ангиолитического лазера с длиной волны 445 нм, разработанное и внедренное в СПБ НИИ ЛОР.

Для резекции использовали лазерное оптоволокно диаметром 400 мкм в атмосфере инертного газа в импульсном режиме: длина волны 445 нм, мощность лазерного излучения от

6,0 до 8,0 Вт с длительностью импульса от 10 до 20 мс и паузой между импульсами от 100 до 130 мс. При этом в контактном режиме осуществляли разрез слизистой оболочки голосовой складки по ее верхней поверхности от середины голосовой складки, продолжающийся по вестибулярной складке, с последующей резекцией задней трети последней и рассечением слизистой оболочки голосовой складки под вестибулярной складкой. Верхнюю и медиальную поверхность слизистой оболочки отсепаровывали от щиточерпаловидной мышцы, получившийся лоскут медиализовали. Затем производили подслизистую хордаритеноидотомию в объеме резекции задней трети щиточерпаловидной мышцы, черпаловидного хряща (голосового отростка, передних 2/3 тела, верхушки). Последним этапом на отсепарованый лоскут и на рану эндоларингеально накладывали узловые швы поочередно от переднего угла раны, таким образом формируя широкую голосовую щель.

Результаты. По результатам оценки состояния пациентов в позднем послеоперационном периоде: 16 пациентов были реабилитированы по дыхательной функции без осложнений. В 1-м случае был отмечен рецидив стеноза из-за развития гранулемы в области резекции, что потребовало оперативного удаления гранулемы с восстановлением широкого просвета гортани (отсутствие рецидива гранулемы в течение 6 месяцев).

Вывод. Таким образом, предлагаемый метод микроэндоскопической ларингопластики с использованием ангиолитического лазера длиной волны 445 можно рекомендовать к широкому практическому применению в лечении пациентов с двусторонними паралитическими стенозами гортани.

РОЛЬ ХИРУРГИИ ГРУШЕВИДНОЙ АПЕРТУРЫ В ЛЕЧЕНИИ НАЗАЛЬНОЙ ОБСТРУКЦИИ

Пшенников Д.С.

ГБУ РО «ОКБ имени Н.А. Семашко»

ФГБОУ ВО «РязГМУ им. академика И.П. Павлова» Минздрава России

Email: pshennikovd@mail.ru

Актуальность. Хроническая назальная обструкция является важной проблемой современной оториноларингологии, значительно снижающей качество жизни пациентов. На сегодняшний день грушевидному отверстию, как элементу статического компонента внутреннего носового клапана (ВНК) и как возможной причине его дисфункции, не уделяется должного хирургического внимания. Если рассматривать грушевидную апертуру (ГА) как возможную причину назальной обструкции, то главным параметром является ее ширина, которая имеет прямое влияние на объем области ВНК.

Цель исследования. Улучшить результаты хирургического лечения назальной обструкции за счет внедрения в операционные протоколы методов, направленных на расширение грушевидной апертуры.

Материалы и методы. Хирургия грушевидного отверстия в лечении назальной обструкции была впервые опубликована в работе Douglas B. (1952) в журнале «Пластическая и реконструктивная хирургия». Всего в представленных работах прооперировано 120 пациентов, 105 из которых с положительным результатом, заключающимся в купировании или уменьшении симптома затруднения носового дыхания, что позволяет сделать вывод о эффективности хирургии ГА в лечении хронической назальной обструкции.

В настоящей работе проанализированы результаты хирургического лечения назальной обструкции у вторичных пациентов, ранее перенесших операцию на перегородке носа и нижних носовых раковинах. Результат оценивался с помощью опросника NOSE. В исследовании приняло участие 11 человек, прооперированных с 2020 по 2022 годы, 7 мужчин и 4 женщины, возраст 33,6 ± 11,5 года.

Результаты и их обсуждение. В результате хирургического лечения грушевидной апертуры, оцененного через 6 месяцев после операции получили значимое улучшение ($p<0,05$) по снижению баллов симптомов назальной обструкции по шкале NOSE у всех пациентов, что говорит об эффективности методов расширения ГА.

Выводы. Операции, направленные на расширение грушевидного отверстия, являются эффективными для купирования хронической назальной обструкции у вторичных пациентов. Однако, требуются дальнейшие исследования в данном вопросе, направленные на установление четких показаний к хирургическому лечению.

КРОВОТЕЧЕНИЯ ПОСЛЕ ТОНЗИЛЛЭКТОМИИ И ФАКТОРЫ, ВЛИЯЮЩИЕ НА ИХ ВОЗНИКНОВЕНИЕ

Пшенников Д.С., Задоя Д.И.

ФГБОУ ВО «РязГМУ им. академика И.П. Павлова» Минздрава России

ГБУ РО «КБ имени Н.А. Семашко»

Email: pshennikovd@mail.ru

Введение. На сегодняшний день хронический тонзиллит (ХТ) диагностируется до 15% населения, а в соотношении всех случаях заболеваний глотки хронический тонзиллит составляет примерно 24%. В основном хронический тонзиллит затрагивает лица трудоспособного возраста. При хроническом тонзиллите снижается защитная функция небных миндалин. Радикальным методом лечения хронического тонзиллита (ТЭ) остается

оной из самых распространенных операций в ЛОР клиниках всего мира. ТЭ сопровождается тяжело протекающим послеоперационным периодом и несет риск развития осложнений. Одно из самых страшных и грозных осложнений является кровотечение.

Цель исследования. Изучить частоту возникновения послеоперационных кровотечений и сделать анализ причин развития послеоперационных кровотечений после тонзиллэктомии.

Материалы и методы. Проведен ретроспективный анализ больных, перенесших тонзиллэктомию в клинике оториноларингологии РязГМУ им. академика И.П. Павлова за 2012 - 2019 годы и случаев кровотечений в послеоперационном периоде.

Результаты. Послеоперационные кровотечения после тонзиллэктомии, отмечены в 35 случаях и требовали повторного хирургического вмешательства. Летальность отмечена всего в 1 случае. Основными методами остановки послеоперационных кровотечений являлись использование медицинского латексного тканевого клея, тампонады ниш с гемостатическими средствами и ушивание кровоточащего сосуда. В результате данного набора вмешательств остановка кровотечения была достигнута у 98% пациентов. Дальнейший послеоперационный период у 34 пациента протекал без особенностей. Выписка пациентов из стационара осуществлялась на 7-8 сутки, с последующим амбулаторным долечиванием и наблюдением ЛОР врачом по месту жительства. Самое сильное интраоперационное кровотечение за всю историю клиники возникло у пациента в возрасте 55 лет, перенесшего 6 паратонзиллярных абсцессов с обеих сторон и потребовало ему ушивание ниш, гемотрансфузию и другие необходимые мероприятия. На 5 сутки после операции возникло повторное кровотечение, кровопотеря примерно 500 мл. Мероприятия, проводимые пациенту по поводу остановки кровотечения, были неэффективны.

Выводы. На тяжесть послеоперационного кровотечения, заметно влияют:

- старший возраст пациентов,
- форма хронического тонзиллита,
- давность и тяжесть заболевания,
- наличие в анамнезе паратонзиллярных абсцессов,
- атипичные сосудистые аномалии, которые проявляются в процессе операции (сосудистая мальформация).

ЗНАЧЕНИЕ АНТРОПОМЕТРИИ ГРУШЕВИДНОЙ АПЕРТУРЫ В ОТОРИНОЛАРИНГОЛОГИИ

Пшенников Д.С.[1,2], Юсова Н.Г.[1]

[1] ФГБОУ ВО «РязГМУ им. академика И.П. Павлова» Минздрава России

[2] ГБУ РО «ОКБ имени Н.А. Семашко»

Email: yusova.nataliya.98@mail.ru

Введение. Назальная обструкция – симптом, сопровождающийся целым рядом субъективных ощущений, заметно ухудшающих качество жизни пациентов. Несмотря на то, что «золотым стандартом» при назальной невоспалительной обструкции остается хирургия носовой перегородки и носовых раковин (чаще нижних, иногда средних), часть больных остается, не удовлетворена результатом операции. Довольно часто каждая последующая операция при назальной обструкции направлена на дальнейшее уменьшение нижних носовых раковин, удаление остатков перегородки носа, что чревато атрофией слизистой, «пустым носом» и перфорациями носовой перегородки. Одна из причин возникновения данного симптома – дисфункция носового клапана, которая в некоторых случаях может быть обусловлена узкой грушевидной апертурой.

Цель исследования. Изучить антропометрические характеристики грушевидной апертуры с прикладным значением к хирургии назальной обструкции.

Материалы и методы. Измерения размеров грушевидной апертуры проводились на результатах компьютерных томограмм у 390 пациентов (151 – мужчины, 239 - женщины), ринологические жалобы у них отсутствовали. Обследуемые были разделены по полу и возрастным группам: 18-29, 30-39, 40-49, 50-59 лет и старше 60 лет. Акцент в проводимом исследовании заключался в измерении ширины грушевидного отверстия, как параметра с наибольшим влиянием на площадь области носового клапана и, как следствие, возможного влияния на назальную обструкцию.

Результаты.

1. Ширина грушевидного отверстия во всех возрастных группах была больше у мужчин, чем у женщин.

Ширина грушевидной апертуры вне зависимости от возраста:
женщины (239) – 23,54 ± 1,51; мужчины (151) – 24,08 ± 1,55

2. Мы не получили достоверной разницы об увеличении грушевидной апертуры с возрастом, что соответствует исследованиям о возрастной атрофии костной ткани, так как маленькая выборка в разных возрастных группах. Этот вопрос будем исследовать дальше.

3. Помимо этого, мы обратили внимание, что ширина грушевидного отверстия максимальна у каждого пациента в разных местах, что наиболее важно в прикладном значении.

В своем исследовании, в перспективе, мы собираемся проанализировать зависимость между параметрами наружного носа: проекцией носа, шириной наружного носа, измеренной в трех местах, и длиной носа. Сопоставив вышеперечисленные измерения с вычисляемыми параметрами, можно будет ответить на вопрос – нужно ли расширять грушевидную апертуру или нет? С целью устранения назальной обструкции.

Выводы. Необходимо обращать внимание на грушевидное отверстие, участвующее в образовании области носового клапана, которое может стать причиной затрудненного носового дыхания. Нами были проведены двусторонние измерения ширины грушевидной апертуры с учетом возможной асимметрии и односторонней назальной обструкции. Из проанализированных ранее результатов исследований, в нашем - самая большая выборка пациентов.

Данный анализ может помочь врачам правильно определить показания для хирургии грушевидного отверстия и выбрать наиболее эффективный метод оперативного лечения назальной обструкции.

ЧАСТОТА ГЕНОТИПА ПЕРВИЧНОЙ ГИПОЛАКТАЗИИ У БОЛЬНЫХ ХРОНИЧЕСКИМ ПОЛИПОЗНЫМ РИНОСИНУСИТОМ

Реброва С.А., Тырнова Е.В.

ФГБУ «СПб НИИ ЛОР» Минздрава России

Email: svetlanrebrov@yandex.ru

Генетические исследования позволяют выявить гены-кандидаты подверженности многофакторным заболеваниям с выраженным клиническим полиморфизмом и способствуют пониманию молекулярных механизмов их патогенеза. Практическое применение молекулярной диагностики позволит приблизиться к индивидуально-ориентированной (персонализированной) медицине. В отечественной литературе высказано предположение о роли лактазной недостаточности в патогенезе хронического полипозного риносинусита (ХПРС), в доступной нам зарубежной литературе сведения о такого рода ассоциациях отсутствуют. Для населения России ключевой детерминантой развития первичной гиполактазии считают генотип CC по полиморфизму LCT*C/T-13910. В популяциях европейской части России частота генотипа CC варьирует от 36% до 58%, в среднем составляет 49%.

Цель исследования. Провести пилотное исследование частоты детекции генетического маркера первичной гиполактазии – однонуклеотидного полиморфизма C/C(-13910) гена MCM6, кодирующего фермент лактазу, у больных хроническим полипозным риносинуситом без сопутствующей патологии желудочно-кишечного тракта.

В лечебно-диагностическом отделении СПб НИИ ЛОР обследовано 16 больных ХПРС в возрасте 30-51 год (средний возраст 39 лет), мужчин 69% (11 чел.), европеоидного фенотипа. Продолжительность заболевания составила от 3 до 15 лет, имело место преимущественно тяжелое течение ХПРС 69% (11 больных). У 75% больных отмечена сопутствующая патология: сочетание ХПРС, бронхиальной астмы (БА) и аллергического ринита (АР) 31% (5 пациентов), ХПРС и БА 19% (3 больных), ХПРС и АР 25% (4 чел.). На момент обращения в ЛОР НИИ проявления любых острых или хронических заболеваний желудочно-кишечного тракта отсутствовали, к гастроэнтерологу пациенты никогда не обращались, на диспансерном учете у него не состояли. При активном опросе 18,75% (3 пациента) отметили клинические проявления в виде неустойчивого стула, метеоризма, спастических болей в области живота после употребления молочных продуктов. Выполнен сбор анамнеза, осмотр аллерголога, ЛОР специалиста, оценка распространенности полипозного процесса на основании данных компьютерной томографии околоносовых пазух, определение генетического маркера MCM6 полиморфизм C(-13910) T методом полимеразной цепной реакции в режиме реального времени, статистический анализ с использованием пакета Statistica V.10.

Ассоциированный с первичной гиполактазией (низкой активностью фермента лактазы и непереносимостью дисахарида лактозы у взрослых) генотип CC выявлен в 37,5% случаев (6 пациентов). Ассоциированные с персистенцией (стойкой активностью фермента лактазы и хорошей переносимостью углевода лактозы у взрослых) генотипы установлены: CT у 56,25% (9 пациентов), генотип TT у 6,25% (1 больной). Частота аллелей полиморфизма C/T-13910 в гене LCT составила: аллель C 0,65, аллель T 0,34. Распределение частот генотипов в исследованной группе соответствует равновесному распределению Харди-Вайнберга (критерий $\chi 2$ 0,97, число степеней свободы (df) = 1). Среди больных с генотипом CC 67% не имели никаких клинических признаков лактазной недостаточности. Среди больных, предъявивших жалобы на кишечный дискомфорт после употребления молочных продуктов, генотип CC установлен у 2 человек (33%), CT – у 1 пациента (11%). Статистическая обработка не выявила значимых связей генотипов персистенции/неперсистенции лактазы TT, CT, CC с полом, возрастом пациентов, тяжестью хронического полипозного риносинусита, наличием или отсутствием сопутствующих заболеваний респираторного тракта - бронхиальной астмы и аллергического ринита, а также клиническими проявлениями непереносимости лактозы.

Таким образом, проведенное пилотное исследование показало, что частота ассоциированного с низкой активностью фермента лактазы генотипа CC по полиморфизму LCT*C/T-13910 у больных хроническим полипозным риносинуситом жителей Санкт-Петербурга детектирована у 37,5% пациентов, что не превышает частоту носительства генотипа первичной гиполактазии в общей популяции европейской части России. Преобладающей коморбидной патологией у больных хроническим полипозным риносинуситом явилась другая (связанная, родственная) патология дыхательных путей, а именно, бронхиальная астма и аллергический ринит. На основании полученных данных не удалось установить причинно-следственную связь между генотипом C/C(-13910) гиполактазии взрослого типа и хроническим полипозным риносинуситом. Учитывая взаимосвязь хронического риносинусита с другими заболеваниями дыхательных путей с хорошо изученными генетическими компонентами (в частности, астмой), изучение генетики хронического риносинусита заслуживает повышенного внимания для углубления знаний о патофизиологии заболевания, на которое, вероятно, влияют множественные генетические факторы и другие негенетические воздействия.

ОДНОСТОРОННИЙ ПАРАЛИЧ ГОРТАНИ. АНАЛИЗ КЛИНИЧЕСКИХ НАБЛЮДЕНИЙ

Романенко С.Г., Павлихин О.Г., Лесогорова Е.В., Сударев П.А., Красникова Д.И., Елисеев О.В.

ГБУЗ «НИКИО им. Л.И. Свержевского» ДЗМ

Email: katenan1@rambler.ru

Цель исследования. Изучить распространенность и этиологические особенности выявленных случаев паралича гортани.

Материалы и методы. Проанализированы результаты обследования 1788 пациентов с диагнозом паралич гортани, первично обратившихся к фониатру в КДО №1 ГБУЗ НИКИО им Л.И. Свержевского ДЗМ с 2018 по 2021 гг. Односторонний паралич гортани (ОПГ) диагностирован у 1622 пациентов (левосторонний – 948, правосторонний – 674), двусторонний – у 166 больных. Среди обследованных пациентов с ОПГ женщины составили 67% (n=1082), мужчины – 33% (n=540) в возрасте от 24 лет до 97 лет (средний возраст женщин – 65,3±7,3 года, мужчин – 63,1±6,6 лет).

Результаты. Этиология ОПГ распределилась следующим образом: 39% (n=633) – операции на щитовидной железе, в том числе по поводу рака щитовидной железы (160 пациентов); 20 пациентов перенесли операцию на паращитовидных железах; 12% (n=194) –

операции на сосудах шеи (преимущественно – каротидная эндартерэктомия); 5% (n=81) – операции на легком, во всех случаях по поводу рака; 2% (n=32) – протезирование аорты; 1 пациент – протезирование подключичной артерии. 13% (n=210) пациентов с ОПГ перенесли различные хирургические вмешательства на органах грудной клетки и шее (54 – операции на сердце, 41 – резекции пищевода, 32 – операции на шейном отделе позвоночника, 28 – операция на блуждающем нерве, 25 – удаление хемодектом шеи, 20 – удаление паратрахеальной кисты, 10 – флегмона шеи) и травмы шеи и головы (11 пациентов), 5 – получили ЗЧМТ, 4 – перенесли ОНМК, 2 – перенесли менингит, у 3 – ОПГ возник после удаления опухоли головного мозга. 4 пациента перенесли экстренную интубацию и ИВЛ. Наиболее редкими причинами ОПГ явились – рак молочной железы (1 пациент), рак гортани (1пациент), гранулематоз Вегенера (1 пациент), осложнение тонзиллэктомии (1 пациент). 27% (n=438) пациентов отрицали получение травмы, наличие опухолевой патологии, хирургические вмешательства на органах шеи и грудной клетки, ОНМК и другие органические причины паралича гортани. Для установления этиологии ОПГ всем пациентам было назначено комплексное обследование, включающее инструментальные методы исследования органов шеи и грудной полости, а также - обследование у невролога с целью исключения центральных причин. В ходе обследования у 24 пациентов выявлены вероятные причины ОПГ (у 6 – новообразование щитовидной железы, 5 – новообразование левого легкого, 4 – аневризма аорты, 3 – БАС, 2 – количественная лимфаденопатия средостения и шеи, 3 – новообразование средостения, 1 – ревматизм, анкилоз перстне-черпаловидных суставов). 146 пациентов не явились на повторный осмотр и не предоставили результаты проведенных исследований. У 16,5% (n=268) больных по результатам комплексного обследования, причин ОПГ выявлено не было, пациентам установлен диагноз «Односторонннний паралич гортани неясной этиологии».

Длительность заболевания у большинства пациентов (n=1183, 72,9%) составила менее 1 года из них 860 пациентов обратились в первые 6 месяцев от момента возникновения охриплости. У 439 пациентов давность заболевания превысила 1 год, что значительно ухудшает прогноз лечения, снижает шансы восстановления подвижности гортани. Всем пациентам была назначена фонопедическая реабилитация, а также курс фармакотерапии и физиотерапии с учетом противопоказаний, обусловленных этиологией паралича и сопутствующей патологией. Из 989 пациентов более 3 фонопедических занятий посетили 442 (44,7%). На фоне фонопедии восстановление подвижности гортани отмечено у 90 больных (20,4%), улучшение голоса при сохранении паралича – у 335 (75,8%) и улучшения качества голоса отмечено не было у 17 пациентов (3,8%).

Заключение. ОПГ является полиэтиологическим заболеванием, может быть как проявлением патологии самой гортани, так и быть симптомом поражения органов грудной

клетки, шеи, головного мозга и других систем. Проведенный анализ показал высокую распространенность ОПГ ятрогенного генеза: 39% – операции на щитовидной железе, 2% – на паращитовидной железе, 12% – на сосудах шеи, 5% – на легком, 13% – другие хирургические вмешательства на органах грудной клетки и шеи и травмы. Также отмечена высокая распространенность ОПГ неясной этиологии (16,5%). Все случаи выявленного ОПГ неясной этиологии требуют тщательного комплексного дообследования с привлечением специалистов смежных областей (неврологов, эндокринологов, психотерапевтов).

СРАВНИТЕЛЬНАЯ ОЦЕНКА РЕЗУЛЬТАТОВ РАЗЛИЧНЫХ СПОСОБОВ ХИРУРГИЧЕСКОГО ЛЕЧЕНИЯ У ПАЦИЕНТОВ С ИНВЕРТИРОВАННОЙ ПАПИЛЛОМОЙ СИНО-НАЗАЛЬНОЙ ЛОКАЛИЗАЦИИ

Сапова К.И.[1], Воронов А.В.[1], Науменко А.Н.[2]

[1] ФГБУ «СПб НИИ ЛОР» Минздрава России

[2] ФГБУ «Северо-Западный окружной научно-клинический центр имени Л.Г. Соколова Федерального медико-биологического агентства»

Email: ksenia_sapova@mail.ru

Инвертированная папиллома (ИП) - это доброкачественная эпителиальная опухоль сино-назальной локализации эктодермального происхождения, которая обладает местным деструктивным ростом, имеет склонность к процедивам при ее неполном удалении и характеризуется значительным злокачественным потенциалом Всем пациентам с инвертированной папилломой показано хирургическое лечение. На современном этапе нет единого алгоритма при выборе доступа для удаления данных новообразований, особенно остается открытым вопрос о тактике хирургического лечения у лиц с продолженным опухолевым ростом.

Цель исследования. Сравнение результатов хирургического лечения пациентов с инвертированной папилломой синоназальной локализации с применением наружным и эндоназальных методик.

Материалы и методы. Работа выполнена на базе Санкт-Петербургского научно-исследовательского института уха, горла, носа и речи» Минздрава России в период с 2012 по 2022гг. За данный период времени проходили обследование и лечение 118 пациентов с гистологически подтвержденным диагнозом инвертированной папилломы сино-назальной области. Среди пациентов было 75 мужчин (средний возраст 58,8 +/- 3,2 года) и 43 женщины (средний возраст 52,4 +/- 2,7 лет). Пациенты были разделены на три группы. 1 группа - 52 пациента - имели первично выявленную опухоль. 2 группа (25 человек) были пациенты с

продолженным ростом инвертированной папилломы, ранее оперированные в других медицинских учреждениях из эндоназального доступа. 3 группа - 41 пациент - больные после хирургического лечения по удалению инвертированной папилломы с применением наружных методик в условиях сторонних клиник.

Результаты лечения 1 группы пациентов. Все пациенты были прооперированы эндоназально с использованием принципов функциональной эндоскопической ринохирургии. В послеоперационном периоде у части пациентов были выявлены некоторые патологические состояния. У 2 пациентов была выявлена нейропатия по ходу ветвей тройничного нерва. При деэпителизации зоны роста ИП по ходу канала подглазничного нерва была выполнена резекция костных стенок канала нерва, а также имело место раздражение веточек нерва с помощью силового оборудования. Жалобы регрессировали через 1-2 месяца после хирургического лечения. У 2 человек на контрольных КТ ОНП и МРТ ОНП был выявлен хронический верхнечелюстной синусит (кистозно-полипозная форма). У 4 больных при анализе контрольных КТ ОНП и МРТ ОНП была выявлена рубцовая деформация полости пазухи ввиде тотального замещения полости синуса по типу остеита. Продолженный рост инвертированной папилломы не был зафиксирован ни у одного пациента после лечения из предложенного эндоскопического эндоназального доступа.

Результаты лечения 2 группы пациентов. Зачастую пациентам из 2 группы исследования при первичной госпитализации был выставлен неверный диагноз - большинство проходило лечение с диагнозом «хронический полипозный риносинусит». Оценивая результаты лечения 2 группы пациентов было выявлено 18 случаев продолженного роста инвертированной папиллломы в полости верхнечелюстной пазухи и в лобно-носовом кармане (7 пациентов). Рубцово-спаечный процесс в среднем носовом ходе отмечался у 4 пациентов. К другим послеоперационным состояниям можно отнести появление перфорации перегородки носа и развитие хронического дакриоцистита на стороне поражения. Средние сроки госпитализации при первичном лечении в данной группе пациентов составили 9,54 +/- 4,79 дня.

Результаты лечения 3 группы пациентов. В 3 группу пациентов были включены 41 человек, которые ранее перенесли хирургическое вмешательство с использование наружных методик в других медицинских учреждениях. Все пациенты были первоначально прооперированы без использования эндоскопической оптики и силового оборудования, что подтверждает неэффективность классических методик и необходимость использования данной техники при операции по удалению инвертированных папиллом. Чаще всего (в 74,35% случаев) продолженный рост инвертированной папилломы определялся в полости лобной пазухи. У 10 пациентов новообразование локализовывалось в полости верхнечелюстного

синуса. Продолженный опухолевый рост в среднем возникал через 28 месяцев с начала лечения. Большинство пациентов (37 человек) из 3 группы обследования первично были прооперированы по поводу хронического синусита.

Основной жалобой, которую предъявляли пациенты после операции с применением наружных методик, являлась нейропатия по ходу ветвей тройничного нерва – у 13 человек (в 31,81% случаев). По данным контрольной компьютерной томографии ОНП у 15 человек (в 36,36% случаев) после операции возник рубцовый стеноз лобно-носового кармана, что привело к формированию хронического фронтита. Кроме этого, у 3 пациентов (9,09%) при проведении контрольных методов лучевой диагностики были выявлены дефекты основания черепа (1 пациент имел локализацию дефекта в области задней стенки лобной пазухи и 2 пациента – в области ситовидной пластинки). Эпифора и хронический дакриоцистит развивались у 6 пациентов (14%). Средние сроки госпитализации пациентов 3 группы были 10,32 +/- 5,11 дней. Также у всех пациентов был выявлен массивный рубцовый процесс, в тканях которого интраоперационно выявлялись фрагменты инвертированной папилломы. Из 41 пациента с продолженным ростом ИП были зафиксированы 5 случаев, где при повторном гистологическом исследовании были выявлены фрагменты синоназальной карциномы.

Заключение. Высокая частота продолженного опухолевого процесса после проведенных хирургических вмешательств с использованием различных наружных доступов без эндоскопической ассистенции свидетельствует об их низкой эффективности. С целью снижения риска развития процедива инвертированной папилломы необходима тщательная ревизия послеоперационной полости и максимальная ее деэпителизация, что возможно осуществить исключительно с использованием эндоскопического оборудования.

ПРИМЕНЕНИЕ МЕЗЕНХИМАЛЬНЫХ СТРОМАЛЬНЫХ КЛЕТОК ЧЕЛОВЕКА ПРИ ВОССТАНОВЛЕНИИ НАТИВНОЙ СТРУКТУРЫ ГОЛОСОВЫХ СКЛАДОК В ЭКСПЕРИМЕНТЕ IN VIVO

Свистушкин М.В.[1], Старостина С.В.[1], Шехтер А.Б.[2], Шпичка А.И.[2], Файзуллин А.Л.[2], Никифорова А.Н.[1], Бакулина А.А.[2], Золотова А.В.[1], Свистушкин В.М.[1], Тимашев П.С.[2]

ФГАОУ ВО Первый МГМУ им. И.М. Сеченова Минздрава России (Сеченовский Университет)

[1] Кафедра болезней уха, горла и носа Института клинической медицины имени Н.В.Склифосовского

[2] Институт регенеративной медицины Научно-технологического парка биомедицины

Email: svistushkin_m_v@staff.sechenov.ru

Введение. Для лечения рубцов голосовых складок разрабатываются все новые и новые способы лечения. Однако даже несмотря на кажущееся разнообразие современных методов,

применяющихся в терапии, и возможность индивидуальной адаптации, оптимальный и стабильный результат добиться практически не удается. Такое положение вещей связано с чрезвычайно сложным строением собственной пластинки голосовой складки, а точнее – с внеклеточным матриксом, отвечающим за способность голосовой складки к вибрации. Большие перспективы для решения данной проблемы открывают методы лечения, основанные на клеточной терапии.

Цель исследования. Цель настоящего исследования – оценка потенциала использования мезенхимальных стромальных клеток (МСК), полученных из костного мозга человека, для восстановления морфологических и биомеханических характеристик голосовых складок при рубцевании в эксперименте на биологической модели.

Материалы и методы. Эксперимент проходил по следующей схеме: 30 кроликам на голосовой складке хирургически создавался односторонний дефект. Через 3 месяца рубец резецировался, во вторичную рану вводился клеточный продукт. На основании вида клеточного продукта были сформированы 4 группы по 6 животных: в 1 группе (контрольной) использовался физиологический раствор. В голосовые складки животных из 2 группы вводился ПЭГ-фибриновый гель без клеток (ГЕЛЬ), в 3 группе – МСК костного мозга человека в суспензии солевого раствора (МСК), в 4 – комплекс МСК с ПЭГ-фибриновым гелем (МСК+ГЕЛЬ). Кроме того, для оценки выживаемости клеток, 3-м животным была имплантирована суспензия МСК человека, трасдуцированных лентивирусным вектором, экспрессирующим зелёный флюоресцирующий белок (GFP) и 3-м животным - комплекс МСК и ПЭГ-фибринового геля, содержащим аналогичные клетки. 24 кролика из экспериментальных групп 1-4 выводились из эксперимента через 3 месяца после имплантации клеточной культуры, 6 кроликов – с имплантированными МСК-GFP в суспензии и геле в через 3 дня после имплантации. Интраоперационно оценивалась интенсивность кровотечения, в раннем послеоперационном периоде – дыхательные нарушения. Механические и морфологические характеристики препаратов голосовых складок контрольных и экспериментальных групп оценивались через 3 месяца после имплантации клеточных продуктов.

Результаты. В группах МСК+ГЕЛЬ и ГЕЛЬ интенсивность кровотечения была значительно ниже по сравнению с МСК и контролем ($p=0,03945$), в то время как риск респираторных расстройств во всех группах не имел существенных различий. На третий день выживаемость клеток была выше в группе МСК+ ГЕЛЬ. Анализ морфологических критериев выявил значимую разницу между группами МСК+ГЕЛЬ и контрольной в неравномерности коллагеновых волокон и их плотности, фиброзе мышечной ткани с преобладанием патологических изменений в группе контроля ($p<0,05$). Толщина собственной пластинки в

контрольной группе была значительно выше по сравнению с группами МСК, ГЕЛЬ ($p<0,05$) и МСК+ГЕЛЬ ($p<0,0001$). Модуль Юнга в группах МСК и МСК+ГЕЛЬ был значительно ниже по сравнению с группой контроля ($p<0,05$).

Выводы. Таким образом, имплантация МСК человека во вторичную рану голосовых складок способствует их регенерации. Использование гидрогеля ПЭГ-фибрина в качестве каркаса улучшает результаты клеточной терапии. Рубцовая ткань голосовых складок, образующаяся на месте дефекта после комбинированного лечения по своему строению, и биомеханическим свойствам приближается к строению нативных голосовых складок. Полученные результаты показывают перспективы развития данного направления и обосновывают необходимость дальнейших исследований.

Исследование выполнено за счет гранта Российского научного фонда № 21-15-00339, https://rscf.ru/project/21-15-00339/

ОБРАЗОВАТЕЛЬНАЯ СРЕДА ДЕТЕЙ ПОСЛЕ КОХЛЕАРНОЙ ИМПЛАТАЦИИ

Тарасова Н.В., Кравченко О.Ю.

ФГБУ НМИЦО ФМБА России

Email: natalia_tarasova@mail.ru

Реалии современного мира, а именно, увеличение числа детей с тяжелым стойким нарушением слуха, перенесших одностороннюю или билатеральную операции кохлеарной имплантации (КИ), подводят педагогов как общей, так и специальной систем образования к необходимости учитывать возрастающее значение образовательной среды в развитии и обучении детей данной категории. По мнению В.А. Ясвина (2001) имя этой среды – мир вариативного развивающегося мотивационно-смыслового образования, который понимается как процесс расширения возможностей компетентного выбора личностью жизненного пути и саморазвития личности.

Согласно педагогической классификации В.В. Лебединского в понятие «дети с ограниченными возможностями здоровья» (ОВЗ) входит 8 категорий детей с нарушениями в развитии, первой из которых являются дети с нарушениями слуха (глухие, слабослышащие, позднооглохшие, в том числе дети после КИ).

Отметим, что дети с ОВЗ имеют особые образовательные потребности, где на передний план выходят педагогические решения, связанные с воспитанием и обучением ребенка, с улучшением его жизненной, социальной ситуацией. К «особым образовательным потребностям детей с ОВЗ относят совокупность образовательных и реабилитационных средств и условий, которые им необходимы для реализации личностного права на образование

и интеграцию в образовательном пространстве образовательной организации (В.З. Денискина, 2021). Одним из способов реализации задачи индивидуализации образовательного процесса является разработка и внедрение индивидуального образовательного маршрута обучающегося, определяющегося уровнем готовности к освоению программы (образовательными потребностями, индивидуальными способностями и возможностями учащегося).

На базе ФГБУ НМИЦО ФМБА России было проведено исследование, целью которого явилось изучение индивидуального образовательного маршрута ребенка после КИ.

Материалы и методы. Принимали участие 308 семей (314 детей в возрасте от 3-х до 18 лет), воспитывающих детей – пользователей всех пяти представленных в РФ систем КИ. Из них 136 детей дошкольного возраста (65 мальчиков, 71 девочка) и 178 школьников (88 мальчиков, 90 девочек). Родители заполняли анкету и участвовали в опросе.

Результаты. Дети дошкольного возраста: 88,9% посещают дошкольные образовательные учреждения (ДОУ), 11,1% детей не получают основное образование в условиях ДОУ. 43% девочек, 34,7% мальчиков посещают ДОУ, реализующие общеобразовательные программы различной направленности, 10,7% мальчиков и 11% девочек посещают детские сады комбинированного или компенсирующего вида для детей с нарушением слуха. Дети школьного возраста (178 чел.): 24,2% мальчиков и 32,6% девочек являются учащимися образовательных организаций (средняя общеобразовательная школа, включая гимназии), реализующих как основные общеобразовательные программы (ООП), так и адаптированные общеобразовательные программы (АООП). 25,2% мальчиков и 18% девочек посещают ГК общеобразовательные учреждения (школы-интернаты), реализующие АООП, включая такие формы обучения, как очное, так и надомное. Отметим, что из общего числа детей 83,8% дошкольного и 65,7% школьного возраста, наряду с получением общего образования, приезжают на курсы реабилитации в медицинские организации (реабилитационно-образовательные центры, центры реабилитации для детей с нарушением слуха), а также получают коррекционно-педагогическую помощь на логопедических пунктах при поликлиниках. Большинство опрошенных семей (86,3%) отметили, что их дети посещают центры дополнительного образования (дворцы детского (юношеского) творчества, детские школы искусств и детско-юношеские спортивные школы).

Причины выбора родителями общеобразовательной школы, реализующей ООП/АООП: понимание значимости «полноценной речевой среды», осознание ребенком важности и необходимости «слышать, понимать и говорить», подготовка ребенка к социальной адаптации и интеграции с ранних лет, воспитание усидчивости, трудолюбия, способности преодолевать трудности, наличие высокопрофессиональных педагогов,

уверенность в том, что ребенок справится с программой школы, старший ребенок учится в данном учреждении.

Причины выбора родителями общеобразовательной школы, реализующей АООП (специальная (коррекционная) школа для детей с нарушением слуха: решение ПМПК, малая наполняемость класса, группы, индивидуальный подход, низкий уровень слухоречевого развития ребенка, поздний возраст на момент КИ, у ребенка есть сочетанные нарушения, наличие квалифицированных педагогов, ребенок воспитывается родителями с нарушением слуха.

Выводы. Вариативность системы образования РФ с целью получения общего образования (дошкольное, начальное общее, основное общее, среднее общее) позволяет каждому ребенку после КИ выбрать образовательный маршрут и максимально реализовать индивидуально-личностный потенциал.

ДИАГНОСТИКА АДЕНОВИРУСНОЙ ИНФЕКЦИИ ИММУНОФЛУОРЕСЦЕНТНЫМ МЕТОДОМ С ИСПОЛЬЗОВАНИЕМ МОНОКЛОНАЛЬНЫХ АНТИТЕЛ

Тимошичева Т.А., Амосова И.В., Грудинин М.П.

ФГБУ «НИИ гриппа им. А.А. Смородинцева» Минздрава России

Email: tatianatim@mail.ru

Острые респираторные заболевания (ОРЗ) занимают ведущее место в структуре инфекционной патологии, особенно у детей. Среди этиологических факторов ОРЗ ведущее место занимают респираторные вирусы: вирусы гриппа типа А и В, аденовирусы (АВ), респираторно-синцитиальный вирус (РСВ), вирусы парагриппа 2 и 3 типов, коронавирусы, цитомегаловирус (ЦМВ) и вирус Эпштейна-Барр (ВЭБ), часто встречаются различные варианты микст-инфекций. Наряду с острым течением инфекций, вызываемых АВ, ЦМВ и ВЭБ, у детей могут развиваться персистирующие и латентные инфекции с формированием медленно текущего хронического инфекционного процесса. Независимо от вида возбудителя, если инфекция принимает персистентное или латентное течение, необходимо проводить клинико-лабораторный диагностический поиск с целью уточнения стадии инфекционного процесса, своевременного выявления реактивации возбудителей для решения вопроса о лечебной тактике. В лабораторной практике для этого применяют метод полимеразной цепной реакции (ПЦР) для обнаружения специфических последовательностей вирусного генома и серологические методы для выявления специфических антител классов IgM и IgG. Всемирная организация здравоохранения (ВОЗ) рекомендует использовать иммунофлуоресценцентный метод (ИФЛ) для идентификации возбудителей острых респираторных вирусных инфекций

наряду с ПЦР. Использование современных наборов для ИФЛ позволяет выявлять активно реплицирующиеся вирусы в соскобе эпителиальных клеток рото- и носоглотки в течение часа. Так же в зарубежных исследовательских лабораториях широко используют модифицированный ИФЛ, так называемый «shell vial culture», позволяющий детектировать репродукцию вирусов в клеточных культурах после внесения исследуемого материала. Повышение чувствительности анализа при этом достигается за счет использования специфичных моноклональных антител (МКА). В лаборатории биотехнологии диагностических препаратов ФГБУ «НИИ гриппа им. А.А. Смородинцева» Минздрава России разработаны МКА 6В12 к капсидному белку АВ гексону.

Цель исследования. Оценить возможность использования МКА 6В12 для выявления АВ в клинических образцах от больных ОРВИ методом ИФЛ.

Материалы и методы. Исследованы 48 клинических образцов (назофарингеальные мазки) от больных с симптомами ОРВИ. Мазки собирали не позднее 6 суток от начала заболевания и хранили при температуре -70°С до момента исследования. Для выявления в образцах нуклеиновых кислот респираторных вирусов методом ПЦР с детекцией в реальном времени использовали тест-системы «АмплиСенс® Influenza virus A/B-FL» и «АмплиСенс® ОРВИ-скрин-FL». Методом ИФЛ исследовали клеточную культуру А-549, зараженную образцами. Для этого в клеточную культуру А-549 вносили клинические образцы, инкубировали в течение 48 ч., а затем фиксировали охлажденным ацетоном. Далее фиксированные образцы окрашивали с использованием коньюгата МКА 6В12 с флуоресцеинизотиоцианатом (ФИТЦ) и исследовали под люминесцентным микроскопом.

Результаты. Методом ПЦР исследовали 48 клинических образцов, в результате анализа АВ обнаружены в 45 образцах, при этом в 2 образцах помимо АВ так же присутствовали РСВ и риновирус. АВ выявляли на 6-30 циклах амплификации (Ct), в то время как для выявления гетерологичных вирусов Ct составили 16-34. В качестве отрицательного контроля использовали 3 клинических образца: один образец содержал вирус гриппа А, один – РСВ, один образец был отрицательным на наличие возбудителей ОРВИ по результатам ПЦР. Клеточную культуру А-549, зараженную клиническими образцами, фиксировали через 48 ч после заражения и исследовали ИФЛ с использованием коньюгата МКА 6В12-ФИТЦ. По результатам исследования АВ выявлен в 38 исследованных образцах (84% по сравнению с данными ПЦР), специфичность теста составила 100%.

В настоящее время доказана этиологическая роль персистирующих инфекций в развитии широкого ряда хронических заболеваний, обострение которых совпадает с периодом активного размножения микроорганизмов или непосредственно следует за ним. Определение стадии инфекционного процесса и наличия латентной инфекции неинвазивными методами

особенно важно в педиатрической практике. Метод ИФЛ для определения вирусных антигенов отличается простотой, низкой стоимостью. Результативность ИФЛ существенно зависит от стадии инфекционного процесса, правильности получения клинических материалов, скорости и условий доставки в лабораторию, а также качества используемых реагентов. В нашем исследовании клинических образцов методом ИФЛ с использованием МКА 6В12 АВ выявлены в образцах с Ct ниже 14, причиной этого может быть то, что в клинических образцах с более высокими значениями Ct методом ПЦР выявлены персистирующие АВ, репликация которых в клеточной культуре низка. ИФЛ с использованием МКА 6В12 позволил выявить активно реплицирующийся АВ в клеточной культуре, зараженной клиническими образцами. Исследование непосредственно мазков из рото- и носоглотки предложенным методом позволит сократить время проведения анализа и сделает метод пригодным для использования в лабораторной практике как для этиологической идентификации возбудителя ОРВИ, так и для определения стадии инфекционного процесса.

ОСОБЕННОСТИ ВЕКТОРНОГО АНАЛИЗА КТ-АНАТОМИИ ДНА ПОЛОСТИ НОСА

Товмасян А.С.[1], Царапкин Г.Ю.[2], Шведов Н.В.[1], Поляева М.Ю.[1]

[1] ГБУЗ «НИКИО им. Л.И. Свержевского» ДЗМ

[2] Многопрофильный медицинский центр ЦЭЛТ

Email: shvedovnv@yahoo.com

Актуальность. Данные об особенностях анатомического строения твердого неба (ТН) мало описаны в научной литературе, в связи с чем не учитываются при планировании хирургического лечения. Одним из более редких интраоперационных осложнений при вмешательстве на носовой перегородке является перфорация дна полости носа. Данное осложнение, в основном, зависит от особенностей анатомического строения ТН.

Цель исследования. Описать анатомическое строение ТН с позиции ринохирургии, применив векторный анализ мультиспиральной компьютерной томографии (МСКТ) носа и околоносовых пазух (ОНП).

Материалы и методы. Обследовано 107 пациентов (30 – мужчин, 77 – женщин) без врожденных расщелин ТН и хирургических вмешательств на структурах полости носа, твердого и мягкого неба. Всем пациентам проведено МСКТ носа и ОНП с последующей мультипланарной реконструкцией изображений. «Ключевой точкой», относительно которой проводили измерения, была задняя стенка резцового канала (РК) со стороны полости носа. Основным вектором была выбрана линия, соответствующая дну полости носа.

Для проведения векторных измерений нами были выбраны следующие 8 анатомических ориентиров: A – задняя стенка РК со стороны полости носа, B – дорсальный конец ТН, E – медиальная стенка правой верхнечелюстной пазухи, F – медиальная стенка левой верхнечелюстной пазухи, K – медиальный конец небного шва со стороны полости носа (пересечение векторов AB, EF), T – медиальный конец небного шва со стороны полости рта, N – медиальный конец правого отростка небной кости, S - медиальный конец левого отростка небной кости. В соответствии с этим мы измеряли расстояние |AB|, |EF|, |KT|, |NS|. Векторы |EF|, |KT|, |NS| были измерены на 2 уровнях: граница первой и второй четверти длинны ТН и на уровне ½ длинны ТН, соответственно.

Результат исследования. Проведенный нами векторный анализ ТН показал следующие результаты: |AB| – 36,77 мм (min 30,6; max 43,6), |EF| – 29,16 мм (min 14,2; max 41), |KT| – 1,74 мм (min 0,28; max 6,46), |NS| – 0,9 мм (min 0,2; max 2,51).

В ходе исследования у 19 пациентов (17,8%) мы обнаружили, что толщина дна полости носа составляет менее 1 мм. У одного пациента толщина кости ТН составляла менее 0,2 мм, что практически в 10 раз меньше от среднего значения.

Заключение. Таким образом, полученные нами данные могут стать базисом для разработки щадящих методик хирургического вмешательства на перегородке носа, направленных на профилактику развития интраоперационных осложнений.

СОСТОЯНИЕ МУКОЦИЛИАРНОГО КЛИРЕНСА ПРИ ХРОНИЧЕСКИХ РИНОСИНУСИТАХ И СОПУТСТВУЮЩИХ ИСКРИВЛЕНИЯХ ПЕРЕГОРОДКИ НОСА У ДЕТЕЙ ПОСЛЕ FESS

Туриева В.В.[1], Алексеенко С.И.[1,2,3], Дворянчиков В.В.[1], Артюшкин С.А.[1,2], Барашкова С.В.[1,3], Кривопалов А.А.[1], Мельник Б.О.[3]

[1] ФГБУ «СПб НИИ ЛОР» Минздрава России

[2] ФГБОУ ВО «СЗГМУ им. И.И. Мечникова» Минздрава России

[3] СПб ГБУЗ «ДГМКЦ ВМТ им. К.А. Раухфуса»

Email: victoria.turieva00@mail.ru

Введение. Хронический риносинусит (ХРС) является одним из самых частных воспалительных заболеваний носа и околоносовых пазух (ОНП) среди населения Российской Федерации. В последние годы отмечается рост заболеваемости ХРС и в детском возрасте. Одним из наиболее значимых факторов в патогенезе ХРС является нарушение мукоцилиарного клиренса (МЦК). Кроме того, некоторые анатомические аномалии, в частности, искривление носовой перегородки (ИНП) также могут способствовать развитию

ХРС. В лечении ХРС при неэффективности консервативной терапии все чаще стали применять функциональную эндоскопическую риносинусохирургию (Functional Endoscopic Sinus Surgery – FESS). В то же время отсутствует единое мнение в отношении необходимости одномоментной коррекции носовой перегородки с проведением FESS. Также недостаточно изучен вопрос состояния МЦК в послеоперационном периоде и влияние ИПН на функцию мерцательного эпителия.

Цель исследования. Изучить состояние мукоцилиарного клиренса у детей с ХРС и сопутствующим искривлением перегородки носа после FESS.

Материалы и методы. На базе СПб ГБУЗ «ДГМКЦ ВМТ им. К.А. Раухфуса» были обследованы дети (6-17 лет), страдающие ХРС. Пациенты были разделены на 2 группы: без ИПН (66 пациентов) и с ИПН (124 пациента). Пациентам обеих групп была выполнена FESS. Перед оперативным вмешательством и через год производилось анкетирование с оценкой качества жизни по шкале Sino-Nasal-Outcome-Test 20 (SNOT-20), эндоскопическая картина оценивалась по шкале Lund-Kennedy и рентгенологические признаки ХРС по шкале Lund-Mackay. Субъективная оценка исхода операции также оценивалась по результатам анкетирования пациента. С помощью метода прижизненной видеоцитоморфометрии производилась оценка функционального состояния мерцательного эпителия слизистой оболочки полости носа до оперативного лечения и через 6 и 12 месяцев. Оценка достоверности отличий между пред- и послеоперационными значениями осуществлялась посредством U-критерий Манна-Уитни. Различия считались статистически значимыми при $p < 0,05$.

Результаты. Оценка результатов оперативного лечения у пациентов с ИПН и без нее до и после FESS распределилась следующим образом: шкала SNOT-20 0,859 vs 0,019, шкала Lund-Mackay 0,203 vs 0,096 и шкала Lund-Kennedy 0,036 vs 0,061. Соответственно, вне зависимости от наличия ИПН или ее отсутствия состояние пациентов улучшилось. Однако, если сравнивать отдельно группу пациентов без сопутствующего ИПН, то наши исследования показали, что данная группа пациентов имела тенденцию к меньшим послеоперационным осложнениям, кровотечениям (4,6%), синехиям (2,9% vs 12,3%), а ревизионная хирургия требовалась лишь 2.8% пациентов в сравнении с группой с наличием ИПН, которая составила 10,6% ($p = 0,077$). Также пациенты без деформации носовой перегородки самостоятельно оценивают результаты лечения более высоко (52,4% vs 24,6%).

По результатам видеоцитоморфометрии слизистой оболочки полости носа проведенной пациентам без ИПН показало, что через 6 и 12 месяцев после FESS доля клеток с подвижными цилиями увеличивается до 40% и 60%, в сравнении с предоперационными показателями, такая же тенденция отмечалась и с выживаемостью клеток слизистой оболочки, которая превышала предоперационные значения на 20%. В то же время, у детей с ИНП через 6 месяцев после

оперативного лечения отмечалось снижение количества клеток с подвижными цилиями более чем в 2 раза по сравнению с исходными показателями. Лишь через 12 месяцев после проведения операции количество клеток с подвижными ресничками увеличивалось на 61%. Количество клеток с подвижными цилиями, выживаемость клеток, длина цилий, а также частота биения цилий у детей с ХРС и ИНП была достоверно ниже таковой у обследуемых с сопутствующей деформацией перегородки.

Заключение. Исходя из результатов нашего исследования, можно сделать вывод о том, что у пациентов с диагнозом ХРС, перенесших FESS отмечается улучшение активности цилиарного аппарата, в виде увеличения количества цилий и нормализации их ориентации. Также было замечено, что в результате воспалительной реакции тканей, вплоть до 6-ти месяцев послеоперационного периода, возможно снижение функции цилиарного аппарата. Далее показатели мукоцилиарного клиренса улучшаются и достигают нормальных значений только через 12 месяцев после оперативного лечения. Было достоверно установлено, что скорость восстановления цилиарного аппарата также зависит от наличия или отсутствия сопутствующего ИПН. Пациенты с хроническим риносинуситом, требующие функциональной эндоскопической риносинусохиругии, а также имеющие искривленную носовую перегородку, требуют более пристального внимания хирурга, а именно – выбора объема оперативного вмешательства в сторону одномоментной септопластики.

СТРУКТУРА И ДИАГНОСТИКА ОСЛОЖНЕНИЙ COVID-19 СО СТОРОНЫ ЛОР-ОРГАНОВ

Фетюков А.В.[1], Пшенников Д.С.[1,2]

[1] ФГБОУ ВО «РязГМУ им. академика И.П. Павлова» Минздрава России

[2] ГБУ РО «КБ имени Н.А. Семашко»

Email: fetyukov@gmail.com

Введение. Декабрь 2019 года имеет важное значение в истории современной медицины. Он ознаменовался появлением нового инфекционного заболевания, названного позже COVID-19, возбудителем которого является представитель семейства Coronaviridae – вирус SARS-CoV-2. Инфекция ковид-19 началась внезапно и распространилась по всему миру за очень короткий период времени. На протяжении последующих 3-х лет мы наблюдали несколько периодов спада и роста числа заболеваемости, сделано множество открытий, разработаны методы лечения и способы профилактики. Однако, несмотря на полученные знания, остается еще ряд проблем в вопросах диагностики и лечения COVID-19 инфекции, ее осложнений, таких как нарушение обонятельной и вкусовой функции, нарушение слуха.

Цель исследования. Определение частоты и структуры оториноларингологических осложнений COVD-19 инфекции. Оценка эффективности разработанной анкеты.

Материалы и методы. Исследование проводилось с использованием анкеты собственной разработки среди 104 человек обратившихся на прием к участковому терапевту и врачу-оториноларингологу, средний возраст 42,3±12 лет, критерий включения – подтвержденный случай заболевания COVID-19, не более 5 и не менее 2 недель после исчезновения основных клинических симптомов. В качестве контроля анкетирование проводилось среди 50 добровольцев той же возрастной группы со сходными симптомами при наличии отрицательного теста ПЦР и отсутствием в анамнезе признаков инфекционного заболевания за 3 месяца до проведения анкетирования.

Разработанная анкета включает 4 блока вопросов, комплексно оценивающих нарушения со стороны обоняния, вкусовосприятия и слуха, а также учитывают общее состояние рецензента. Оценка результатов производится комплексно и по каждому блоку отдельно.

Всем пациентам проводился углубленный отоларингологический осмотр с использованием технические средств, направленных на оценку обонятельной (ольфактометрия), вкусовой (густометрия) чувствительности и слуха (акуметрия, тональная пороговая аудиометрия).

Результаты исследования. В ходе анкетирования основной группы наличие той или иной патологии выявлено у 90 пациентов из 104 (86,5%). У 14 – патологии со стороны ЛОР-органов не была выявлена или была связана с проявлением другого заболевания, что составило 13,5%. После проведения углубленного отоларингологического обследования (УОО) наличие патологии было подтверждено у 86 пациентов (95,6%, доверительный интервал ±1,8%); При анкетировании контрольной группы патология была выявлена в 14 случаях (28%), после УОО количество пациентов с нарушением функции со стороны ЛОР-органов увеличилось и составило 43 (86%, доверительный интервал ±18,5%). Среди 14 пациентов при проведении теста полимеразной цепной реакции на определение антител (АТ) к COVID-19 в 8 случаях наблюдались клинически значимые титры АТ, что может говорить о, возможно, бессимптомно перенесенном заболевании ранее.

В результате статистической обработки данных, полученных при анкетировании основной и контрольной группы, получено следующее распределение признаков:

В контрольной группе выявлено 20% пациентов с нарушением слуха, 6% – со снижением обоняния и 0,5% с нарушением вкусовосприятия. Полученные результаты соответствуют вероятности выявления этих нарушений при первичном осмотре врача-отоларинголога.

По результатам анкетирования в основной группе нарушение обоняния встречается в 67,3%, что практически не отличается от количества пациентов с подтвержденной патологией после УОО. Так же отмечено, что чаще всего снижение обонятельной функции наблюдается в комбинации с патологией вкусовосприятия, примерно 1/3 наблюдений, что соответствует общемировой практике.

Нарушение вкусовой функции выявлено у 34,6% опрошенных. Их число остается таковым и после проведения УОО.

Частота встречаемости патологии со стороны слуха по результатам анкетирования составила 20,2%. Увеличение числа пациентов этой группы после проведения УОО не столь значительно. Замечено, что нарушения со стороны слуха в большинстве случаев наблюдались изолированно от других патологий – в 60,4%.

Сочетание трех нарушений у одного пациента встречается крайне редко – в 5,3% случаев.

Выводы/заключение. Проведенный анализ 104 анкет больных с патологией ЛОР-органов, перенесших COVID-19, позволяет диагностировать раннее их развитие, что дает возможность выработать эффективные методы предупреждения и лечения выявляемых патологий. Применение анкеты позволяет оценить структуру и взаимосвязь постковидных нарушений со стороны ЛОР-органов. Положительные результаты анкетирования в контрольной группе может послужить показателем ретроспективной диагностики бессимптомно перенесенной COVID-19 инфекции.

ХИРУРГИЯ ДОБРОКАЧЕСТВЕННЫХ И ОПУХОЛЕПОДОБНЫХ ОБРАЗОВАНИЙ ГОРТАНИ С ПРИМЕНЕНИЕМ ПОЛУПРОВОДНИКОВОГО ЛАЗЕРА

Шамкина П.А., Кривопалов А.А., Панченко П.И.

ФГБУ «СПб НИИ ЛОР» Минздрава России

Email: p.s.ent@bk.ru

В настоящее время фонохирургия сопряжена с использованием микрохирургической и лучевой техники. Известно, что хорошие хирургические результаты могут быть достигнуты и при хирургии «холодными» инструментами, но лазерная хирургия обладает дополнительными преимуществами, среди которых удобство манипуляции, высокая точность воздействия, снижение риска кровотечения, минимальная травматизация окружающих тканей. Совершенно новый полупроводниковый лазер с длиной волны 445 нм, обладающий высокими гемостатическими и резекционными свойствами, был сертифицирован для медицинского применения в 2018 г.

На сегодняшний день в иностранной и российской литературе крайне мало работ, посвященных применению данной лазерной установки в ларингологии. Кроме того, в дефиците сравнительные исследования, оценивающие результаты лечения доброкачественных и опухолеподобных образований гортани с использованием различных лазерных установок, в частности сравнение клинических эффектов полупроводниковых лазеров с различной длиной волны.

Цель исследования. Сравнительная оценка хирургического лечения доброкачественных и опухолеподобных образований гортани с применением полупроводниковых лазеров с длиной волны 445 нм (синий спектр) и 980 нм (инфракрасный спектр).

Материалы и методы. На базе ФГБУ СПб НИИ ЛОР с 2019 по 2022 г. было обследовано и пролечено 80 пациентов с опухолеподобными/доброкачественными образованиями гортани в возрасте от 22 до 73 лет. Все пациенты были разделены на 2 группы: 1 группа (50 человек) была прооперирована с использованием полупроводникового лазера с длиной волны 445 нм; 2 группа (30 человек) – с использованием полупроводникового лазера 980 нм.

Клиническое обследование предполагало сбор жалоб пациентов, анамнеза заболевания и жизни, общеклиническое исследование, стандартный предоперационный осмотр, видеостробоскопическое и фиброскопическое исследование гортани, акустический анализ голоса, заполнение опросника о нарушении голоса (Индекс изменения голоса 30 – (VHI-30)).

Результаты. По данным гистологии: у 39 пациентов (48,7%) был верифицирован диагноз – полип голосовой складки, у 12-ти пациентов (15%) – киста, у 8-ми пациентов (10%) – отек Рейнке-Гайека, у 2-х пациентов (2,5%) – гранулема, у 4-х пациентов (5%) – узелки гортани, у 15-ти пациентов (18,8%) – единичная папиллома. Для всех пациентов данной вмешательство было первым в анамнезе.

Результаты эндоскопического осмотра. В предоперационном периоде отсутствовали статистически значимые различия между группами по данным видеостробоскопии и фиброскопии гортани. Начиная с 10-го дня в группе 1 была отмечена более быстрая регрессия реактивных явлений по данным фиброскопии гортани (p=0,002), как и через 2 (p=0,002) и 3 недели после операции (p=0,001). Спустя 3 месяца после вмешательства у всех пациентов отмечалась нормализация фиброскопической картины гортани. По данным стробоскопии на 14-й день после операции восстановление вибрации голосовых складок было отмечено у 70% в группе 1 и у 40% – в группе 2, что выявило статистически значимую разницу между группами (p=0,020).

Результаты анкетирования. В дооперационном периоде общий балл VHI-30 в обеих группах составил 51,5 баллов. Через 2 недели после операции было отмечено субъективно улучшение качества голоса, при этом среднее значение в группе 1 составило 16,0 баллов, в группе 2- 22,0 балла (p=0,113). Спустя 1 месяц после операции средний балл VHI составил 2,0 в группе 1 и 8,0 в группе 2, что определило статистически достоверную разницу между группами (p <0,001).

Результаты акустического анализа голоса. У всех пациентов на дооперационном этапе было отмечено изменение частоты основного тона. Данный показатель достоверно изменялся по сравнению с первичными данными ко 2-й неделе у всех пациентов после операции вне зависимости от вида применяемого лазера. Статистически значимое увеличение времени максимальной фонации (ВМФ) по сравнению с дооперационным было отмечено через 2 недели после вмешательства в группе 1 (14,4 ±2,0 сек. против 12,6±1,0 сек. в группе 2). Спустя месяц отмечалась нормализация данного параметра в обеих группах. При сравнении дооперационного уровня и результатов лечения через 14 дней было определено, что значение Jitter уменьшалось в обеих группах, однако было более выражено в группе пролеченных лазером 445 нм (p <0.001). Таким же образом было отмечено изменение параметра Shimmer после операции: через 2 недели определялось более выраженное уменьшение в группе 1 (p=0,003) по сравнению с группой 2. Через 1 и 3 месяца параметры Jitter и Shimmer нормализовался в обеих группах. Показатель индекса соотношения шумовой спектральной энергии к гармонической (HNR) регрессировал через 2 недели у всех пациентов по сравнению с дооперационными данными без достоверной разницы между группами (p < 0,05).

Заключение. Согласно сравнительной оценке послеоперационных параметров в группе пациентов, пролеченных лазером 445 нм отмечалась более быстрая динамика уменьшения реактивных явлений, восстановления вибраторного цикла, акустических характеристик голоса (ВМФ, Jitter, Shimmer) и индекса нарушения голоса и качества жизни VHI-30 (p<0,05).

ОСЛОЖНЕНИЯ ОСТРОГО СИНУСИТА У ПЕДИАТРИЧЕСКИХ ПАЦИЕНТОВ

Швоева К.Р.[1], Свирчевский И.И.[1,2], Радциг Е.Ю.[1,2], Полунин М.М.[1,2]

[1] ФГАОУ ВО РНИМУ им. Н.И. Пирогова Минздрава России

[2] ГБУЗ «Морозовская ДГКБ» ДЗМ

Email: schwoewa.ksenia@yandex.ru

Введение. Синусит – одна из частых причин госпитализации в стационар в любом возрасте. По данным литературы, осложненное течение синусита наблюдается у 2,9% – 12,4% пациентов и в основном (67%) у детей, особенно раннего возраста (63%).

Цель исследования. Оценить частоту и тяжесть течения острого синусита у педиатрических пациентов.

Материалы и методы исследования. Нами проведен анализ историй болезни пациентов оториноларингологического отделения многопрофильного детского стационара (ГБУЗ Морозовская ДГКБ) за период одного календарного года (с 01.08.2021 по 01.08.2022 года).

Результаты исследования. Пациенты с синуситом составили 12% от числа общего числа пациентов, госпитализированных в ЛОР-отделение стационара, и 35% от числа «скоропомощных» (не плановых) пациентов.

Частота встречаемости синусита в течение года представлена на рисунке 1, «пик» заболеваемости приходится на октябрь-декабрь, что полностью совпадает с периодом роста числа респираторных заболеваний (ОРИ/грипп).

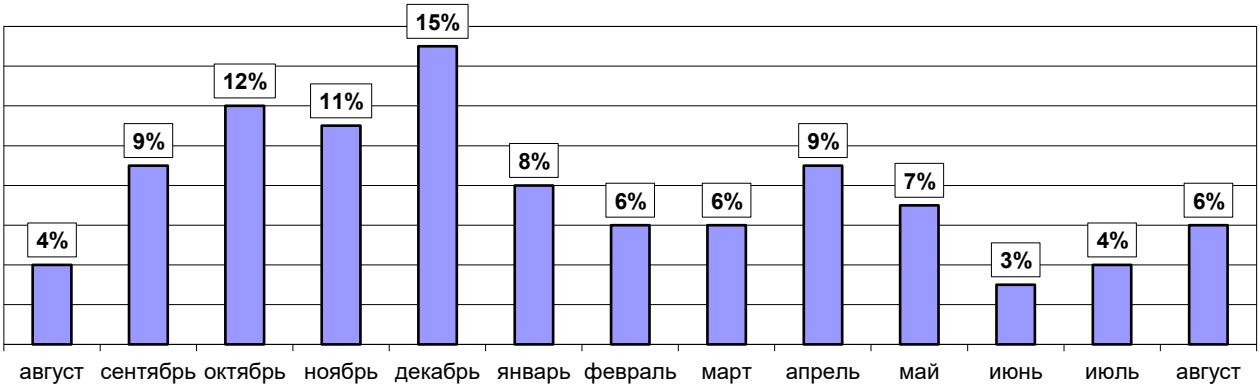

Рисунок 1. Частота встречаемости синусита в структуре причин госпитализации в ЛОР-отделении многопрофильного детского стационара

По нашим данным, превалирует полисинусит (65%, 501 пациент) и двустороннее поражение пазух – 63% (490 пациента), наиболее часто в воспалительный процесс вовлекались верхнечелюстные пазухи и клетки решетчатого лабиринта.

Осложненное течение заболевания наблюдалось у 13% (103 пациента) госпитализированных с диагнозом «синусит» пациентов. В структуре осложнений преобладали орбитальные (101 пациент, 98%), среди которых превалировал реактивный отек век (82%, 85 пациентов). Внутричерепные осложнения встречались лишь у пациентов старшей возрастной группы с фронтитом (2%): эпидуральная эмпиема (1%) и тромбоз синусов (1%).

Возрастной аспект развития осложнений представлен на рисунке 2.

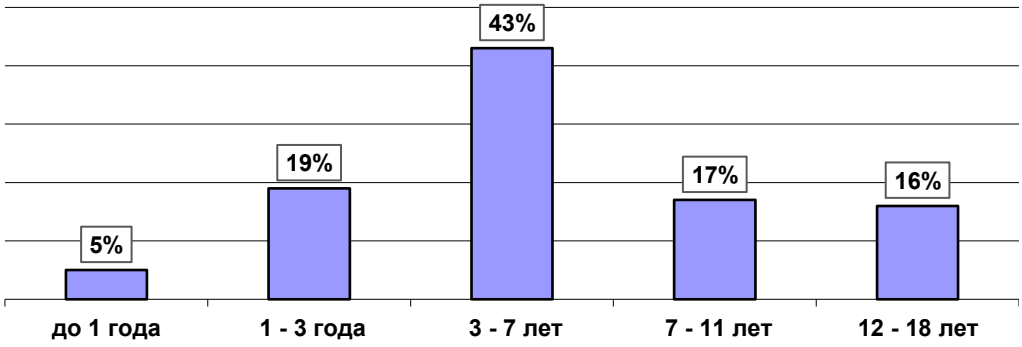

Рисунок 2. Частота осложнений острого синусита в зависимости от периода детства

Несмотря на то, что осложненное течение синусита отмечалось и у грудных детей (реактивный отек век, 5%), наиболее часто (43%) орбитальные осложнения встречались у дошкольников (с 3 до 7 лет).

Вывод: Осложненное течение синусита может быть в любом периоде детства, начиная с грудного периода. Наиболее часто (98%) встречаются орбитальные осложнения, особенно у пациентов дошкольного возраста. Внутричерепные осложнения нами отмечены только у подростков с фронтитом.

ВЛИЯНИЕ НАЗАЛЬНОЙ ОБСТРУКУЦИИ НА КАЧЕСТВО ЖИЗНИ И ПОВСЕДНЕВНУЮ АКТИВНОСТЬ ПАЦИЕНТОВ С НАРУШЕНИЕМ НОСОВОГО ДЫХАНИЯ

Элизбарян И.С.[1,2], Лазарева Л.А.[1]

[1] ФГБОУ ВО «КубГМУ» Минздрава России

[2] ГБУЗ ККБ № 3 г. Краснодара

Email: ise95@rambler.ru

Проблема нарушение носового дыхания, а именно затруднение носового дыхания является ведущей жалобой среди пациентов ЛОР-врачей. Постоянная обструкция ведёт к

снижению повседневной активности, депрессиям, неврологическим и психологическим нарушениям, а в целом, к снижению качества жизни.

Цель исследования. Оценить улучшение качества жизни пациентов с назальной обструкцией, перенесших хирургическое лечение патологий, сопровождающихся затруднением носового дыхания.

Материалы и методы. В исследовании участвовало 28 человек (мужчин – 17, женщин – 11, возраст от 18 до 55 лет), разделенных на 3 группы. Группа А – люди без соматических патологий (n=8, средний возраст – 33,8 года), группа Б – пациенты со смещенной носовой перегородкой, поступившие на хирургическое лечение (n=10, средний возраст – 34,9 года), группа В – пациенты с хроническим риносинуситом с полипами (n=10, средний возраст – 44 года). Для оценки носового дыхания использовалась риноманометрия, качество жизни определялось с использованием шкалы оценки качества жизни SF-36 (суммарная оценка общего физического и душевного благополучия), синоназальные симптомы оценивались по шкале SNOT-22. Пациенты опрашивались дважды: перед операцией и через 2 месяца после лечения.

Результаты. Пациентам из группы А со смещением носовой перегородки проводилась септопластика с вазотомией, при оценке носового дыхания до операции средний объем потока составил 324 мл/сек (min- 178 мл/сек, max – 522 мл/сек), после операции 756 мл /сек (min- 590 мл/сек, max – 1021 мл/сек), оценка качества жизни по шкале SF-36 показала: до оперативного лечения – 56 (min - 44, max - 71), после – 91 (min - 71, max - 100), проверка SNOT-22 до операции выявила – 15 (min - 9, max - 21), после – 3 (min - 1, max - 7).

Пациентам из группы Б с хроническим риносинуситом с полипами проводилась эндоскопическая полипотомия полости носа, при оценке носового дыхания до операции средний объем потока составил 304 мл/сек (min - 125 мл/сек, max - 476 мл/сек), после операции 609 мл /сек (min - 470 мл/сек, max - 732 мл/сек), оценка качества жизни по шкале SF-36 показала: до оперативного лечения – 49 (min - 34, max - 69), после – 61 (min - 53, max - 99), проверка SNOT-22 до операции выявила – 41 (min - 15, max - 57), после – 7 (min - 3, max - 12).

Пациентам из группы В, которые не имели известной соматической патологии и патологий со стороны ЛОР-органов, проводилась динамическая оценка состояния здоровья, при первичном осмотре средний объем потока составил 700 мл/сек (min - 598 мл/сек, max - 1234 мл/сек), при вторичном осмотре через 2 месяца – 712 мл /сек (min - 599 мл/сек, max - 1275 мл/сек), оценка качества жизни по шкале SF-36 показала: при первичном осмотре – 81 (min - 61, max - 100), при вторичном – 81 (min - 65, max - 98), проверка SNOT-22 при первичном осмотре – 2 (min - 0, max - 5), через 2 месяца – 1 (min - 0, max - 3).

При оценке результатов статистическими методами, а именно использование критерия Хи-квадрата, выявлена сильная связь между факторными и результативными признаками ($p<0,01$), что означает сильное влияние нормального носового дыхания на повседневную активность пациентов, качество жизни и психологическое благополучие пациентов.

Выводы. На современном этапе развития общества, а также с учетом состояния экономики и благополучия населения на первый план выходят проблемы, связанные с качеством жизни и эмоционально-психологическим состоянием пациентов. Безусловно, проблема назальной обструкции не ставит вопрос о неотложной, и тем более, экстренной помощи пациентам, но субъективно тяжело переносится пациентами и значительно ухудшает их жизнь, вызывая большой спектр проблем.