

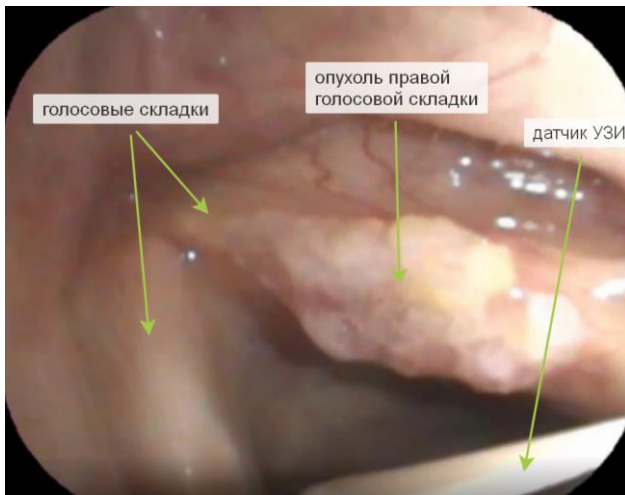Рисунок 1. Эндоскопическая картина гортани. В средней трети правой голосовой складки опухоль экзофитной формы роста на широком основании.

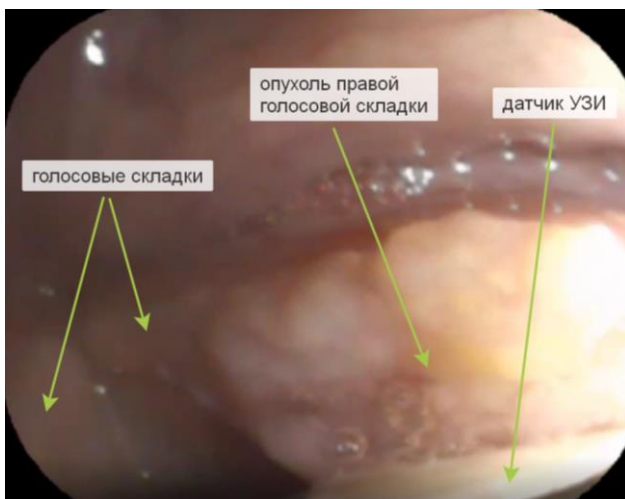

Рисунок 2. Эндоскопическая картина гортани. В средней трети правой голосовой складки опухоль экзофитной формы роста на широком основании, к которой подведен датчик УЗИ.

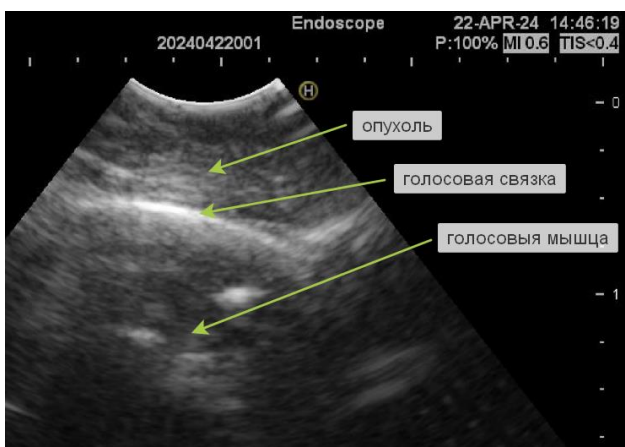


Рисунок 3. УЗ картина гортани, полученная при эндоскопическом УЗ исследовании. Определяется опухоль, расположенная на слизистой оболочке правой голосовой складки, собственная

голосовая связка, голосовая мышца. Опухоль ограничена от голосовой связки и не распространяется на нее.

