Министерство здравоохранения Российской Федерации
Федеральное медико-биологическое агентство
Федеральное государственное бюджетное учреждение «Национальный медицинский исследовательский центр оториноларингологии Федерального медико-биологического агентства»
Национальная медицинская ассоциация оториноларингологов

VII Всероссийский форум оториноларингологов с международным участием

«Междисциплинарный подход в оториноларингологии, хирургии головы и шеи»

12-13 октября 2023 г.

Тезисы

Москва

2023

УДК 616.21

ББК 56.8

М43

Междисциплинарный подход в оториноларингологии, хирургии головы и шеи: Тезисы VII Всероссийского форума оториноларингологов с международным участием (г. Москва, 12-13 октября 2023 г.). – М.: ФГБУ НМИЦО ФМБА России, 2023. – 164 с.

В сборнике представлены тезисы докладов VII Всероссийского форума оториноларингологов с международным участием «Междисциплинарный подход в оториноларингологии, хирургии головы и шеи», проходившего в г. Москве 12-13 октября 2023 года. В работе Форума приняли участие ученые–исследователи ведущих российских медицинских научных учреждений и учреждений высшего образования медицинского профиля. В докладах нашли отражение современные достижения фундаментальных и клинических медицинских наук в области оториноларингологии, хирургии головы и шеи и других смежных специальностей, актуальные проблемы и перспективные направления их развития.

Тезисы не рецензируются, организаторы форума не несут ответственность за достоверность представленных материалов.

ISBN 978-5-6043258-7-2

9 785604 325872

©ФГБУ НМИЦО ФМБА России, 2023

СОДЕРЖАНИЕ

Абдулкеримов Т.Х., Абдулкеримов Х.Т., Абдулкеримов З.Х., Абдулкеримова С.Ю. ОБ ОСОБЕННОСТЯХ ПЕРЕЛОМОВ НИЖНЕЙ СТЕНКИ ОРБИТЫ…… 9

Абдулкеримов Х.Т., Абдулкеримов З.Х., Карташова К.И., Абдулкеримов Т.Х., Абдулкеримова С.Ю. ДИНАМИЧЕСКАЯ КОРРЕКЦИИ АКТИВНОСТИ СИМПАТИЧЕСКОЙ НЕРВНОЙ СИСТЕМЫ ПРИ НАРУШЕНИИ ДЕЯТЕЛЬНОСТИ ЭФФЕРЕНТНЫХ СТРУКТУР ОТВЕТСТВЕННЫХ ЗА РЕГУЛЯЦИЮ СОСУДИСТОГО ТОНУСА В СЛИЗИСТОЙ И КАВЕРНОЗНОЙ ТКАНИ НОСОВЫХ РАКОВИН …… 11

Абушаева Г.А., Ким И.А., Ненашева Н.М., Ханова Ф.М. ДИФФЕРЕНЦИАЛЬНЫЙ ПОДХОД К ЛЕЧЕНИЮ ПАЦИЕНТОВ С АЛЛЕРГИЧЕСКИМ РИНИТОМ И ИСКРИВЛЕНИЕМ ПЕРЕГОРОДКИ НОСА НА ОСНОВАНИИ ИХ КЛИНИКО-АЛЛЕРГОЛОГИЧЕСКОЙ ХАРАКТЕРИСТИКИ……..... 13

Алексеенко С.И. ОЦЕНКА РЕЗУЛЬТАТОВ ХИРУРГИЧЕСКОГО ЛЕЧЕНИЯ ПОЛИПОЗНЫХ РИНОСИНУСИТОВ У ДЕТЕЙ…….. 14

Алибеков И.М., Нохрин А.В., Чухманова Г.В., Чухманов П.В., Алексеев В.А., Жусупов У.Д., Троцко Н.А., Саитгазиева М.Ш., Борзиев Р.С. СПЕЦИАЛИЗИРОВАННАЯ ОТОРИНОЛАРИНГОЛОГИЧЕСКАЯ ПОМОЩЬ В КРУГЛОСУТОЧНОМ СТАЦИОНАРЕ НА БАЗЕ БУ «ЛАНГЕПАСКАЯ ГОРОДСКАЯ БОЛЬНИЦА»…… 16

Алибеков И.М., Саитгазиева М.Ш. ПОСЛЕОПЕРАЦИННОЕ ВЕДЕНИЕ ПАЦИНТОВ ПОСЛЕ СЕПТОПЛАСТИКИ В АМБУЛАТОРНЫХ УСЛОВЯИХ …… 18

Алибеков И.М., Чумак К.С. ХИРУРГИЧЕСКОЕ ЛЕЧЕНИЕ ХРОНИЧЕСКОГО ВАЗОМОТОРНОГО РИНИТА НА БАЗЕ ДНЕВНОГО СТАЦИОНАРА В УСЛОВИЯХ СЕВЕРА (ХМАО-Югра)……... 19

Алибеков И.М. Чумак К.С., Алиев Р.Н., Коротина М.С. КЛИНИЧЕСКОЕ НАБЛЮДЕНИЕ ПАЦИЕНТОВ С СИНДРОМ НЕМОГО СИНУСА……..... 20

Аникин И.А., Еремин С.А., Дворянчиков В.В., Ситников С.И. ОСОБЕННОСТИ ФОРМИРОВАНИЯ ХОЛЕСТЕАТОМЫ НАРУЖНОГО СЛУХОВОГО ПРОХОДА ПРИ ЕГО ПРИОБРЕТЕННЫХ СТЕНОЗЕ ИЛИ АТРЕЗИИ……. 22

Баранов К.К., Полунин М.М., Радциг Е.Ю., Минасян В.С., Сидоренко Е.И. ВОЗРАСТНЫЕ ОСОБЕННОСТИ СОЧЕТАННОЙ ВОСПАЛИТЕЛЬНОЙ ПАТОЛОГИИ РИНООРБИТАЛЬНОЙ ЗОНЫ У ДЕТЕЙ……. 23

Владимирова Т.Ю., Айзенштадт Л.В. ИСПОЛЬЗОВАНИЕ ОПРОСНИКА ESIT-SQ В ДИАГНОСТИКЕ ТИННИТУСА……. 25

Волотов П.Н. НЕКОТОРЫЕ МИКРОБИОЛОГИЧЕСКИЕ АСПЕКТЫ NO-ТЕРАПИИ ОСТРОГО ВЕРХНЕЧЕЛЮСТНОГО СИНУСИТА……..... 26

Вязьменов Э.О., Полунин М.М., Слащук К.Ю., Бельцевич Д.Г., Кацобашвили И.А., Шотик Ю.В., Сардаева Д.Г., Мокрышева Н.Г. РЕАБИЛИТАЦИЯ ПОСТОПЕРАЦИОННЫХ ПАРЕЗОВ ГОРТАНИ У БОЛЬНЫХ С ДИФФЕРЕНЦИРОВАННЫМ РАКОМ ЩИТОВИДНОЙ ЖЕЛЕЗЫ С ИСПОЛЬЗОВАНИЕМ ЭЛЕКТРОНЕЙРОМИОСТИМУЛЯЦИИ…… 28

Гаров Е.В., Зеликович Е.И., Загорская Е.Е., Зеленкова В.Н., Мосейкина Л.А., Киселюс В.Э. ХИРУРГИЧЕСКОЕ ЛЕЧЕНИЕ ПРИ СМЕШАННОЙ ТУГОУХОСТИ У БОЛЬНЫХ ОТОСКЛЕРОЗОМ…… 30

Гилялов М.Н., Алиметов Х.А., Исмагилов Ш.М., Бикмуллин Т.А., Чекалин Л.А. ОПЫТ ХИРУРГИИ ОСНОВАНИЯ ЧЕРЕПА В МНОГОПРОФИЛЬНОЙ КЛИНИКЕ... 32

Глазьев И.Е., Пискунов И.С., Кривопалов А.А. РОЛЬ РЕНТГЕНОЛОГИЧЕСКИХ ПРЕДИКТОРОВ В ДИФФЕРЕНЦИАЛЬНОЙ ДИАГНОСТИКЕ ОДОНТОГЕННЫХ ВЕРХНЕЧЕЛЮСТНЫХ СИНУСИТОВ И ИХ ОСЛОЖНЕНИЙ…… 33

Гордеев Д.В., Самсонов В.А., Чернолев А.И., Гросу Д., Попадюк В.И., Кастыро И.В., Шишкова Д.А., Дьяченко Ю.Е. ИЗМЕНЕНИЯ ЧАСТОТНЫХ И ВРЕМЕННЫХ ХАРАКТЕРИСТИК ВАРИАБЕЛЬНОСТИ СЕРДЕЧНОГО РИТМА ПОСЛЕ ВОКАЛЬНОЙ И ФИЗИЧЕСКОЙ НАГРУЗОК…… 35

Готовяхина Т.В., Степанова Ю.Е. ЭНДОСКОПИЧЕСКАЯ ДИАГНОСТИКА ПАРЕЗОВ ГОРТАНИ……... 37

Дайхес Н.А., Евсевьева М.Е., Еремин М.В., Колесников В.Н., Кошель И.В. ТОНЗИЛЛЯРНАЯ ПРОБЛЕМА И ЕЁ СЕРДЕЧНО-СОСУДИСТЫЕ АСПЕКТЫ……. 39

Дайхес Н.А., Рондалева А.В. ОТОГЕННЫЙ МЕНИНГИТ: КЛИНИЧЕСКОЕ ТЕЧЕНИЕ И ПРОГНОЗ…… 40

Дюкова И.А., Ястремский А.П., Володеев А.В., Бажухин Д.В. ОЦЕНКА ОБОНЯТЕЛЬНОЙ ФУНКЦИИ У ПАЦИЕНТОВ С ПОЛИПОЗНЫМ РИНОСИНУСИТОМ В ПОСЛЕОПЕРАЦИОННОМ ПЕРИОДЕ…… 42

Егоров В.И., Мустафаев Д.М., Кочнева А.О. ВОЗМОЖНОСТИ МОЛЕКУЛЯРНО-РЕЗОНАНСНОГО МЕТОДА В ЛОР-ХИРУРГИИ…… 44

Егоров В.И., Овезов А.М., Салихов Д.А., Пряников П.Д1, Таджикулова К.Н. ВЛИЯНИЕ СРОКОВ НАЛОЖЕНИЯ ТРАХЕОСТОМИИ НА СООТНОШЕНИЕ PaO2/FiO2 У ПАЦИЕНТОВ С COVID-19……..... 45

Зеликович Е.И., Гаров Е.В., Фёдорова О.В., Загорская Е.Е. ЭТИОПАТОГЕНЕТИЧЕСКИЕ ФАКТОРЫ ВОЗНИКНОВЕНИЯ СПОНТАННОЙ ОТОЛИКВОРЕИ У ВЗРОСЛЫХ ПАЦИЕНТОВ……... 47

Ивойлов А.Ю., Милешина Н.А., Яновский В.В., Осипенков С.С. СОВРЕМЕННЫЕ АСПЕКТЫ ХИРУРГИЧЕСКОГО ЛЕЧЕНИЯ ХРОНИЧЕСКОГО ЭКССУДАТИВНОГО СРЕДНЕГО ОТИТА У ДЕТЕЙ С ВРОЖДЕННОЙ РАСЩЕЛИНОЙ ГУБЫ И НЁБА.. 50

Ивойлов А.Ю., Товмасян А.С., Чумаков П.Л., Яновский В.В., Кишеневский А.Е., Шведов Н.В. ОСОБЕННОСТИ ОСТАНОВКИ СПОНТАННЫХ НОСОВЫХ КРОВОТЕЧЕНИЙ У ДЕТЕЙ……..... 52

Инкина А. В. АЛГОРИТМ ДЕКАНЮЛЯЦИИ……..... 53

Инкина А.В. ОЦЕНКА МИКРОЦИРКУЛЯЦИИ ПЕРЕД РЕКОНСТРУКТИВНЫМИ ОПЕРАЦИЯМИ НА ГОРТАНИ И ТРАХЕИ……..... 55

Инкина А.В. СРАВНЕНИЕ РЕЖУЩИХ ИНСТРУМЕНТОВ В РЕКОНСТРУКТИВНОЙ ХИРУРГИИ ГОРТАНИ И ТРАХЕИ…… 56

Инкина А.В. ХАРАКТЕРИСТИКА МИКРОФЛОРЫ СЛИЗИСТОЙ ОБОЛОЧКИ ДЫХАТЕЛЬНЫХ ПУТЕЙ У БОЛЬНЫХ С РУБЦОВЫМ СТОНОЗОМ ГОРТАНИ И ТРАХЕИ……. 58

Исаев В.М., Герасименко М.Ю., Алиев М.А., Куянова В.Е. ИСПОЛЬЗОВАНИЕ ВЫСОКОЧАСТОТНОГО ЭЛЕКТРОИМПУЛЬСНОГО ТОКА В ЛЕЧЕНИИ ВАЗОМОТОРНОГО РИНИТА…… 60

Карташова К.И., Абдулкеримов Х.Т. СУРДОЛОГИЧЕКАЯ СЛУЖБА СВЕРДЛОВСКОЙ ОБЛАСТИ, ОСОБЕННОСТИ СТРУКТУРЫ И ПЕРСПЕКТИВЫ РАЗВИТИЯ, РЕЗУЛЬТАТЫ РАБОТЫ ПРОГРАММЫ ПО ОРГАНИЗАЦИИ ОБЕСПЕЧЕНИЯ ОТДЕЛЬНЫХ КАТЕГОРИЙ ГРАЖДАН СЛУХОВЫМИ АППАРАТАМИ НА РЕГИОНАЛЬНОМ УРОВНЕ……..... 62

Карташова К.И., Абдулкеримов Х.Т., Абдулкеримов З.Х. РОЛЬ ГЕМОКОАГУЛЯЦИОННОЙ СИСТЕМЫ В ПАТОГЕНЕЗЕ СЕНСОНЕВРАЛЬНОЙ ТУГОУХОСТИ……. 63

Карташова К.И., Абдулкеримов Х.Т., Абдулкеримов З.Х., Давыдов Р.С. ВАРИАНТЫ НАРУШЕНИЯ ОКАЗАНИЯ КАЧЕСТВЕННОЙ СПЕЦИАЛИЗИРОВАННОЙ МЕДИЦИНСКОЙ ПОМОЩИ ПО ПРОФИЛЮ ОТОРИНОЛАРИНГОЛОГИЯ В СВЕРДЛОВСКОЙ ОБЛАСТИ…… 65

Кирасирова Е.А., Мамедов Р.Ф., Лафуткина Н.В., Резаков Р.А., Тютина С.И., Юматова Д.А. РЕГЕНЕРАТИВНАЯ ТЕРАПИЯ РУБЦОВОГО СТЕНОЗА ГОРТАНИ И ТРАХЕИ ПРИ ПОМОЩИ ПЛАЗМЫ, ОБОГАЩЕННОЙ ТРОМБОЦИТАМИ……. 67

Кирасирова Е.А., Миронова Д.А., Мамедов Р.Ф., Лафуткина Н.В., Резаков Р.А. СРАВНЕНИЕ ЭФФЕКТИВНОСТИ ЛЕЧЕНИЯ ОГРАНИЧЕННОГО РУБЦОВОГО СТЕНОЗА ГОРТАНИ И ТРАХЕИ МАЛОИНВАЗИВНЫМИ МЕТОДАМИ С ИСПОЛЬЗОВАНИЕМ ХОЛОДНОГО ИНСТРУМЕНТАРИЯ И РАДИОВОЛНЫ…… 69

Кирасирова Е.А., Трусов В.А., Мамедов Р.Ф., Лафуткина Н.В., Резаков Р.А. ПРОФИЛАКТИКА РЕСТЕНОЗИРОВАНИЯ ГОРТАНИ И ТРАХЕИ В ПОСЛЕОПЕРАЦИОННОМ ПЕРИОДЕ ПРИ ПОМОЩИ СТЕНТОВ…… 71

Князев А.Д., Хамгушкеева Н.Н, Аникин И.А. ЭОЗИНОФИЛЬНЫЙ СРЕДНИЙ ОТИТ, КЛИНИЧЕСКИЙ СЛУЧАЙ…… 73

Коваленко С.Л., Азаматова С.А., Лазарева Л.А., Коваленко М.Д., Азаматов И.Р. ВЛИЯНИЕ АЛЛЕРГИЧЕСКОГО РИНИТА НА ТЕЧЕНИЕ ЭКССУДАТИВНОГО СРЕДНЕГО ОТИТА У ДЕТЕЙ……... 74

Королев А.Г., Костяева М.Г., Шилин С.С., Емец Я.И., Иноземцев А.Н.1 СЕПТОПЛАСТИКА ПОВЫШАЕТ ПСИХОЭМОЦИОНАЛЬНЫЙ СТРЕСС У КРЫС ПОСЛЕ ВЫРАБОТКИ УСЛОВНОГО РЕФЛЕКСА ПАССИВНОГО ИЗБЕГАНИЯ … 76

Костяева М.Г., Кастыро И.В., Попадюк В.И., Шилин С.С., Дьяченко Ю.Е., Андрюшин В.М. ВЛИЯНИЕ ХИРУРГИЧЕСКОЙ ТРАВМАТИЗАЦИИ В РЕЗУЛЬТАТЕ МОДЕЛИРОВАНИЯ СЕПТОПЛАСТИКИ НА ЭКСПРЕССИЮ БЕЛКА P53 В ГИПОКАМПЕ КРЫС В УСЛОВИЯХ ОБОНЯТЕЛЬНОЙ ДЕПРЕССИИ……. 78

Костяева М.Г., Клейман В.К., Попадюк В.И., Кастыро И.В., Чернолев А.И., Королев А.Г., Иноземцев А.Н., Гордеев Д.В., Сенин Н.С. ДОФАМИНЕРГИЧЕСКАЯ СИСТЕМА ГИППОКАМПАЛЬНОЙ ФОРМАЦИИ ПОСЛЕ МОДЕЛИРОВАНИЯ ХИРУРГИЧЕСКИХ ВМЕШАТЕЛЬСТВ В ЧЕЛЮСТНО-ЛИЦЕВОЙ ОБЛАСТИ У КРЫС……. 79

Котова Е.Н., Полунин М.М., Баранов К.К., Вязьменов Э.О. НОСОГЛОТОЧНЫЕ КИСТЫ У ДЕТЕЙ……. 81

Красножен В.Н., Покровская Е.М., Федорова В.В. КОРРЕЛЯЦИЯ НОСОВОГО ЦИКЛА И СКОРОСТИ БИЕНИЯ РЕСНИЧЕК МЕРЦАТЕЛЬНОГО ЭПИТЕЛИЯ ВЕРХНИХ ДЫХАТЕЛЬНЫХ ПУТЕЙ …….. 83

Кржечковская Г.К., Кржечковская Е. А., Кржечковский Д.В., Кучерявый В.С. ПОДХОД К ВВЫЯВЛЕНИЮ НАРУШЕНИЙ ГОЛОСА, СЛУХА, ШУМА В УШАХ У ЛИЦ ГОЛОСО-РЕЧЕВЫХ ПРОФЕССИЙ В КРАЕВОМ СУРДОФОНОЦЕНТРЕ ... 84

Кривопалов А.А., Шамкина П.А., Панченко П.И., Глущенко А.И. СРАВНИТЕЛЬНАЯ ОЦЕНКА РЕЗУЛЬТАТОВ ВОЗДЕЙСТВИЯ ХИРУРГИЧЕСКИХ ЛАЗЕРОВ С ДЛИНАМИ ВОЛН 10600 НМ И 445 НМ НА БИОЛОГИЧЕСКУЮ МОДЕЛЬ ГОРТАНИ……... 86

Кротов Ю.А., Соколова О.Г., Кротов С.Ю. ПАТОЛОГИЧЕСКИЕ ИЗМЕНЕНИЯ И ЗАЩИТА ГОРТАНИ ПРИ ПРОЛОНГИРОВАННОЙ ИНТУБАЦИИ ТРАХЕИ У ДЕТЕЙ…… 87

Крюков А.И., Боровкова Н.В., Товмасян А.С., Мосин В.В., Пономарев И.Н., Магамедханов Ю.М. ПЛАСТИКА ПЕРФОРАЦИИ ПЕРЕГОРОДКИ НОСА С ПРИМЕНЕНИЕМ ТКАНЕИНЖЕНЕРНОЙ КОНСТРУКЦИИ НА ОСНОВЕ ДЕМИНЕРАЛИЗОВАННОЙ КОСТИ……. 89

Крюков А.И., Гаров Е.В., Зеленкова В.Н., Мищенко В.В., Бойко А.А. ИСКУССТВЕННАЯ ВИСОЧНАЯ КОСТЬ КАК ТРЕНИНГ В ХИРУРГИИ ПАЦИЕНТОВ С ХОЛЕСТЕАТОМОЙ ПИРАМИДЫ ВИСОЧНОЙ КОСТИ……. 91

Крюков А.И., Кунельская Н.Л., Байбакова Е.В., Заоева З.О., Гусева А.Л., Чугунова М.А., Манаенкова Е.А., Тимофеева М.Г.1, Петухова Н.А. ДВУСТОРОННЯЯ ВЕСТИБУЛОПАТИЯ ПРИ АУТОИММУННОМ ПОРАЖЕНИИ ВНУТРЕННЕГО УХА…….. 93

Крюков А.И., Петухова Н.А., Товмасян А.С., Степанова М.М..КЛИНИЧЕСКОЕ ЗНАЧЕНИЕ РАЗВИТИЯ МЕХАНИЗМОВ СИСТЕМНОГО ВОСПАЛЕНИЯ ПРИ ХРОНИЧЕСКОМ ТОНЗИЛЛИТЕ…….. 95

Крюков А. И., Погонченкова И.В., Товмасян А.С., Куликов А.Г., Филина Е.В., Артемьева-Карелова А.В., Бессараб Т.П. ОЗОНОТЕРАПИЯ И ЛАЗЕРОТЕРАПИЯ – ПРОГРЕССИВНЫЕ МЕТОДЫ ЛЕЧЕНИЯ АТРОФИЧЕСКОГО ФАРИНГИТА…….. 96

Крюков А.И., Романенко С.Г., Павлихин О.Г., Елисеев О.В., Курбанова Д.И., Лесогорова Е.В., Красильникова Е.Н., Сафьянникова Е.А. ПРИМЕНЕНИЕ МЕТОДА ФУНКЦИОНАЛЬНОГО БИОУПРАВЛЕНИЯ С БИОЛОГИЧЕСКОЙ ОБРАТНОЙ СВЯЗЬЮ В ДИАГНОСТИКЕ ДИСФОНИИ ПО ГИПЕРТОНУСНОМУ ТИПУ……..... 99

Крюков А.И.., Товмасян А.С., Головатюк А.А., Муратов Д.Л., Кишиневский А.Е., Тимофеева М.Г., Огородников Д.С., Голубева Л.И. ПЕРЕВОД И ВАЛИДАЦИЯ НЕМЕЦКОГО ОПРОСНИКА TOI-14 ДЛЯ ОЦЕНКИ КАЧЕСТВА ЖИЗНИ ПАЦИЕНТОВ ПОСЛЕ ТОНЗИЛЛЭКТОМИИ …… 100

Крюков А.И., Туровский А.Б., Колбанова И.Г., Мосин В.В., Шведов Н.В., Магамедханов Ю.М. ТЕПЛОВИЗИОННЫЙ КОНТРОЛЬ ПРИ КОМБИНИРОВАННОМ ХИРУРГИЧЕСКОМ ЛЕЧЕНИИ РИНОФИМЫ …… 102

Кузовков В.Е., Лиленко А.С., Сугарова С.Б., Танасчишина В.А. ХИРУРГИЧЕСКИЕ АСПЕКТЫ СТИМУЛЯЦИИ ЛИЦЕВОГО НЕРВА У ПОЛЬЗОВАТЕЛЕЙ КОХЛЕАРНЫХ ИМПЛАНТОВ ……. 103

Кунельская В.Я., Ивойлов А.Ю., Шадрин Г.Б., Мачулин А.И., Мунзалевская Ю.Д. ПРЕДРАСПОЛОГАЮЩИЕ ФАКТОРЫ РАЗВИТИЯ НАРУЖНОГО ГРИБКОВОГО ОТИТА У ДЕТЕЙ …… 105

Кунельская В.Я., Шадрин Г.Б., Мачулин А.И., Мунзалевская Ю.Д. ВОЗБУДИТЕЛИ ОТОМИКОЗА У ВЗРОСЛЫХ ……..... 106

Кунельская Н.Л., Гаров Е.В., Мосейкина Л.А., Бавин К.С. ОДНОМОМЕНТНАЯ ТОТАЛЬНАЯ РЕКОНСТРУКЦИЯ НАРУЖНОГО И СРЕДНЕГО УХА ПРИ САНИРУЮЩЕЙ ХИРУРГИИ У БОЛЬНЫХ ХРОНИЧЕСКИМ ГНОЙНЫМ СРЕДНИМ ОТИТОМ ……..... 108

Кунельская Н.Л., Загорская Е.Е., Гаров Е.В., Чугунова М.А. ДИАГНОСТИКА ГИДРОПСА ЛАБИРИНТА ПРИ ОТОСКЛЕРОЗЕ …… 110

Кунельская Н.Л., Заоева З.О., Байбакова Е.В., Манаенкова Е.А., Чугунова М.А., Янюшкина Е.С., Никиткина Я.Ю., Васильченко Н.И. ГОЛОВОКРУЖЕНИЕ У ПАЦИЕНТОВ С ВЕСТИБУЛЯРНЫМ НЕЙРОНИТОМ: ДИАГНОСТИКА И ЛЕЧЕБНАЯ ТАКТИКА …….. 112

Кунельская Н.Л., Заоева З.О., Байбакова Е.В., Янюшкина Е.С., Чугунова М.А., Манаенкова Е.А., Петухова Н.А., Васильченко Н.И., Изотова Г.Н., Ревазишвили С.Д. БОЛЕЗНЬ МЕНЬЕРА, СОВРЕМЕННЫЕ ДИАГНОСТИЧЕСКИЕ КРИТЕРИИ… 114

Лалаянц М.Р., Маркова Т.Г., Шатохина О.Л., Поляков А.В., Таварткиладзе Г.А. ГЕНЕТИЧЕСКОЕ ОБСЛЕДОВАНИЕ ДЕТЕЙ С ЗАБОЛЕВАНИЕМ СПЕКТРА АУДИТОРНЫХ НЕЙРОПАТИЙ…….. 116

Лебедева Г.В., Свистушкин М.В., Селезнева Л.В., Свистушкин В.М. РАЗРАБОТКА И ВНЕДРЕНИЕ В КЛИНИЧЕСКУЮ ПРАКТИКУ ОТЕЧЕСТВЕННОГО ОБОНЯТЕЛЬНОГО ТЕСТА ……... 117

Литовец Т.С., Литовец И.И., Покровская Е.М., Красножен В.Н. АНОМАЛИИ РАЗВИТИЯ ВНУТРЕННЕГО УХА У ПАЦИЕНТОВ С СОЧЕТАННЫМИ АНОМАЛИЯМИ РАЗВИТИЯ ШЕЙНОГО ОТДЕЛА ПОЗВОНОЧНИКА И ОБЛАСТИ КРАНИОВЕРТЕБРАЛЬНОГО ПЕРЕХОДА……..... 119

Луппов Д.С., Кузовков В.Е., Лиленко А.С., Сугарова С.Б., Танасчишина В.А., Корнева Ю.С. ХИРУРГИЧЕСКАЯ ТАКТИКА ПРОВЕДЕНИЯ КОХЛЕАРНОЙ ИМПЛАНТАЦИИ У ПАЦИЕНТОВ С ИНТРАОПЕРАЦИОННОЙ ЛИКВОРЕЕЙ….. 121

Магомедов Б.И., Ким И.А. РОЛЬ ГАСТРОЭЗОФАГЕЛЬНОЙ РЕФЛЮКСНОЙ БОЛЕЗНИ В РАЗВИТИИ ВАЗОМОТОРНОГО РИНИТА…….. 122

Магомед-Эминов М.Ш., Уклонская Д.В., Зборовская Ю.М. РОЛЬ ПСИХОЛОГИЧЕСКОГО СОПРОВОЖДЕНИЯ В ПОВЫШЕНИИ ЭФФЕКТИВНОСТИ РЕЧЕВОЙ РЕАБИЛИТАЦИИ ПОСЛЕ ХИРУРГИЧЕСКОГО ЛЕЧЕНИЯ ОПУХОЛЕЙ ГОЛОВЫ И ШЕИ……... 124

Маркова Т.Г., Бахшинян В.В., Таварткиладзе Г.А. МОЛЕКУЛЯРНАЯ ДИАГНОСТИКА НАРУШЕНИЙ СЛУХА: ПРАКТИЧЕСКИЕ АСПЕКТЫ……... 125

Милешина Н.А., Ивойлов А.Ю., Зеликович Е.И., Бондаренко Е.С. ВОЗМОЖНОСТИ МЕТОДОВ ЛУЧЕВОЙ ДИАГНОСТИ В ВЫЯВЛЕНИИ ХОЛЕСТЕАТОМЫ ПРИ ПОРОКАХ РАЗВИТИЯ НАРУЖНОГО УХА…… 127

Мирзоева Е.З., Вашневская Н.А. ВЕСТИБУЛЯРНЫЙ НЕЙРОНИТ. КЛИНИЧЕСКИЙ СЛУЧАЙ……. 128

Мирошниченко Н.А., Бакотина А.В., Кандрашина А.А. К ВОПРОСУ О ПЕРФОРАЦИИ ПЕРЕГОРОДКИ ПОЛОСТИ НОСА…….. 130

Моисеева Е.А., Афлитонов М.А., Безрукова Е.В., Артюшкин С.А. ВЕРИФИКАЦИЯ ЛЕКАРСТВЕННЫХ ВЕЩЕСТВ, ВЛИЯЮЩИХ НА ЛОКАЛЬНЫЙ КЛИРЕНС МОМЕТАЗОНА ФУОРАТА……..... 131

Мороз Н.В., Кривопалов А.А., Начаров П.В. ОЦЕНКА ЛЕКАРСТВЕННОЙ РЕЗИСТЕНТНОСТИ МИКРОБИОТЫ ПАЗУХ У ПАЦИЕНТОВ С ХРОНИЧЕСКИМ РИНОСИНУСИТОМ В САНКТ-ПЕТЕРБУРГЕ…… 133

Морозов И.И., Грачев Н.С., Горбунова Н.В., Широкая А.В. РЕЗУЛЬТАТЫ ТИМПАНОПЛАСТИКИ ПРИ ТОТАЛЬНЫХ И СУБТОТАЛЬНЫХ ДЕФЕКТАХ БАРАБАННОЙ ПЕРЕПОНКИ…… 135

Покровская Е.М., Красножен В.Н., Полищук С.А. ИЗМЕНЕНИЯ ЧАСТОТЫ БИЕНИЯ РЕСНИЧЕК В ПОСЛЕОПЕРАЦИОННОМ ПЕРИОДЕ У ПАЦИЕНТОВ С ХРОНИЧЕСКИМ ВЕРХНЕЧЕЛЮСТНЫМ СИНУСИТОМ …….. 136

Помогалова О.А., Нестерова К.И. ПРИМЕНЕНИЕ УКОРОЧЕННОГО СКРИНИНГОВОГО ХЕМОСЕНСОРНОГО ТЕСТА У ЖИТЕЛЕЙ СИБИРСКОГО МЕГАПОЛИСА В НОРМЕ, ПРИ ПАТОЛОГИИ ЛОР-ОРГАНОВ И ПОСЛЕ COVID-19 138

Портенко Е.Г., Добрынин К.Б., Тригубенко Р.А. ВЛИЯНИЕ ДЕФИЦИТА ПОЛИНЕНАСЫЩЕННЫХ ОМЕГА-3 ЖИРНЫХ КИСЛОТ НА РИСК РАЗВИТИЯ АЛЛЕРГИЧЕСКОГО РИНИТА…….. 140

Рагимова Д.Р., Ким И.А., Носуля Е.В. РОЛЬ МОБИЛЬНОГО ПРИЛОЖЕНИЯ В ПОВЫШЕНИИ ЭФФЕКТИВНОСТИ ЛЕЧЕНИЯ БОЛЬНЫХ С ПОЛИПОЗНЫМ РИНОСИНУСИТОМ…… 141

Радциг Е.Ю., Булынко Я.Е., Орлова О.С. НАРУШЕНИЯ ГОЛОСА В ДЕТСКОМ ВОЗРАСТЕ…… 142

Романенко С.Г., Павлихин О.Г., Елисеев О.В., Лесогорова Е.В., Курбанова Д.И., Красильникова Е.Н., Тимофеева М.Г., Тардов М.В. ДИАГНОСТИКА СИНДРОМА СИКАРА - КОЛЛЕ У ПАЦИЕНТА С ОДНОСТОРОННИМ ПАРАЛИЧОМ ГОРТАНИ НЕЯСНОГО ГЕНЕЗА (КЛИНИЧЕСКИЙ СЛУЧАЙ)…..... 144

Романенко С.Г., Пронина Н.А. Елисеев О.В., Павлихин О.Г., Курбанова Д.И., Лесогорова Е.В., Красильникова Е.Н., Сафьянникова Е.А. ТЕРАПИЯ ГЭРБ-АССОЦИИРОВАННОЙ ПАТОЛОГИИ ГОРТАНИ……. 146

Семёнов Ф.В., Унтевский В.С. ОПЫТ ДИФФЕРЕНЦИРОВАННОГО ПРИМЕНЕНИЯ РАНЕВЫХ ПОКРЫТИЙ В ЛЕЧЕНИИ ОТКРЫТЫХ КОСТНЫХ РАН (ЭКСПЕРИМЕНТАЛЬНОЕ ИССЛЕДОВАНИЕ)……. 147

Сухоставцева Т.В., Ким И.А., Первичко Е.И. РАСПРОСТРАНЕННОСТЬ СИНДРОМА ЭМОЦИОНАЛЬНОГО ВЫГОРАНИЯ У ВРАЧЕЙ-ОТОРИНОЛАРИНГОЛОГОВ: СОСТОЯНИЕ ПРОБЛЕМЫ ……. 149

Тарасова Н.В., Степаненко И.С., Соколова М.В. ОСОБЕННОСТИ МИКРОБИОМА ПРИ ХРОНИЧЕСКОМ РИНОСИНУСИТЕ У ЛИЦ ПОЖИЛОГО И СТАРЧЕСКОГО ВОЗРАСТА……..... 150

Туровский А.Б., Колбанова И.Г., Шведов Н.В., Мосин В.В., Степанова М.М., Магамедханов Ю.М. ЭФФЕКТИВНОСТЬ КОМБИНИРОВАННОГО ХИРУРГИЧЕСКОГО ЛЕЧЕНИЯ РИНОФИМЫ С ПОЗИЦИИ ЭСТЕТИКИ……. 156

Халдеева Ю.П., Храбриков А.Н. ОПЫТ ЛЕЧЕНИЯ ПАЦИЕНТОВ С ХРОНИЧЕСКИМ ГАЙМОРИТОМ НА ФОНЕ ПРИЕМА БИСФОСФОНАТНОЙ ТЕРАПИИ…….. 157

Хамгушкеева Н.Н, Дворянчиков В.В., Аникин И.А. К ВОПРОСУ О ПРОВЕДЕНИИ ОТОХИРУРГИЧЕСКИХ ВМЕШАТЕЛЬСТВ ПРИ РУБЦОВОМ ЗАРАЩЕНИИ ГЛОТОЧНОГО УСТЬЯ СЛУХОВОЙ ТРУБЫ …… 159

Шаламов К.П., Кастыро И.В., Костяева М.Г., Торшин В.И., Драгунова С.Г., Шилин С.С., Ежова Д.М., Ежова Е.М. ОБРАЗОВАНИЕ ТЁМНЫХ НЕЙРОНОВ В ГИППОКАМПЕ У КРЫС ПОСЛЕ ПОТЕРИ ЧУВСТВИТЕЛЬНОСТИ ОБОНЯТЕЛЬНОГО АНАЛИЗАТОРА…… 160

Юрков А.Ю., Попадюк В.И., Шустова Т.И., Алексеева Н.С. НЕЙРОВЕГЕТАТИВНЫЙ КОМПОНЕНТ ПАТОГЕНЕЗА ЗАБОЛЕВАНИЙ ГОРТАНИ…….. 162

ОБ ОСОБЕННОСТЯХ ПЕРЕЛОМОВ НИЖНЕЙ СТЕНКИ ОРБИТЫ

Абдулкеримов Т.Х.[1], Абдулкеримов Х.Т.[1]*, Абдулкеримов З.Х.[2], Абдулкеримова С.Ю.[1]

[1]ФГБОУ ВО «Уральский государственный медицинский университет» Минздрава России

[2] ГАУЗ СО "Городская клиническая больница №40", г. Екатеринбург

*E-mail: khabdulkerimov@bk.ru

Особое место среди переломов костей лицевого скелета занимают повреждения области глазниц. При этом, особого внимания заслуживают травматические повреждения орбит. По данным отечественных и зарубежных авторов наиболее частой локализацией переломов глазницы является нижняя ее стенка.

Глазница представляет собой сложную анатомическую структуру, образованную сочленением семи костей: глазничной поверхности верхней челюсти, слезной, клиновидной, скуловой, лобной, решетчатой и небной костей и включает в себя 3 отдела: передний средний и задний. Также среди особенностей стоит отметить, что несмотря на тот факт, что медиальная стенка орбиты, также известная как *lamina papyracea* или «бумажная пластинка», является наиболее тонкой, самой хрупкой ее стенкой все же принято считать нижнюю, что объясняет показатели мировой статистики.

Целью исследования являлось изучение структуры повреждений орбит и определение особенности локализации переломов нижней стенки орбиты.

Авторами было проведено одноцентровое, рандомизированное, контролируемое, параллельное, открытое, проспективное исследование с последующим анализом полученных данных о локализациях переломов средней зоны лицевого скелета в области орбит и их систематизацией. В рамках комплексного обследования 84 больных с переломами нижней стенки орбиты, всем пациентам в обязательном порядке была поведена мультиспиральная компьютерная томография головы с шагом среза 0.5 мм. Полученные срезы были проанализированы, после чего были определены основные локализации переломов нижней стенки орбиты.

Как было указано ранее, орбита, в том числе и ее нижняя стенка, подразделена на 3 отдела: передний, средний и задний.

При этом для локализации в каждой 1/3 характерны свои особенности повреждения. Так, при локализации дефекта нижней стенки орбиты в передних отделах возрастает риск посттравматическое деформации в виде вертикального нарушения положения глазного яблока (гипофтальм), переломы в средних и задних отделах нижней стенки глазницы могут привести к нарушениям сагиттального положения глазного яблока (энофтальм), а при тотальных переломах нижней стенки орбиты, возможно сочетание гипо- и энофтальма (рисунок 1).

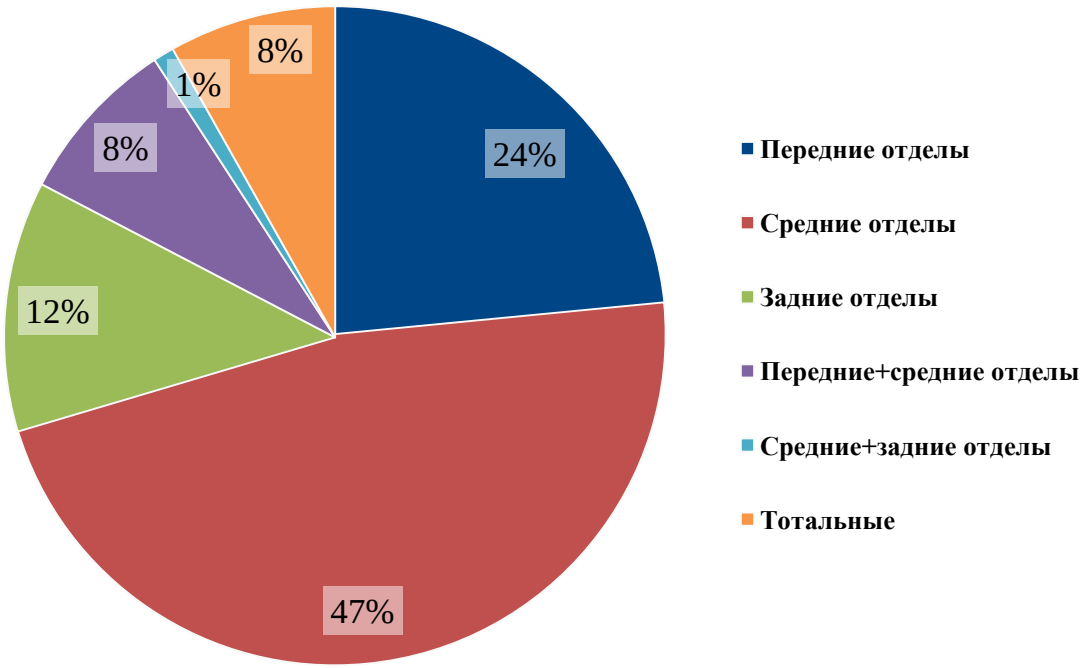

Рисунок 1– Локализации переломов нижней стенки орбиты среди обследованных больных

У большинства пациентов определялись переломы в средних отделах нижней стенки орбиты (46 случаев), в 23 случаях был диагностирован перелом в передней трети нижней стенки орбиты и в 12 случаях был выявлен перелом в задних отделах дна глазницы. При этом также встречались и переломы, сочетавшие в своей структуре несколько локализаций, а именно: у 8 больных был выявлен перелом в переднем и среднем отделах, один пациент был госпитализирован с переломом дна глазницы с локализацией в средних и дистальных отделах, у 8 больных был обнаружен тотальный перелом нижней стенки орбиты с вовлечением всех трех отделов.

Выводы:

1. Глазница представляет собой сложную анатомическую структуру, требующую особой тщательности и прецизионности как в диагностике, так и в лечении пациентов с переломами стенок орбиты
2. Согласно полученным данным, наиболее распространенной локализацией перелома являются средняя (47% случаев), а также передняя треть нижней стенки орбиты (23%).

ДИНАМИЧЕСКАЯ КОРРЕКЦИИ АКТИВНОСТИ СИМПАТИЧЕСКОЙ НЕРВНОЙ СИСТЕМЫ ПРИ НАРУШЕНИИ ДЕЯТЕЛЬНОСТИ ЭФФЕРЕНТНЫХ СТРУКТУР ОТВЕТСТВЕННЫХ ЗА РЕГУЛЯЦИЮ СОСУДИСТОГО ТОНУСА В СЛИЗИСТОЙ И КАВЕРНОЗНОЙ ТКАНИ НОСОВЫХ РАКОВИН

Абдулкеримов Х.Т.[1,2]*, Абдулкеримов З.Х.[1,2], Карташова К.И. [1], Абдулкеримов Т.Х.[1], Абдулкеримова С.Ю.[1]

[1]ФГБОУ ВО «Уральский государственный медицинский университет» Минздрава России

[2] ГАУЗ СО "Городская клиническая больница №40", г. Екатеринбург

*E-mail: khabdulkerimov@bk.ru

Вазомоторный ринит – хроническое заболевание слизистой оболочки полости носа, при котором дилатация сосудов носовых раковин или назальная гиперреактивность развиваются под воздействием неспецифических экзогенных или эндогенных факторов. Одним из патогенетических механизмов вазомоторного ринита является нарушение регуляции сосудистого тонуса в слизистой и кавернозной ткани носовых раковин, что приводит к состоянию их гипертрофии, а следственно, к затруднению носового дыхания. Лечение хронического вазомоторного ринита, как и прежде, остаётся одной из весьма актуальных проблем в современной оториноларингологии.

На сегодняшний день существует множество разнообразных медикаментов и способов консервативной терапии, а также и применение различных хирургических вмешательств (классических и современных). Несмотря на это, проблема ещё далека от своего решения.

Поэтому, поиск и применение новых, альтернативных и неинвазивных методик в лечении вазомоторного ринита, которые могут повлиять на эфферентные структуры ответственные за регуляцию сосудистого тонуса является очень актуальным в современной оториноларингологии.

Одним из альтернативных и неинвазивных методов лечения вазомоторного ринита является динамическая коррекция активности симпатической нервной системы (ДКСНС), которая непосредственно влияет на вегетативную регуляцию эфферентных структур ответственных за регуляцию сосудистого тонуса в слизистой и кавернозной ткани носовых раковин. Сущность метода заключается в дозированном чрезкожном воздействии низкочастотным вращающимся пространственно-распределённом полем моно полярных электрических импульсов тока (ФВП) в проекции одного из шейных (звездчатых) ганглиев симпатических стволов вегетативной нервной системы (ВНС) в течение 5 минут, паузы в течение 5 минут и воздействия ФВП в проекции другого из ганглиев также в течении 5 минут.

Под нашим наблюдением находились 73 пациентов в возрасте от 18 до 65 лет с разной степенью снижения носового дыхания на фоне хронического вазомоторного ринита, из них 34 лиц были мужского пола, а 39- женского. Для анализа результатов все пациенты условно были разделены на три группы по предполагаемому методу лечения. Первая группа состояла из 20 пациентов с хроническим вазомоторным ринитом, которым проводилась консервативная терапия. Вторую группу составили 32 человека с хроническим вазомоторным ринитом, которые подвергались хирургическим вмешательствам. В третью группу вошли 21 больных, с хроническим вазомоторным ринитом, которым проводилась динамическую коррекцию активности симпатической нервной системы пространственно-распределённым полем моно полярных электрических импульсов тока (лечение на аппарате Симпатокор – 01).

В общей выборке больных с диагнозом хронический вазомоторный ринит абсолютно все пациенты жаловались на затруднение носового дыхания. Среди клинических проявлений со стороны вегетативной нервной системы преобладали признаки вегетативной дистонии, проявления которой были обнаружены у превалирующего количества обследованных пациентов $p<0,05$, при этом сниженный вегетативный тонус обнаружен в 29-и случаях, повышенный у 41 больного, состояние эйтонии регистрировали у 5-ти лиц.

У пациентов 1-й группы (при медикаментозной терапии) уровень носового дыхания изменялся менее значимо, чем при хирургических корригирующих вмешательствах на носовых раковинах, или при использовании аппаратной методики с применением динамической коррекции активности симпатической нервной системы $p<0,01$.

По данным наших исследований, у больных во 2-ой и 3-ей группах было зарегистрировано пропорциональное повышение показателей функции внешнего дыхания на фоне улучшения носового дыхания $p<0,01$, что может свидетельствовать об эффективности хирургических вмешательств и методики ДКАСНС в борьбе с хронической гипоксией на фоне хронического вазомоторного ринита. Следует отметить, что улучшение носового дыхания в разной степени наблюдалось абсолютно у всех наблюдаемых в третьей группе после ДКАСНС, но при этом отсутствовали возможные интра- и/или послеоперационные осложнения, а также не было необходимости в госпитализации этих лиц.

Выводы:

1. Динамическая коррекция активности тонуса симпатической нервной системы у больных хроническим вазомоторным ринитом с позволяет добиться улучшения носового дыхания, но при этом отсутствует болевой синдром, послеоперационный и реабилитационный периоды.

2. Применение этой методики позволяет существенно сократить сроки нетрудоспособности, уменьшить койко-день, а также экономить бюджетные ассигнования.

ДИФФЕРЕНЦИАЛЬНЫЙ ПОДХОД К ЛЕЧЕНИЮ ПАЦИЕНТОВ С АЛЛЕРГИЧЕСКИМ РИНИТОМ И ИСКРИВЛЕНИЕМ ПЕРЕГОРОДКИ НОСА НА ОСНОВАНИИ ИХ КЛИНИКО-АЛЛЕРГОЛОГИЧЕСКОЙ ХАРАКТЕРИСТИКИ

Абушаева Г.А.[1]*, Ким И.А.[1,2], Ненашева Н.М.[3], Ханова Ф.М.[2]

[1] ФГАОУ ВО РНИМУ им. Н.И. Пирогова Минздрава России

[2] ФГБУ НМИЦО ФМБА России

[3] ФГБОУ ДПО РМАНПО Минздрава России

*E-mail: galinaabushaeva@gmail.com

Введение. Согласно литературным данным, во всем мире сохраняется рост заболеваемости аллергическим ринитом (АР) (Brozek JL et al., 2017). При этом, несмотря на значительное количество исследований, посвященных различным аспектам АР, до сих пор не удается полностью контролировать симптомы заболевания у всех пациентов. Основой консервативной терапии АР в настоящее время является использование интраназальных глюкокортикостероидов (ИнГКС) (Benninger M. et al., 2010). Ретроспективный анализ пациентов с АР показал, что, несмотря на доказанную эффективность данных лекарственных препаратов, около 18% пациентов не достигают контроля симптомов (Bousquet P.J. et al., 2010).

Также следует подчеркнуть, что АР часто сочетается с другими заболеваниями, что оказывает негативное взаимное влияние на течение и эффективность лечения сопутствующей патологии (Krukov A.I. et al., 2020). В литературе встречаются данные о том, что ответ слизистой оболочки на терапию инГКС не эффективен у пациентов с искривлением носовой перегородки (ИНП) (Rudy S.F. et al., 2020).

Цель исследования. Разработать дифференциальный подход к лечению пациентов с аллергическим ринитом и искривлением перегородки носа на основании их клинико-аллергологической характеристики.

Материалы и методы. Исследование проводилось на базе поликлиники ФГБУ НМИЦО ФМБА России, а также ГБУЗ «ГКБ № 24 ДЗМ». В группу обследованных вошли 20 пациентов с аллергическим ринитом без клинически значимого ИНП, составивших контрольную группу, и 127 пациентов с установленным диагнозом аллергический ринит и сопутствующим ИНП. Пациенты с сопутствующим ИНП были разделены на две группы: первую группу составили пациенты, которые характеризуется минимальными структурными деформациями носовой перегородки с I и II типами ИНП по R. Mladina, где n = 71. Вторую группу составили пациенты с более выраженным грубым нарушением архитектоники полости носа с III, IV, V, VI и VII типами ИНП по R. Mladina, n = 56.

Пациентам проводилось стандартное оториноларингологическое обследование. Тип ИПН определяли по классификации R. Mladina (1987). Всем пациентам проводилось полное аллергологическое исследование. Субъективная оценка симптомов основных жалоб определялась по визуально-аналоговой шкале (ВАШ).

Результаты. Полученные результаты показали, что во всех исследуемых группах встречался интермиттирующий или персистирующий характер течения аллергического ринита. Были выявлены следующие тенденции: у пациентов без клинически значимого ИНП преобладал интермиттирующий характер течения (в 55%). У пациентов с минимальными структурными деформациями перегородки носа чаще встречалось интермиттирующее течение (в 52%). Пациенты с грубой деформацией носовой перегородки чаще страдают персистирующим аллергическим ринитом (~61%).

У пациентов без клинически значимого ИНП преобладало лёгкое и умеренно выраженное проявление симптомов (в среднем 4,7/10 баллов по ВАШ). Пациенты с минимальными структурными деформациями перегородки носа в большинстве предъявили жалобы умеренного и сильно выраженного характера (в среднем 6,8/10 баллов по ВАШ). Пациенты с АР и грубой деформацией носовой перегородки предъявляли жалобы сильной и максимально сильной выраженности (в среднем 8,8/10 баллов по ВАШ).

Выводы. Всем пациентам с аллергическим ринитом требуется консультация оториноларинголога с целью выявления типа искривления носовой перегородки и прогнозирования эффективности терапии инГКС.

ОЦЕНКА РЕЗУЛЬТАТОВ ХИРУРГИЧЕСКОГО ЛЕЧЕНИЯ ПОЛИПОЗНЫХ РИНОСИНУСИТОВ У ДЕТЕЙ

Алексеенко С.И.

ФГБУ «Санкт-Петербургский НИИ уха горла носа и речи» Минздрава России

ФГБОУ ВО «СЗГМУ им. И.И. Мечникова» Минздрава России

СПб ГБУЗ «ДГМКЦ ВМТ им. К.А. Раухфуса»

*E-mail: svolga-lor@mail.ru

Введение. Заболеваемость детей хроническими полипозными риносинуситами (ХПРС) в Российской Федерации составляет до 2% от всей возрастной популяции. В то же время, экономические и социальные последствия данной патологии велики. В лечении ХПРС в последнее время все чаще прибегают к эндоскопической риносинусохирургии (ЭРСХ). При

оценке отдаленных результатов ЭРСХ показала высокую эффективность и безопасность в лечении детей с ХПРС.

Цель исследования. Оценить эффективность и безопасность ЭРСХ в лечении детей с ХПРС.

Материалы и методы. Исследование выполнено в ДГМКЦ ВМТ им. К.А. Раухфуса за период с 2019 по 2022 годы. Включено 43 ребенка в возрасте 3–17 лет с ХПРС. Всем пациентам была выполнена ЭРСХ. Пациентам проведено общеклиническое обследование, полный оториноларингологический осмотр, оценивались показатели качества жизни, эндоскопические и рентгенологические признаки ХРС. фиксировались случаи повторной ЭРСХ, количество осложнений, а также удовлетворенность пациентов и родителей результатами через 12 месяцев после операции.

Результаты. Из 43 детей с ХПРС диффузная билатеральная форма была у 20 (47%) детей, из них у 5 детей (25%) ХПРС протекал на фоне муковисцидоза. Унолатеральная форма в виде солитарных (антрохоанальных) полипов отмечена у 23 (53%) человек. Сопутствующий аллергический ринит отмечен у 30 (69%) детей, бронхиальная астма у 12 (28%). Среднемеатальная антростомия проведена у всех 43 (100%) пациентов, передняя этмоидотомия у 39 (91%), задняя этмоидотомия у 18 (42%), сфенотомия выполнялась в 16 (37%) случаев, тогда как фронтотомия по Draf I и IIa имела место при оперативном лечении 11 (26%) детей с ХРС.

Через 12 месяцев у 79 % (34 из 43) и 72 % (31 из 43) случаев как пациенты, так и их родители характеризовали результаты лечения как «отлично» и «хорошо», соответственно. 16% (7 из 43) родителей и 23% (10 из 43) пациентов оценивали результаты лечения как удовлетворительные, тогда как 5 % (2 из 43) родителей и пациентов не отметили сколько-нибудь значимого изменения состояния после ФЭРСХ. Малые осложнения эндоскопической риносинусохирургии включали интраоперационные кровотечения и постоперационные синехии у 2,3 % (1 из 43) и 9,3% (4 из 43) пациентов, соответственно. В то же время при выполнении таких операций не было выявлено больших осложнений. Ревизионная хирургия через 12 месяцев потребовалась 5 пациентам 11,6%; из них у 2 детей (4,7%) имели место проявления муковисцидоза, 1 (2,3%) пациент имел отягощенный фон в виде сопутствующей бронхиальной астмы, у 2 (4,7%) пациентов рецидивировали солитарные антрохоанальные полипы.

Выводы. Таким образом, результаты анализа продемонстрировали значимую эффективность и безопасность эндоскопической риносинусохирургии у детей с ХПРС. В то же время остается открытым вопрос дальнейшего изучения отдаленных результатов ЭРСХ при различных формах ХПРС у детей, а также поиск новых высокоэффективных способов повышения эффективности хирургического лечения данной патологии.

СПЕЦИАЛИЗИРОВАННАЯ ОТОРИНОЛАРИНГОЛОГИЧЕСКАЯ ПОМОЩЬ В КРУГЛОСУТОЧНОМ СТАЦИОНАРЕ НА БАЗЕ БУ «ЛАНГЕПАСКАЯ ГОРОДСКАЯ БОЛЬНИЦА»

Алибеков И.М.[1,2]*, Нохрин А.В.[2], Чухманова Г.В.[2], Чухманов П.В.[2], Алексеев В.А.[2], Жусупов У.Д.[2], Троцко Н.А.[2], Саитгазиева М.Ш.[1], Борзиев Р.С.[2]

[1] БУ ВО ХМАО-ЮГРЫ «Сургутский государственный университет»

[2]БУ ХМАО-ЮГРЫ «Лангепасская городская больница»

*E-mail: alibekovu@bk.ru

Введение. С октября 2021 года по май 2023 года оперировано 230 пациентов (150 мужчин, 80 женщин), операций проведено более 230 в условиях круглосуточного стационара под ЭТН и местной анестезией, с применением современного видео-эндоскопического оборудования, микродебридера, радиохирургии, инструментария.

Оториноларингологическая патология, несмотря на развитие современных технологий, пропаганду здорового образа жизни и применяемые меры профилактики, остаются одними из самых распространенных на сегодняшний день.

В условиях Севера Западной Сибири их количество значительно возрастает, учитывая неблагоприятные климатические факторы.

Распространенность заболеваний оториноларингологического профиля в структуре общего количества заболеваний составляет около 14 %.

Внедрение малоинвазивных современных технологий для оказания медицинской помощи населению, является одним из путей повышения эффективности системы здравоохранения и доступности особенно специализированной медицинской помощи.

Цель работы. Внедрение в практику современных методов лечения пациентов при оториноларингологической патологии.

Материалы и методы. Лангепасская городская больница- поликлинический отдел и стационар располагает необходимым оборудованием и инструментарием в начальном этапе для консультативного осмотра, диагностики, отбора пациентов на операцию и выполнения хирургических вмешательств при оториноларингологической патологии (преимущественно при патологии носа и околоносовых пазух) в круглосуточном стационаре под ЭТН с применением современного видео эндоскопического комплекса и оборудования.

Стационар располагает прекрасной, современной операционной с предоперационной, оснащенными палатами, полным набором видеоэндоскопического оборудования и инструментарием для проведения операций преимущественно с патологий носа и околоносовых пазух.

Перечень ринологических операций, проводимых с применением малоинвазивных видеоэндоскопических технологий:

- Иссечение доброкачественных образований носа.
- Полипэктомия носа.
- Полипэтмоидотомия носа.
- Подслизистая конхотомия нижних носовых раковин.
- Конхоплексия нижних носовых раковин.
- Вазотомия носовых раковин.
- Сегментарная резекция носовой перегородки.
- Циркулярная резекция носовой перегородки.
- Резекция носовой перегородки с аутопластикой хряща.
- Иссечений синехий носовой полости.
- Дакриоцисториностомия.
- Микрогайморотомия.
- Риносептопластика (коррекция внутриносовых структур) по мед.показаниям
- Репозиция костей носа.
- Удаление кисты носа и околоносовых пазух.

Все операции проводятся в сопровождении анестезиологической бригады под эндотрахеальным наркозом и местной анестезией (в некоторых случаях) учитывая объем, длительность операций, медицинские показания и желание пациента.

Отбор больных на операцию проводился по строго отработанной схеме – перечню показаний и противопоказаний (относительных и абсолютных), предоперационному обследованию и подготовке (медикаментозным и клиническим исследованиям).

Результаты. За 3 года оперировано 230 пациентов. Мужчин – 150 (60.3%), женщин – 80 (59,6%).

Выводы:

1. Организована и внедрена плановая специализированная оториноларингологическая помощь населению г. Лангепаса и других ЛПУ ХМАО по мере обращения.
2. Одномоментно выполняются нескольких операций (одному и том уже пациенту) при патологии носа и околоносовых пазух с применением видео эндоскопического оборудования и инструментария не снижая качество хирургического лечения.

ПОСЛЕОПЕРАЦИННОЕ ВЕДЕНИЕ ПАЦИНТОВ ПОСЛЕ СЕПТОПЛАСТИКИ В АМБУЛАТОРНЫХ УСЛОВЯИХ

Алибеков И.М.[1,2]*, Саитгазиева М.Ш.[1]

[1] БУ ВО ХМАО-ЮГРЫ «Сургутский государственный университет»

[2]БУ ХМАО-ЮГРЫ «Сургутская городская клиническая поликлиника №3»

*E-mail: alibekovu@bk.ru

Ведение. Септопластика – одна из самых распространенных операций среди всех хирургических вмешательств в оториноларингологической практике.

Оперативное лечение – это единственный метод лечения искривленной перегородки носа.

Цель. Организовать и внедрить в условиях дневного стационара оптимальные условия для ведения послеоперационных больных после септопластики.

Материалы и методы. Распространенность искривленной носовой перегородки в г. Сургут занимает одно из ведущих мест и составляет 24,3% с каждым годом число операций по септопластике увеличивается.

В условиях дневного стационара в СГКП №3 г. Сургута пациенты после септопластики находятся под наблюдением медицинского персонала в течение 2-3 часов. Это обусловлено риском возникновения кровотечения – осложнения, которое чаще всего встречается в ближайшем послеоперационном периоде.

Восстановление при септопластике в первые дни характеризуется наибольшими трудностями. Во время послеоперационного периода носовое дыхание невозможно в виду сильного отека и наличия тампонов в носовых ходах. Пациентам приходится дышать ртом, что вызывает определенные неудобства и осложнения, например сухость во рту, головные боли и головокружения, слабость, повышении артериального давления, отек носоглотки. Многим пациентам требуются обезболивающие препараты. На третий день, ориентируясь на показания, пациенту необходимо освободить носовые ходы от помещенных в них турунд.

Тампоны удаляют из носовых ходов через 2-4 дня, в зависимости от состояния пациента и сложности операции.

Для восстановления носового дыхания врач назначает специальные капли; нужно использовать орошения слизистой носа солевыми растворами (носовой душ). Необходимо бережно очищать слизистую от слизи и корочек, эти манипуляции в первые две недели выполняются лечащим ЛОР врачом на ежедневных перевязках.

Послеоперационном периоде пациент должен соблюдать все рекомендации, которые назначены лечащим врачом.

Результаты. За 2020-2022 гг. прооперировано 391 пациентов с диагнозом J34.2, осложнений в послеоперационном периоде не наблюдалось.

Выводы. Грамотно выполненная операция – пластика носовой перегородки и соблюдение пациентом всех послеоперационных рекомендаций, назначенных лечащим врачом – залог быстрого восстановления послеоперационного периода и восстановления трудоспособности.

ХИРУРГИЧЕСКОЕ ЛЕЧЕНИЕ ХРОНИЧЕСКОГО ВАЗОМОТОРНОГО РИНИТА НА БАЗЕ ДНЕВНОГО СТАЦИОНАРА В УСЛОВИЯХ СЕВЕРА (ХМАО-Югра)

Алибеков И.М.[1,2], Чумак К.С.[1,2]

[1]БУ ВО ХМАО-ЮГРЫ «Сургутский государственный университет»

[2]БУ ХМАО-ЮГРЫ «Сургутская городская клиническая поликлиника №3»

*E-mail: alibekovu@bk.ru

Введение. Хронический вазомоторный ринит является одним из распространённых заболеваний в практике врача оториноларинголога. В условиях Севера с учётом неблагоприятных климатических факторов, значительно возрастает группа больных, страдающих хроническим ринитом.

Цель. Оценить возможность и эффективность оперативного лечения нейровегетативной формы вазомоторного ринита с применением операции подслизистая вазотомия нижних носовых раковин в амбулаторных условиях.

Материалы и методы исследования. Работа проводилась на базе БУ ХМАО-Югры «Сургутская городская клиническая поликлиника № 3» г. Сургута.

В работу включались больные нейровегетативной формой хронического вазомоторного ринита.

Проведено лечение хронического вазомоторного ринита за 2020-2022г.г., путём выполнения операции «подслизистая вазотомия нижних носовых раковин» у 725 больных, возраст больных от 18 до 50 лет, мужчин 436 (60.1%), женщин 289 (39.9%). Все больные ранее проводили консервативное лечение по назначению врача, которое эффекта не имело.

После обследования и предоперационной подготовки больным в амбулаторных условиях под местной анестезией инфильтрационно вводился ультракаин в нижние носовые раковины, выполнялась операция «Подслизистая вазотомия нижних носовых раковин» – подслизистое разрушение сосудистой сети, не нарушая наружно слизистую.

Проводились операции следующими методами: 1. Инструментально - через разрез слизистой оболочки по переднему концу нижней носовой раковины вводился распатор или узкое долото, далее скользящим движением инструмент проводили по кости носовой раковине и отслаивали изменённую слизистую, тем самым разрушая капиллярную сеть; 2. Вазотомия с использованием радиохиругии (Сургитрон). Операцию дополняли смещением нижней носовой раковины латерально (латерпозиция раковины).

В послеоперационном периоде больные наблюдались лечащим врачом амбулаторно, выполнялся туалет полости носа, орошение слизистой полости носа солевыми растворами (морской водой), назначались препараты улучшающие мукоцилиарный клиренс. Больные находились под наблюдением до завершения послеоперационных репаративных процессов, в последующем осуществлялось динамическое наблюдение.

Результаты. Улучшение наступало на 5-7 день после операции: прекращались жалобы на заложенность носа, чувство давления в носу, снижалось количество отделяемого из носа, улучшалось носовое дыхание. Об эффективности лечения судили по клиническим и риноскопическим данным. По результатам послеоперационной реабилитации предпочтение можно дать следующим методам: 1. Радиохирургический метод (3-5дней); 2. Инструментальный метод (7-10 дней). По итогам последующего динамического наблюдения среди 91% оперированных больных достигнуто клиническое выздоровление. Побочных эффектов не наблюдалось.

Выводы. Подслизистая вазотомия нижних носовых раковин является щадящим и высокоэффективным методом лечения нейровегетативной формой хронического вазомоторного ринита.

Наш опыт позволяет рекомендовать подслизистую вазотомию нижних носовых раковин как щадящий, эффективный и экономически недорогой метод оперативного лечения хронического ринита с использованием малоинвазивных методов.

КЛИНИЧЕСКОЕ НАБЛЮДЕНИЕ ПАЦИЕНТОВ С СИНДРОМ НЕМОГО СИНУСА

Алибеков И.М.[1,2]*, Чумак К.С.[1,2], Алиев Р.Н.[1], Коротина М.С.[1]

[1]БУ ВО ХМАО-ЮГРЫ «Сургутский Государственный университет»

[2]БУ ХМАО-ЮГРЫ «Сургутская городская клиническая поликлиника №3»

E-mail: alibekovu@bk.ru

Введение. Ведущая патология, с которой приходится сталкиваться оториноларингологу, это – болезни носа и околоносовых пазух. Данную группу составляют

до 52% больных, находящихся на лечении в ЛОР-стационарах (Пискунов Г.З., Лопатин А.С.,1992, Абдулкеримов Х.Т., 2002,2005 и др.)

Учитывая суровые неблагоприятные климатические условия Севера заболеваемость верхних дыхательных путей составляет более 70-75%. Лидирующие позиции в структуре заболеваемости отоларингологического профиля составляют заболевания носа и околоносовых пазух – 72,6% из них 52.5% – воспалительного характера.

В последние годы хронические риносинуситы представляют одну из наиболее актуальных проблем оториноларингологии. В клинической практике под первичным диагнозом хронического риносинусита нередко встречается отдельная патология околоносовых пазух, обозначаемая в публикациях как: синдром молчащего синуса (СМС), синдром немого синуса (СНС), ателектаз верхнечелюстной пазухи.

Синдром немого синуса (СНС) – это клиническая форма, характеризующаяся сочетанием прогрессирующего энофтальма и гипофтальма вследствие постепенного коллапса дна глазницы с затемнением верхнечелюстной пазухи на фоне субклинического верхнечелюстного синусита.

Цель. Наблюдение пациентов с синдромом немого синуса в условиях БУ ХМАО-ЮГРЫ «Сургутская городская клиническая поликлиника №3».

Материалы и методы исследования. Работа проводилась на базе БУ ХМАО-Югры «Сургутская городская клиническая поликлиника №3» г. Сургута.

В работу включались пациенты с возрастом от 20 до 70 лет. Длительность заболевания от 1 года и более. В работу включались больные с синдромом немого синуса. Особенность клинических проявлений СМС представляет отсутствие типичных симптомов, характерных для хронического риносинусита.

Основные клинические признаки СМС: 1) жалобы на боли в области глазного дна со стороны пораженного синуса, дискомфорт при движении глазного яблока, вертикальную диплопию, орбитальную асимметрию, западение мягких тканей щеки; 2) при объективном обследовании: энофтальм, гипофтальм.

На КТ околоносовых пазух (ОНП) к характерным чертам СМС относят уменьшение ВЧП в объеме за счет втяжения костных стенок, компенсаторное увеличение объема ипсилатеральной орбиты, тотальное затемнение пазухи, латерализацию крючковидного отростка и расширение среднего носового хода, деминерализацию стенок пазухи.

Результаты. В течение 2022-2023 г. пациенты с синдромом немого синуса находились под динамическим наблюдением. Амбулаторно в условиях СГКП №3 им было назначено консервативное лечение.

При доброжелательном соблюдении рекомендаций 80% пациентов ощущают улучшение состояния. У 20% консервативное лечение не привело к положительному результату, вследствие чего было рекомендовано плановое оперативное лечение «Микрогайморотомия с использованием видеоэндоскопических технологий».

Выводы. Пациентам с диагнозом «Синдром «немого» синуса» рекомендуется раз в два года проводить контроль КТ носа и околоносовых пазух и находиться под динамическим наблюдением лечащего врача по месту жительства, плановое оперативное лечение по медицинским показаниям.

ОСОБЕННОСТИ ФОРМИРОВАНИЯ ХОЛЕСТЕАТОМЫ НАРУЖНОГО СЛУХОВОГО ПРОХОДА ПРИ ЕГО ПРИОБРЕТЕННЫХ СТЕНОЗЕ ИЛИ АТРЕЗИИ

Аникин И.А., Еремин С.А.*, Дворянчиков В.В., Ситников С.И.

ФГБУ «Санкт-Петербургский НИИ уха горла носа и речи» Минздрава России

*E-mail: eremin-lor@mail.ru

Заращение просвета наружного слухового прохода – редкое заболевание, вызываемое непосредственно травмой или длительным воспалительным процессом, приводящим к нарушению кожного покрова. Наблюдаемые при этом изменения кожного покрова и запускающиеся репаративные процессы приводят к формированию рубца в патологическом для него месте – просвете наружного слухового прохода. Особенность этой патологии обуславливается уникальным строением наружного слухового прохода: малая ширина, извитость канала, места сужений, отсутствие адекватной вентиляции может способствовать сохранению затяжного воспаления, усилению пролиферации и росту соединительной ткани с формированием клинически значимого стеноза или атрезии. При этом сохранение кожи в медиальных по отношению к формирующейся атрезии отделах приводит к формированию холестеатомы. Учитывая различия в строении отделов наружного слухового прохода, анализ локализации патологического процесса может иметь существенное значение в формировании холестеатомы при его атрезиях или стенозах.

Цель исследования. Анализ структуры и причин формирования стеноза или атрезии наружного слухового прохода и их связь с появлением холестеатомы в нём.

Было обследовано 19 пациентов, прооперированных в клинике СПБ НИИ ЛОР по поводу приобретённой мягкотканной атрезии или стеноза наружного слухового прохода. Причины оценивались на основании данных анамнеза и объективного осмотра, оценка структуры и локализации патологии проводилась на основании интраоперационных данных.

При этом рассматривались пациенты с обязательным вовлечением в рубцовый процесс перепончато-хрящевого отдела.

При анализе структуры патологии перепончато-хрящевого отдела наружного слухового прохода клинически значимый стеноз был диагностирован у 6 пациентов (31,6%), непосредственно атрезия у 13 пациентов (68,4%).

Среди причинных факторов были выделены три основных причины появления патологии: травма слухового прохода, предшествующее хирургическое вмешательство, длительный воспалительный процесс. У 11 пациентов из 19 (57,9%) была обнаружена холестеатома медиально расположенного костного отдела. При стенозе холестеатомный процесс был выявлен только в двух наблюдениях, тогда как при атрезии холестеатома обнаруживалась в большинстве наблюдений – у 9 из 13 пациентов. Непосредственно травматическое повреждение слухового прохода было причиной развития патологии у 7 пациентов (36,8%), предшествующая хирургическая травма (операция) привела к развитию атрезии или стеноза в 8 случаях (42,1%), в 4 наблюдениях (21,1%) причиной являлось длительное воспаление наружного слухового прохода, не имеющее травматического анамнеза.

При приобретенной атрезии наружного слухового прохода в перепончато-хрящевом отделе можно с высокой вероятностью (69,2%) прогнозировать наличие холестеатомы в подлежащих отделах. При стенозе формирование холестеатомы также возможно. Наиболее часто холестеатома возникает вследствие непосредственно травматизации наружного слухового прохода (85,7%), реже при предшествующем хирургическом лечении (50%), и реже всего наблюдалась при воспалительных причинах нетравматического генеза (25%).

ВОЗРАСТНЫЕ ОСОБЕННОСТИ СОЧЕТАННОЙ ВОСПАЛИТЕЛЬНОЙ ПАТОЛОГИИ РИНООРБИТАЛЬНОЙ ЗОНЫ У ДЕТЕЙ

Баранов К.К.*, Полунин М.М., Радциг Е.Ю., Минасян В.С., Сидоренко Е.И.

ФГАОУ ВО РНИМУ им. Н.И. Пирогова Минздрава России

*E-mail: kkb333@mail.ru

Введение. В наши дни значимой проблемой детской оториноларингологии являются острые воспалительные заболевания полости носа и околоносовых пазух, сочетано протекающие с патологическими процессами в слезоотводящих путях и глазнице, слуховой трубе и среднем ухе. Для проведения полноценной диагностики и рационального лечения

болезней, затрагивающих риноорбитальную зону у детей, необходимо учитывать возрастной критерий.

Цель исследования. Определить возрастные особенности течения сочетанной воспалительной патологии риноорбитальной зоны у детей.

Материалы и методы. в исследовании участвовали 154 (100%) ребенка в возрасте от 0 до 17 лет, которые были распределены на четыре группы: 52 (33.8%) ребенка в возрасте до 2-х лет включительно, 44 (28.6%) - с 3-х до 6-ти лет, 38 (24.7%) - с 7-ми до 11-ти лет, 20 (12.9%) - с 12 до 17-ти лет. Пациенты наблюдались оториноларингологами амбулаторно и стационарно по поводу сочетанной риноорбитальной патологии (острый риносинусит, стеноз носослезного канала, острый конъюнктивит, реактивный отек клетчатки орбиты и век, субпериостальный абсцесс обиты), также отмечались сопутствующие острые средние отиты. Всем детям было проведено эндоскопическое, рентгенографическое, дакриологическое обследование, а также консервативное и хирургическое лечение. Полученные данные были статистически обработаны.

Результаты. У всех детей от 0 до 2-х лет (52 ребенка- 100%) отмечались сочетания острых отитов с ринитами, конъюнктивитами и дакриоциститами, стенозами носослезного канала. Синуситы выявлены не были. Патология уха у 39 (75%) детей была представлена острым катаральным средним отитом. У пациентов старше 3-х лет отмечались разнообразные формы синуситов, с тенденцией к росту в зависимости от увеличения возраста ребенка. Сочетание риноорбитальной патологии с острыми гнойными средними отитами преобладали у пациентов в возрасте с 3-х до 6-ти лет. Орбитальные осложнения синуситов наиболее часто были выявлены у детей с 7-ми до 11-ти лет: из 38 (100%) пациентов реактивный отек клетчатки орбиты и век выявлен у 4 детей (10.52%), субпериостальный абсцесс обиты у 2 (5.26%).

Выводы. В педиатрической практике существуют определенные возрастные особенности течения патологии риноорбитальной зоны. У детей младше 2-х летнего возраста наиболее часто отмечается сочетание острого катарального среднего отита и ринита, с сопутствующим конъюнктивитом, стенозом носослезного канала и дакриоциститом. Острые синуситы в сочетании с острым гнойным средним отитом, патологией слезоотводящей системы, в основном встречались у детей с 3-х летнего возраста и старше. Орбитальные осложнения синуситов преобладали в группе детей от 7-ми до 11-ти лет.

ИСПОЛЬЗОВАНИЕ ОПРОСНИКА ESIT-SQ В ДИАГНОСТИКЕ ТИННИТУСА

Владимирова Т.Ю., Айзенштадт Л.В.*

ФГБОУ ВО СамГМУ Минздрава России

*E-mail: lav2203@yandex.ru

Введение. Тиннитус или субъективный ушной шум (СУШ) – это слуховые ощущения, не имеющие реального источника во внешней среде. Проведение своевременного и эффективного лечения, корректировка СУШ напрямую зависят от результатов диагностики. В первую очередь, трудности в изучении тиннитуса обусловлены проблемами его регистрации, поэтому самым первым и важным в диагностике ушного шум является беседа с пациентом. Начиная с 1998 года, известно более 30 англоязычных опросников по тиннитусу, однако нашему вниманию стал интересен новый опросник Европейской школы междисциплинарных исследований тиннитуса (ESIT-SQ- The European School for Interdisciplinary Tinnitus Research Screening Questionnaire), опубликованный в 2019 году. Он подходит как пациентам со снижением слуха, так и пациентам с шумом в ушах, что позволяет оценить эти две проблем комплексно в ходе беседы. В опроснике особое внимание уделяется качественным характеристикам слуха, факторам риска развития тугоухости и тиннитуса. Опросник переведён, адаптирован и валидизирован нами в соответствие со всеми требования, а результаты и текст опубликованы в свободном доступе.

Цель. Оценить информативность валидизированного русскоязычного опросника ESIT-SQ.

Материалы и методы. Исследование проводилось на базе «Клиник СамГМУ». Всего было опрошено 30 пациентов с жалобами на снижение слуха и шум в ушах. Возраст пациентов составил от 50 до 85 лет, средний возраст -67 лет (12 мужчин и 18 женщин). Опрашивал пациентов врач-оториноларинголог на амбулаторном приёме в формате беседы, где часть А касалась вопросов нарушения слуха, часть В- тиннитуса.

Результаты. В среднем опрос пациентов занял около 10 минут. Трудностей с пониманием вопросов не возникло.

Оценка состояния слуха с помощью части А опросника ESIT-SQ выявила, что лишь 10% имели наследственную предрасположенность к нарушению слуха или заболевания уха в анамнезе, при этом последующий опрос помог исключить данные причины, как основные в развитии тугоухости или тиннитуса. Такое явление, как гиперакузия не встретилось ни у одного пациента, за то затруднение разборчивости речи в шумной обстановке отметили практически все опрашиваемые (90%), что может быть причиной не только тугоухости I-IV степени, но и имеющихся скрытых высокочастотных потерь слуха в более молодом возрасте,

а так же шума в ушах. Лишь один пациент, из 5 слухопротезированных, использовал слуховой аппарат на постоянной основе. 56,7% пациентов имели в анамнезе более трёх факторов риска по тугоухости, наиболее распространённые из них артериальная гипертензия, эндокринные заболевания и остеохондроз.

Оценка результатов часть В опросника ESIT-SQ показала, что в среднем шум в ушах беспокоил пациентов около 7 лет. По качественным характеристикам наиболее часто шум был постоянный (76,7%), многокомпонентный (46,7%), имеющий одинаковую громкость, усиливающуюся в тихой обстановке (53,7%). В большинстве случаев шум локализовался со стороны хуже слышащего уха. Чаще появление ушного шума было постепенным и сопровождалось снижением слуха (83,3%). Пациенты отмечали в 86,6% усиление шума поле стресса, и его уменьшение после хорошего сна (50%) и расслабления (53,3%).

Выводы. Таким образом, с помощью русскоязычной версии опросника ESIT-SQ за 10 минут врач успевает полностью собрать анамнез, понять характер шума, его силу, степень обеспокоенности пациента данной проблемой, получить представление о состоянии слуха у пациента до проведения аудио- и шумометрии, назначить дополнительные обследования и консультации специалистов, подобрать оптимальное лечение, учитывающее основные факторы риска развития патологии слуха у пациента. Опросник может быть рекомендован для ведения амбулаторного приёма врачам-оториноларингологам и сурдологам, как инструмент для сбора анамнеза и контроля за эффективностью лечения.

НЕКОТОРЫЕ МИКРОБИОЛОГИЧЕСКИЕ АСПЕКТЫ NO-ТЕРАПИИ ОСТРОГО ВЕРХНЕЧЕЛЮСТНОГО СИНУСИТА

Волотов П.Н.

ГБУЗ МО «Наро-Фоминская областная больница»

*E-mail: volotovpn@gmail.com

Введение. Ряд современных исследований убедительно показал, что заболеваемость острыми синуситами, удельный вес госпитализированных по поводу заболеваний носа и околоносовых пазух ежегодно увеличивается на 1,5-2%. Близкое расположение этих анатомических структур к головному мозгу, тканям глазницы и зрительным путям, способность синуситов зачастую протекать в латентной форме могут, при определенных условиях, либо молниеносно осложнить течение заболевания и привести к развитию тяжелых внутричерепных и внутриглазничных осложнений, либо вызвать хронизацию воспалительного процесса околоносовых пазух.

При выборе средств и способов консервативного лечения больных с воспалительной патологией околоносовых пазух большое значение имеет определение спектра микроорганизмов, вызывающих заболевание, их основных свойств и чувствительности к применяемым медикаментозным препаратам и к немедикаментозным методам терапии. Актуальность проблемы заключается в растущей резистентности микрофлоры к широко применяемым антибиотикам, смене пейзажа возбудителей заболеваний носа и околоносовых пазух на микроорганизмы, которым ранее не уделялось внимания исследователей вследствие низкой их патогенности, растущей роли анаэробов в патогенезе острого воспаления околоносовых пазух.

В то же время использование воздушно-плазменных потоков обусловлено свойствами экзогенного оксида азота нормализовывать микроциркуляцию, оказывать антибактериальное действие и ослаблять воспаление, активизировать фагоцитарную и секретирующую функции макрофагов. Возможность направления NO-содержащих газовых потоков через пункционные иглы, дренажные трубки делает возможным внедрение NO-терапии в схемы лечения острого верхнечелюстного синусита.

Цель. Изучить современный микробный пейзаж при остром верхнечелюстном синусите, выявить его изменения и оценить влияние NO-терапии на течение заболевания.

Материалы и методы. Объект исследования - 34 пациента (мужчины в возрасте 18-22 лет) с острым верхнечелюстным синуситом (одонтогенная форма выявлена в 28% случаев). Длительность течения заболевания составляла от 2 до 11 дней. В 64,3% случаев процесс был односторонним, а в 35,7% случаев – двусторонним. Микробиологическому исследованию подвергали отделяемое из верхнечелюстной пазухи, полученное при её пункции. Чувствительность микрофлоры к антибактериальным препаратам определяли диско-диффузионным методом.

Пациентам основной группы (19 человек), наряду с традиционной терапией риносинусита, после промывания верхнечелюстной пазухи проводили от 5 до 10 сеансов NO-терапии при помощи аппарата «Плазон» через иглу Куликовского (либо полихлорвиниловый дренаж, установленный в пазухе). Продолжительность процедуры составляла 15-20 секунд (либо до появления неприятных ощущений). Больные контрольной группы (15 человек) получали только традиционную терапию. При наличии показаний одним из этапов лечения в целях нормализации носового дыхания после стихания явлений воспаления 29 больным была выполнена септопластика, в 28 случаях сопровождавшаяся конхотомией.

Результаты и их обсуждение. При микробиологическом исследовании в 31 % случаев получена монокультура, в 62% случаев – ассоциации микроорганизмов, в 7 % случаев роста флоры не выявлено. Аэробная флора была представлена Staphylococcus Aureus, Staphylococcus

Haemoliticus, Haemophilus Influenzae, Pseudomonas Aeruginosa, анаэробная – грамположительными кокками Streptococcus spp., Veillonella spp., Prevotella spp., Peptostreptococcus spp, Fusobacterium spp. Количество микробов в посевах из верхнечелюстной пазухи было различным: Staphylococcus Aureus – в среднем 10^7/мл, Staphylococcus Epidermidis – в среднем10^6/мл, Streptococcus Pyogenes – в среднем 10^6/мл.

При исследовании на чувствительность микроорганизмов к антибактериальным препаратам отмечена крайне низкая чувствительность Staphylococcus Aureus, Streptococcus Viridans, Staphylococcus Epidermidis к незащищенным пенициллинам, более высокая чувствительность определена к цефалоспоринам различных поколений. Практически полная чувствительность выявлена к амоксициллину/амоксициллину клавулонату.

После лечения у больных первой группы микробный пейзаж был представлен преимущественно условно-патогенными микроорганизмами (Streptococcus Viridans, Staphylococcus Epidermidis). У больных второй группы спектр микроорганизмов, по сравнению с исходным, существенных изменений не претерпел. В сравнении с первоначальными данными отмечено выраженное снижение титров микроорганизмов.

По итогам наблюдения за больными первой группы в течение года рецидивов заболевания не выявлено у 48,3% пациентов, 38,7% больных перенесли один, а 13,0% - два рецидива заболевания. Во второй группе эти цифры составили, соответственно, 37,4%, 47,5% и 15,1%. Средние сроки лечения составили в первой группе – 8,7 дней, во второй – 11,3 дня.

Выводы. Применение NO-терапии в комплексном лечении острого верхнечелюстного синусита ведёт к сокращению сроков лечения больных и уменьшению частоты рецидивов заболевания, в том числе и за счёт изменения микробного пейзажа.

РЕАБИЛИТАЦИЯ ПОСТОПЕРАЦИОННЫХ ПАРЕЗОВ ГОРТАНИ У БОЛЬНЫХ С ДИФФЕРЕНЦИРОВАННЫМ РАКОМ ЩИТОВИДНОЙ ЖЕЛЕЗЫ С ИСПОЛЬЗОВАНИЕМ ЭЛЕКТРОНЕЙРОМИОСТИМУЛЯЦИИ

Вязьменов Э.О.[1,2], Полунин М.М.[2], Слащук К.Ю.[1], Бельцевич Д.Г.[1], Кацобашвили И.А.[1], Шотик Ю.В.[1], Сардаева Д.Г.[1], Мокрышева Н.Г.[1]

[1]ГНЦ РФ ФГБУ «НМИЦ эндокринологии» Минздрава России

[2]ФГАОУ ВО РНИМУ им. Н.И. Пирогова Минздрава России

*E-mail: hnodoctor@gmail.com

Введение. Рак щитовидной железы является наиболее частым злокачественным образованием эндокринной системы, при этом хирургическое лечение является основным

видом при данной патологии. Послеоперационный парез или паралич возвратных гортанных нервов является частым осложнением, влияющим на качество жизни пациентов. Необходимы эффективные методы реабилитации для восстановления функции гортани у больных с послеоперационным параличом возвратного гортанного нерва. В данном исследовании мы оценили использование электронейромиостимуляции аппаратом VocaStim в сочетании с медикаментозной терапией для реабилитации больных с постоперационным парезом гортанного нерва после хирургии дифференцированного рака щитовидной железы.

Цель. Оценить возможность использования электронейромиостимуляции для восстановления функций гортани после хирургического лечения дифференцированного рака щитовидной железы.

Пациенты и методы. В исследование включены 74 больных с постоперационными парезами возвратного гортанного нерва. У всех пациентов верифицирован дифференцированный рак щитовидной железы.

Результаты исследования. Проведен анализ результатов лечения 74 больных в возрасте от 7 до 76 лет (78,4% составили женщины, 21,6% мужчины). Двусторонний парез гортани в послеоперационном периоде имел место у 74,3% больных, односторонний — у (25,7%). У всех больных отмечалась дисфункция гортани, при этом дисфония наблюдалась у 74 (100%), дисфагия у 27 (36,4%), затрудненное дыхание у 9 (12,1%). Всем пациентам проводилась элетронейромиостимуляция с контролем функционального состояния гортани. В результате элетронейромиостимуляции улучшение функции гортани отмечено у (90,5%). У наблюдаемых нами пациентов не отмечалось повышение частоты рецидивов дифференцированного рака щитовидной железы

Заключение. Метод элетронейромиостимуляции гортани, как показали результаты нашего исследования, может быть эффективно использован для восстановления функционального состояния гортани у больных с постоперационным парезом гортанного нерва после хирургии дифференцированного рака щитовидной железы. Введение элетронейромиостимуляции и медикаментозной терапии значительно улучшает функцию гортани и может рассматриваться как эффективный метод реабилитации этих пациентов. Необходимы дальнейшие исследования для оценки долгосрочных эффектов нейромышечной электростимуляции и оптимизации протокола лечения.

ХИРУРГИЧЕСКОЕ ЛЕЧЕНИЕ ПРИ СМЕШАННОЙ ТУГОУХОСТИ У БОЛЬНЫХ ОТОСКЛЕРОЗОМ

Гаров Е.В.[1,2]*, Зеликович Е.И.[1], Загорская Е.Е.[1], Зеленкова В.Н.[1], Мосейкина Л.А.[1], Киселюс В.Э.[1]

[1] ГБУЗ «Научно-исследовательский клинический институт оториноларингологии им. Л.И. Свержевского» ДЗМ

[2]Кафедра оториноларингологии им. академика Б.С. Преображенского лечебного факультета ФГАОУ ВО РНИМУ им. Н.И. Пирогова Минздрава России

*E-mail: egarov@yandex.ru

Актуальность. Клинический отосклероз (ОС) в настоящее время наблюдается у 0,1-1% населения земного шара, а гистологический – у 2,5-12% (Nadol J., 2001; McKenna M. et al., 2002; Perez-Lazaro J. et al., 2005), что свидетельствует о низкой эффективности диагностики заболевания. Применение в диагностике метода компьютерной томографии (КТ) височных костей с денситометрией улучшило выявляемость ОС, его различных форм, локализаций и патологии, имитирующей подобную тугоухость. Кроме того, определение очагов различной плотности и локализации объяснило возникновение различного характера тугоухости при этом заболевании.

В зависимости от уровня порогов костного звукопроведения (КП) на частотах 0,5, 1 и 2 кГц по данным тональной пороговой аудиометрии (ТПА) выделяются: тимпанальная (КП – до 20 дБ), смешанная I (КП - 20-30 дБ), смешанная II (КП - более 30 дБ) и кохлеарная формы ОС (Преображенский Н.А., Патякина О.К., 1973). В настоящее время в структуре тугоухости при ОС смешанные формы встречаются у 74,9% больных, а активная стадия (отоспонгиоз) – у 29,8% (Крюков А.И. и соавт., 2019). Именно отоспонгиоз токсически влияет на рецепторы внутреннего уха, вызывая депрессию порогов КП. Вторичный характер сенсоневрального (СН) компонента тугоухости чаще обусловлен нарушением микромеханики и гидродинамики улитки (Корвяков В.С. и соавт., 2018; Arnold A. et al., 2011), которые встречаются при длительном течении ОС (Gros A. et al., 2003; Wang F. et al., 2019). Самое важное, что после стапедопластики при длительном течении ОС можно ожидать возвращения порогов КП на прежний уровень. Всё это доказывает, что смешанные формы тугоухости при ОС – это самые трудные случаи для определения показаний к операции, выбора методики и прогноза функционального результата.

Цель исследования. Анализ причин возникновения смешанной тугоухости у больных ОС, а также разработка показаний, техники операции и оценка эффективности стапедопластики у этого контингента пациентов.

Материалы и методы. В Институте в период с 2009 по 2022 гг. проведен анализ результатов комплексного обследования, лечения и динамического наблюдения 2140 больных ОС, женщин было 1525 (71,3%) мужчин – 615 (28,7%). Возраст пациентов составил от 16 до 74 лет (средний – 41,9±1,86). Комплексное обследование включало сбор жалоб и данных анамнеза, эндо- и отомикроскопию, ТПА и ультразвуковую (УЗВ) аудиометрию, МСКТ височных костей с денситометрией.

Результаты. По данным ТПА тимпанальная форма ОС выявлена в 13,5% и смешанная – в 76,7% случаев. По данным КТ височных костей с денситометрией очаги ОС диагностированы в 86,9% случаях: фенестральная локализация – в 76,3%, смешанная – в 21,5% и ретрофенестральная – в 2,1% случаев. Анализ результатов ТПА и локализации очагов ОС по данным КТ височных костей показал, что фенестральная локализация, облитерирующая форма и смешанная локализация очагов (фенестральная, локальный или распространённый капсулы улитки, внутренний слуховой проход, полукружные каналы) могут сопровождаться кондуктивной или смешанной тугоухостью и только кохлеарный – ретрофенестральной их локализацией. При этом отмечено, что степень деминерализации и её распространение в капсуле лабиринта к эндосту сказывались на выраженности СН компонента тугоухости.

При активном ОС (плотность менее +900 HU, средняя – +642,8 HU) 300 пациентам проводилась инактивирующая терапия, которая у всех больных позволила стабилизировать пороги КП и в последующем провести стапедопластику с эффективными и стабильными результатами.

Хирургическое лечение проводилось у больных смешанной формой I (возраст от 24 до 74 лет, средний – 44,4±1,28) и смешанной II (23-70 лет, средний – 48,07±1,34). При этих формах показаниями для операции являлось не только наличие костно-воздушного интервала (КВИ), диапазон которого был от 10 до 40 дБ, но и присутствие неактивных очагов ОС по данным КТ височных костей и длительного характера тугоухости. За вторичность СН компонента тугоухости могут свидетельствовать хорошие пороги КП на ранее выполненных ТПА. Конечно, большую роль в этих случаях играет качество аудиологических исследований.

При смешанной тугоухости у больных ОС мы применяли методики широкой стапедотомии с изоляцией окна преддверия, которые позволяли сократить КВИ (≤10 дБ у 96%) и улучшить пороги КП на 10-20 дБ в зоне речевых частот. У 801 (37,4%) пациентов выполнена частичная стапедэктомия (методика большого окна) с установкой протеза стремени из аутохряща ушной раковины на аутовенозный трансплантат и у 1012 (47,2%) – широкая стапедотомия, с установкой поршневого протезе стремени на аутовенозный трансплантат. Осложнения в виде повышение порогов КП (>20 дБ) отмечено в 0,6%, глухота – в 0,15% случаях.

Выводы. Для диагностики и определения тактики реабилитации тугоухости у больных ОС со смешанной тугоухостью необходимо проводить комплексное обследование. Для полного сокращения КВИ и улучшения порогов КП при смешанной тугоухости у больных ОС необходимо проводить методики широкой стапедотомии с изоляцией окна преддверия.

ОПЫТ ХИРУРГИИ ОСНОВАНИЯ ЧЕРЕПА В МНОГОПРОФИЛЬНОЙ КЛИНИКЕ

Гилялов М.Н.[1,2]*, Алиметов Х.А. [2], Исмагилов Ш.М. [1,2], Бикмуллин Т.А.[1], Чекалин Л.А.[1]

[1]ГАУЗ «Республиканская клиническая больница Минздрава республики Татарстан»

[2] ФГБОУ ВО Казанский ГМУ Минздрава России

*E-mail: gilyalov_m@mail.ru

В ГАУЗ «Республиканская клиническая больница Минздрава республики Татарстан» всего 24 хирургических отделения. С 2018 года хирургия основания черепа проводиться совместной бригадой оториноларинголога и нейрохирурга. В операционной применяется эндоскопическое оборудование и нейронавигация. Применение трансназального эндоскопического метода для подхода к структурам головного мозга, уменьшает риск патологического воздействия на мозговую ткань. Данная методика дает хорошую освещенность и панорамным обзор анатомических структур полости носа, турецкого седла и основания черепа, для четких манипуляций на основании мозга. Недостатки трансназального доступа: ограниченный объем операционного поля, снижение обзора при активном кровотечении, развитие назальной ликвореи и вторичных воспалительных осложнений в послеоперационном периоде.

В период с 2018 по 2023 годы пролечено 46 пациентов. 42 пациент проходили оперативное лечение по поводу аденом гипофиза, 4 случая - спонтанной риноликвореи (у одной пациентки ликворея обнаружена при носовом кровотечении). Все пациенты на дооперационном этапе проходят обследование у невролога, терапевта, нейрохирурга и оториноларинголога для диагностики и лечении сопутствующих заболевании. Проведены РКТ И МРТ головного мозга и придаточных пазух носа, а также исследование истекающей секрета на глюкозу. По данным РКТ у троих пациентов с риноликвореей объем околоносовых пазух был увеличен, у 1 одного пациента – симптом «пустого турецкого седла». У трех пациентов очаг истекания ликвора выявлялся в области ситовидной пластинки решетчатого лабиринта и 1 пациента в области турецкого седла. При выявлении источника ликвореи в области ситовидной пластинки, мы резецировали среднюю носовую раковину и все клетки решетчатого лабиринта с удалением слизистой оболочки по всей ситовидной пластинки на

одной стороне. Пластика дефекта ситовидной пластинки проводилась аутотканью и свободным слизистым лоскутом средней носовой раковины или лоскутами слизистой перегородки носа на ножке. Пластика проводилась в несколько слоев. Первый – на твердую мозговую оболочку укладывали Тахокомб, далее – фрагмент жировой клетчатки, далее – свободный слизистый лоскут, который укрепляли к ситовидной пластинке биологическим клеем, затем – мягкая тампонада фолеевским катетером. При пластике дефекта в основной пазухе, пазуху полностью выполняли жировой тканью и вводили биологический клей, для фиксации пластического материала. При необходимости, устанавливали наружный люмбальный дренаж на несколько дней. В послеоперационном периоде все пациенты в обязательном порядке наблюдаются врачом оториноларингологом, при необходимости и после выписки из стационара.

Трансназальный подход к основанию черепа является оптимальным в виду малой инвазивности, но при этом с хорошим обзором и возможностью манипуляций в полости носа двумя хирургами. Мультидисциплинарный подход помогает выбрать наиболее благоприятный доступ с более бережным отношением к слизистой оболочке и без лишней травматизации структур полости носа, что позволяет значительно снизить послеоперационные осложнения. В виду сложности и актуальности данной проблемы, считаем необходимым разработки специализированных аллотрансплантатов и их комбинаций для герметизации основания черепа для профилактики послеоперационной ликвореи.

РОЛЬ РЕНТГЕНОЛОГИЧЕСКИХ ПРЕДИКТОРОВ В ДИФФЕРЕНЦИАЛЬНОЙ ДИАГНОСТИКЕ ОДОНТОГЕННЫХ ВЕРХНЕЧЕЛЮСТНЫХ СИНУСИТОВ И ИХ ОСЛОЖНЕНИЙ

Глазьев И.Е.[1], Пискунов И.С.[1], Кривопалов А.А.[2]

[1] ОБУЗ «Курская областная многопрофильная клиническая больница»

[2] ФГБУ «Санкт-Петербургский НИИ уха горла носа и речи» Минздрава России

*E-mail: v.glazyev@vk.com

Введение. Одонтогенный верхнечелюстной синусит – проблема, которая требует решения команды специалистов, с включением оториноларинголога, челюстного-лицевого хирурга и лучевого диагноста. Современные возможности лучевой визуализации структур лицевого и мозгового черепа позволяют определить необходимость использования того или иного вида диагностики, в частности, рентгенотомографии околоносовых пазух, орбиты, полости черепа, а также конусно-лучевой компьютерной томографии для выбора оптимальной

методики хирургического вмешательства на пораженной верхнечелюстной пазухе с расширением зоны вмешательства в зависимости от данных лучевой диагностики, и привлечением смежных специалистов (офтальмохирурга, нейрохирурга) при выявлении осложнений.

Цель. Уточнение возможности клинико-инструментальных методов обследования больных с одонтогенным верхнечелюстным синуситом и повышение эффективности диагностики одонтогенного верхнечелюстного синусита и его осложнений.

Материалы и методы. Нами выполнена лучевая диагностика 271 пациента, поступившего в ОБУЗ «Курская областная клиническая многопрофильная больница» с входным диагнозом: Верхнечелюстной синусит. На основании анализа полученных при рентгеновской компьютерной томографии и конусно-лучевой компьютерной томографии данных были определены наиболее патогномоничные рентгенологические признаки осложненных и неосложненных форм верхнечелюстного синусита одонтогенной и смешанной этиологий. На основании многофакторного статистического анализа определены КТ-предикторы неосложненного, осложненного и смешанной этиологии одонтогенного верхнечелюстного синусита.

Результаты. Среди 271 пациента, который поступал в отделение лучевой диагностики с входным диагнозом верхнечелюстной синусит, преобладали лица женского пола (55,4%), преобладал одонтогенный синусит (158) над риногенным (71) и смешанным (41). Заболевание носило первично хронический характер (81,2%). Среди фоновой патологии ведущей была деформация перегородки носа (24,4%), а основными факторами, способствующими развитию одонтогенного синусита, было попадание пломбировочного материала в просвет пазухи, либо сочетание пломбировочного материала с грибковой инфекцией (37,3%). Из осложнений одонтогенного синусита чаще всего отмечали распространение процесса на другие околоносовые пазухи 39,9%) и окружающие мягкие ткани лица (25,8%).

Выявленные КТ-предикторы неосложненного одонтогенного верхнечелюстного синусита в основном отражали этиологические механизмы развития одонтогенного верхнечелюстного синусита, что укладывается в описание рентген-семиотики данного заболевания: наличие причинного зуба, наличие плотных включений в верхнечелюстной пазухе, нарушение проходимости среднего носового хода, отсутствие полисинусита.

Состав КТ-предикторов осложненного одонтогенного верхнечелюстного синусита указывает на агрессивный, злокачественный характер течения патологии – это наличие «причинного» зуба, периодонтит с расширением периодонтальной щели, отек нижней носовой раковины, костная деструкция альвеолярного отростка и ее травматические изменения, сформированное синооральное соустье, а также выявление поражения нескольких

околоносовых пазух – поражение ячеек решетчатой кости, клиновидной пазухи, парамаксиллярной жировой клетчатки, асимметрия клетчатки подглазничной области. Предикторами выявления осложнений одонтогенных верхнечелюстных синуситов при выполнении конусно-лучевой компьютерной томографии помимо вышеуказанных стали следующие признаки: блок соустья верхнечелюстной пазухи и утолщение заднебоковой стенки верхнечелюстной пазухи.

Основным признаком, указывающим на смешанную (рино- и одонтогенную) этиологию верхнечелюстного синусита при интерпретации данных компьютерной томографии, послужило сочетание ранее выявленных предикторов одонтогенной природы заболевания (наличия «причинного» зуба, плотных включений, фистулы периапикального абсцесса), и двухсторонний верхнечелюстной синусит.

Выводы. Персонифицированный подход при разумной, обоснованной комбинации методов рентгеновской компьютерной томографии и конусно-лучевой компьютерной томографии позволяет достичь точной топической и этиологической идентификации инфекционно-воспалительного процесса в околоносовых пазухах и окружающих их структурах, а определенные нами диагностические КТ-предикторы способствуют оптимизации клинической и рентгенологической интерпретации данных и разработке индивидуальной схемы лечения каждого пациента одонтогенным верхнечелюстным синуситом с участием оториноларинголога, челюстно-лицевого хирурга, специалиста лучевой диагностики.

ИЗМЕНЕНИЯ ЧАСТОТНЫХ И ВРЕМЕННЫХ ХАРАКТЕРИСТИК ВАРИАБЕЛЬНОСТИ СЕРДЕЧНОГО РИТМА ПОСЛЕ ВОКАЛЬНОЙ И ФИЗИЧЕСКОЙ НАГРУЗОК

Гордеев Д.В.*, Самсонов В.А., Чернолев А.И., Гросу Д., Попадюк В.И., Кастыро И.В, Шишкова Д.А., Дьяченко Ю.Е.

ФГАОУ ВО Российский университет дружбы народов имени Патриса Лумумбы

*E-mail: dr.danila@yandex.ru

Ведение. Частота сердечных сокращений (ЧСС) человека изменяется синхронно с дыхательным циклом. Обычно частота сердечных сокращений увеличивается во время вдоха и уменьшается во время выдоха. Изменения частоты дыхания и глубины вентиляции обычно происходят во время выполнения различных поведенческих задач (например, велоэргометрия, воздействие тревожных стимулов) и могут существенно влиять на уровень RSA. Для

пациентов с хроническими респираторными заболеваниями, такими как бронхиальная астма и хроническая обструктивная болезнь легких, умеренная физическая активность, а также дыхательные и речевые упражнения могут значительно улучшить качество жизни и продлить ремиссию.

Цель. Изучить изменения характеристик вариабельности сердечного ритма в частотной и временной областях после вокальной и физической нагрузок.

Материалы и методы. В исследование были включены 64 человека (28 женщин и 36 мужчин) в возрасте 18–23 лет. Критериями исключения были сердечно-сосудистые, респираторные или цереброваскулярные заболевания, прием лекарственных препаратов, физические нагрузки, употребление кофеина или алкогольных напитков в течение 12 часов до сбора данных. Для женщин с аменореей или дисменореей исследование проводилось на 10-й день менструального цикла, когда фолликулы находятся в стадии максимального развития и до начала активной секреции ЛГ, ФСГ, эстрогенов и прогестерона. Участники исследования были разделены случайным образом на две группы по 32 человека, по 18 мужчин и 14 женщин в каждой группе. Запись ЭКГ проводилась на аппарате Biopac MP30B-CE (BIOPAC Systems, Inc.) в положении лежа на спине с тремя стандартными отведениями в течение 3 минут. В качестве физической нагрузки использовались приседания. Упражнение с приседаниями выполнялось 20 раз в минуту в течение 3 минут. При выполнении дыхательного упражнения звук "с" регулярно произносился вслух. Упражнение заключалось в выдохе в течение 3 секунд с громким произнесением звука "с" и последующем естественном дыхании длительностью 3 секунды, продолжительность упражнения - 3 минуты. Все испытуемые были опрошены с целью получения информации о своем физическом состоянии, вредных привычках, речевых нагрузках и других факторах, которые могут влиять на вариабельность сердечного ритма.

Анализ ЭКГ-данных проводили с помощью программы Kubios HRV 2.1. Из ЭКГ-записей выделяли rMSSD, LF и HF как наиболее важные параметры. Статистический анализ проводился с помощью программы JASP версии 0.10.2.

Результаты исследования. Сравнение между группами проводилось до начала эксперимента. Данные вариабельности сердечного ритма, полученные в каждой группе, сравнивались с помощью U-критерия Манна-Уитни, однако значимых различий обнаружено не было ($p>0,05$). Это сравнение показало, что все группы были сопоставимы по характеристикам сердечно-сосудистой системы. Поскольку значимых различий зафиксировано не было, было решено объединить данные, полученные в обеих группах в зависимости от вида физической нагрузки. Для каждого испытуемого были рассчитаны различия показателей rMSSD, LF, HF и LF/HF до и после физической нагрузки. Была обнаружена зависимость между разницей в rMSSD для дыхательной нагрузки d (sp-rMSSD) и

разницей для физической нагрузки d (ex-rMSSD). Другими словами, у испытуемых с повышенным значением rMSSD после приседания и стояния наблюдалось снижение rMSSD после дыхания и наоборот.

Заключение. В ходе исследования было выявлено, что порядок выполнения упражнений не влияет на показатель вариабельности сердечного ритма испытуемых. Не было обнаружено существенных различий между мужчинами и женщинами. Также наблюдались два типа реакции сердечно-сосудистой системы на основе rMSSD: у участников, у которых наблюдалось снижение rMSSD после приседаний и стояния, наблюдалось увеличение rMSSD после дыхания, в то время как у других участников наблюдался обратный эффект. Необходимы дальнейшие исследования, чтобы подтвердить, является ли этот результат воспроизводимым.

ЭНДОСКОПИЧЕСКАЯ ДИАГНОСТИКА ПАРЕЗОВ ГОРТАНИ

Готовяхина Т.В.*, Степанова Ю.Е.

[1] ФГБУ «Санкт-Петербургский НИИ уха горла носа и речи» Минздрава России

*E-mail: t.gotovyakhina@niilor.ru

По данным фониатрического отделения ФГБУ «СПб НИИ ЛОР» Минздрава России, парезы гортани занимают четвертое место после функциональных дисфоний, острых и хронических ларингитов, опухолеподобных образований и составляют 14% в структуре заболеваний гортани. Жалобы, предъявляемые больными, затрагивают голосовую, дыхательную и защитную функции гортани. Современные возможности эндоскопической диагностики позволяют оценивать комплекс анатомо-физиологических изменений гортани при наличии пареза, влияющих на клинические проявления заболевания, и с их учетом разрабатывать наиболее эффективные методы реабилитации данной категории больных.

Цель исследования. Изучение вариантов клинической и эндоскопической картины односторонних парезов гортани.

Материалы и методы. Обследовали 350 пациентов с односторонним парезом гортани. Учитывали симптоматику заболевания. Всем больным выполнили видеоларингоскопию и видеоларингостробоскопию.

Результаты. Дисфонию выявили у 338 (96,6%) больных парезом гортани в виде осиплости, утомляемости, изменения высоты и громкости голоса, реже придыхания и диплофонии. При голосовой нагрузке появлялось ощущение перенапряжения мышц шеи,

дискомфорт и боль в области гортани, кашель. Афонию наблюдали у 3(0,9%) человек. Отсутствовали жалобы на качество голоса у 9 (2,6%) пациентов.

Инспираторную одышку при физической нагрузке отмечали 305 (87,1%) больных. Ощущение нехватки воздуха на произнесение длинной фразы выявили в 298 (85,1%) , храп с апноэ – 11 (3,1%), эпизоды ларингоспазма – 13 (3,7%) случаях. Жалобы на дыхание отсутствовали у 28 (8,0%) пациентов.

Среди проявлений нарушения защитной функции гортани аспирацию при приеме жидкости отмечали в 112 (32,0%), кашель вследствие аспирации слюны – в 26 (7,4%) наблюдениях. Отсутствие хорошего кашлевого толчка беспокоило 31 (8,9%), ощущение дискомфорта при глотании – 53 (15,1%) пациентов.

По данным видеоларингоскопии медианное или парамедианное положение голосовой складки диагностировали у 298 (85,1%) больных. В сочетании с сохранением натяжения ее медиального края это положение было наиболее благоприятным для голосовой функции. Неблагоприятным для голоса являлось латеральное либо интермедианное положение голосовой складки в 52(14,9%) наблюдениях, при этом во время фонации оставалась широкая треугольная щель. Компенсация голосовой функции была возможна при условии сохранения натяжения медиального края парализованной голосовой складки и длительного курса фонопедической коррекции.

По данным видеоэндостробоскопии гортани колебания голосовых складок были сохранены в 307 (87,7%) наблюдениях и преимущественно носили асимметричный и нерегулярный характер, слизистая волна сохранена. Колебания голосовой складки на стороне пареза отсутствовали в 12 (3,4%) случаях. Стробоскопию не удалось выполнить у 31 (8,9%) пациента в связи с наличием широкой фонационной щели и недостаточной громкостью голоса.

Вовлечение вестибулярных складок в процесс фонации было выявлено у 81 (23,1%) пациента и приводило к формированию ложноскладкового механизма образования голоса, ухудшающего его качество. К проявлениям гипотонии и гипотрофии мышц гортани на стороне пареза относились ослабление натяжения медиального края голосовой складки у 96 (27,4%), истончение голосовой складки с образованием широкой овальной фонационной щели у 7 (2,0%) пациентов, более низкое расположение парализованной голосовой складки также у 7 (2,0%) больных. Вследствие асимметрии тонуса мышц гортани у 23 (6,6%) пациентов наблюдали ротацию надгортанника в здоровую сторону, у 37 (9,7%) - зияние гортанного желудочка на стороне пареза. Ротацию черпаловидного хряща в просвет гортани на стороне пареза встречали в 219 (62,6%) случаях. В 2 (0,6%) наблюдениях она была настолько выражена, что сопровождалась ухудшением дыхания.

Сомнения в постановке диагноза возникали при выявлении ограничения подвижности голосовой складки. В этом случае выполняли неоднократный осмотр гортани, местную аппликационную анестезию при выраженном глоточном рефлексе, проводили ларингоскопию с использованием не только ригидного, но и гибкого эндоскопов.

Оценить отдаленные результаты в течение года удалось у 96 (27,4%) пациентов. Среди них восстановление подвижности гортани наблюдали у 10 (10,4%), компенсацию функций гортани – у 79 (82,3%) больных. Неудовлетворительный результат в 7 (7,3%) наблюдениях был связан с признаками гипотрофии мышц гортани на стороне поражения, сохранялись жалобы на дисфонию. Эти пациенты были направлены на консультацию ЛОР-хирурга для решения вопроса о возможности медиализации голосовой складки.

Выводы. Односторонний парез гортани отличается полиморфностью клинических проявлений и в некоторых случаях постановка диагноза требует особого внимания со стороны оториноларинголога. При составлении плана лечения и оценке прогноза необходимо учитывать особенности изменившейся анатомии гортани и компенсаторных механизмов.

ТОНЗИЛЛЯРНАЯ ПРОБЛЕМА И ЕЁ СЕРДЕЧНО-СОСУДИСТЫЕ АСПЕКТЫ

Дайхес Н.А.[1], Евсевьева М.Е.[2], Еремин М.В.[2]*, Колесников В.Н.[2], Кошель И.В.[2]

[1] ФГБУ НМИЦО ФМБА России

[2] ФГБОУ ВО СТГМУ МИНЗДРАВА РОССИИ

*E-mail: eremin2007@mail.ru

Введение. Длительное время нарушения сердечно-сосудистой системы при хроническом тонзиллите (ХТ) расценивались в основном с позиций ревмокардита с возможным развитием пороков сердца. В последние годы всё больше изучается аспект возможного влияния ХТ на развитие атеро- и артериосклероза сосудистой стенки, как главной структурной основы ведущих сердечно-сосудистых заболеваний, на которые приходится более половины всех смертей среди взрослого населения во всем мире. Не случайно инфекционно-воспалительные заболевания (пародонтит) внесены в официальный перечень факторов риска атеросклеротической сосудистой патологии.

Цель. Провести сравнительную оценку поражения миокарда и сосудов у пациентов с декомпенсированной формой ХТ, направленных в стационар для проведения плановой тонзиллэктомии.

Материал и методы. Всего обследовано 85 человек в возрасте от 18 до 25 лет, из них юношей 41. Сформировано две группы: 1гр. – пациенты с ХТ - 38 чел. и 2 гр. – контроль, т.е.

лица без ХТ (47 чел.) Критерии исключения: дисплазия соединительной ткани (ДСТ), беременность, профессиональный спорт, ОРЗ/ОРВИ на момент обследования. Использовали суточный мониторинг ЭКГ и ЭхоКГ для выяснения различных характеристик деятельности миокарда. Оценка артериальной стенки проводилась по результатам мониторинга сосудистой жесткости (СЖ), по индексу аугментации обратной пульсовой волны в аорте (Aix ao). О поражении миокарда судили по количеству экстрасистол за час. Полученные данные обработаны с помощью пакета статистических программ Statistica 10.

Результаты. У пациентов с ХТ встречаемость нарушений со стороны миокарда - на 31,3% выше по аритмическому синдрому (P=0,172) и на 23,4% выше по ремоделированию камер сердца (P=0,343) по сравнению с контрольной группой. То есть указанные различия между группами не достигли значимого уровня. При этом встречаемость нарушений со стороны сосудистой стенки в плане повышения СЖ по уровню показателя Aix ao, оказалось на 92,1% по сравнению с контролем (P=0,007), то есть в 3-4 раза чаще, чем изменения со стороны миокарда.

Выводы. Полученные данные свидетельствуют о значительно более частой встречаемости среди пациентов с ХТ случаев поражения сосудистой стенки по сравнению с поражением миокарда. Эти данные указывают на необходимость включения целенаправленных ангиопротективных мероприятий в комплексный процессе предоперационного ведения указанной категории пациентов. Такие мероприятия должны способствовать торможению выявленного нами при ХТ сосудистого ремоделирования, которое требует уменьшения или вообще устранения дисбаланса между эластином и коллагеном в стенке крупных артерий.

ОТОГЕННЫЙ МЕНИНГИТ: КЛИНИЧЕСКОЕ ТЕЧЕНИЕ И ПРОГНОЗ

Дайхес Н.А.[1], Рондалева А.В.[2]*

[1]ФГБУ НМИЦО ФМБА России

[2] ФГБОУ ВО РязГМУ им. акад. И. П. Павлова Минздрава России

E-mail: arondaleva@mail.ru

Введение. В последние десятилетия в России и развитых странах частота отогенных внутричерепных осложнений при острых и хронических заболеваниях уха фиксировалась в пределах 0,15-6,39%, среди которых менингит встречался в 41,9 и 42,5 % случаев. Высокая летальность (24,2-39,29%) обусловливает необходимость анализа причин тяжелого течения отогенного менингита и определения доступных критериев прогноза заболевания.

Цель работы. Анализ клинических особенностей течения отогенного гнойного менингита (ОГМ) и прогностических критериев исхода при остром (ОГСО) и хроническом гнойном среднем отите (ХГСО).

Материал и методы. Проведен ретро- проспективный анализ 51 истории болезни пациентов отогенным гнойным менингитом в ЛОР-отделении ОКБ им. Н.А.Семашко г. Рязани за два десятилетия (2002-2011 и 2012-2021 гг.). Оценивали результаты общеклинического, оториноларингологического, неврологического и лабораторного обследования. Градацию тяжести состояния больных и оценку эффективности лечения производили по степени угнетения сознания (шкала комы Глазго), наличию органных нарушений (шкала Sofa) и уровню С-реактивного белка крови. С целью поиска дополнительных и доступных критериев прогноза заболевания нами были предложены и использованы два показателя лейкограммы:

1. Индекс зрелости миелоцитарного ряда (ИЗМР), определяемый, как соотношение абсолютного числа сегментоядерных лейкоцитов (СЯЛ) к палочкоядерным (ПЯЛ): ИЗМР=СЯЛ/ПЯЛ.
2. Мононуклеарно – полинуклеарный индекс (МПИ), определявшийся нами, как отношение суммы абсолютного числа мононуклеаров (Лм + Мн) к аналогичной сумме полинуклеаров (ПЯЛ+СЯЛ): МПИ=(ЛМ+Мн)/(ПЯЛ+СЯЛ). Согласно нормативным параметрам лейкограммы ИЗМР должен находиться в пределах значений 7,0-13,5 и МПИ – 0,49-0,62.

Результаты. Отогенные гнойные менингиты наблюдались с частотой 2,3 % от общего числа госпитализаций с воспалительными заболеваниями уха, являясь в большинстве случаев (62,7 %), осложнением острого гнойного среднего отита.

Относительно общего количества пациентов ОГМ в период 2002-2011 гг., зафиксировано 29,4 % случаев в ассоциации с ОГСО и 25,5 % – в ассоциации с ХГСО. Во втором десятилетии частота ОГМ при ОГСО увеличилась до 33,3%, а при ХГСО уменьшилась до 11,8%. По отношению к общему количеству (15 случаев) доля летальных случаев ОГМ, ассоциированных с ОГСО в указанные периоды времени увеличилась с 20,0 до 46,7 %, а в ассоциации с ХГСО уменьшилась с 26,7 до 6,7 %. Средняя летальность составила 29,4±6,4%, среди мужчин – 26,3±7,1% и среди женщин – 38,5±13,5% случаев.

При ОГМ, ассоциированных с ОГСО, в сравнении с ОГМ&ХГСО, чаще выявлялись сосудистые пути инфицирования мозговых оболочек (отсутствие сквозного кариеса в 87,5±5,8 и 47,4±6,9% случаев (P≤0,001, соответственно), что сопровождалось коротким продромальным периодом (3,5±0,8 и 12,0±1,8 суток, P≤0,001), превалированием молниеносного и острого течения (75,0 и 42,1%), развитием комы и сопора к моменту госпитализации (81,3 и 47,4 %), а также более высокой частотой досуточной госпитализации (65,6±8,6 и 31,6±10,7 %, p ≤0,05) и летальностью (31,3 и 26,3%).

При ОГМ, ассоциированных с ХГСО, сравнительно с ОГМ&ОГСО, превалировали случаи с поздней госпитализацией в специализированный стационар (>24 часов от манифестации неврологических симптомов, соответственно 68,4±10,7 и 34,4±8,6%, p ≤0,05), подострым и ремиттирующим течением (57,9 и 25,0 %) и меньшей частотой развития сепсиса (21,4±11,0 и 54,5±10,6 %, p ≤0,05), а также с более частыми комбинациями ОГМ с тромбофлебитом синусов твердой мозговой оболочки (35,7±12,8 и 4,5±4,4%, P≤0,05), перисинуозными (21,1 и 3,1%), эпидуральными (21,1 и 12,5%) и внутримозговыми (26,3 и 0%) абсцессами.

Сравнительный анализ объема шансов показал высокую ценность SOFA ≥4,0 – 32,500 (95% ДИ 5,776-182,863), СРБ≥190 – 12,458 (95%ДИ 2,406-64,497), ИЗМР≤7,0 – 6,000 (95% ДИ 1,225-29,38) и МПИ ≤0,20 – 10,000 (95% ДИ 1,183-84,507), определяемых в первые 24-48 часа после госпитализации, в качестве прогностических критериев вероятности развития летального исхода, наступавшего при ОГМ&ОГСО в среднем на 6,4±1,8, при ОГМ&ХГСО – на 9,0±3,1 сутки.

Заключение. ОГМ, ассоциированные с ОГСО характеризуются преимущественно гиперактивным системным воспалительным ответом, с более частым острым и молниеносным течением и переходом в сепсис (54,5%), в то время как ОГМ&ХГСО, более свойственен нормо-гипореактивный характер воспаления с преимущественно подострым и ремиттирующим течением и развитием комбинированных внутричерепных осложнений.

Предложенный нами прогностический показатель ИЗМР≤7,0, имеющий наименьшую относительную величину 95% ДИ/ОШ 4,7 в этом ряду, для прогноза является наиболее значимым и доступным, как из-за более высокой его связи с летальным исходом, так и в силу простоты и короткого времени своего определения.

ОЦЕНКА ОБОНЯТЕЛЬНОЙ ФУНКЦИИ У ПАЦИЕНТОВ С ПОЛИПОЗНЫМ РИНОСИНУСИТОМ В ПОСЛЕОПЕРАЦИОННОМ ПЕРИОДЕ

Дюкова И.А.[1*], Ястремский А.П.[2], Володеев А.В.[1], Бажухин Д.В.[1]

[1] АО «МСЧ Нефтяник»

[2] ФГБОУ ВО Тюменский ГМУ Минздрава России

E-mail: zagvazdina_irina@mail.ru

Введение. Нарушение обоняния одна из наиболее часто встречаемых жалоб у пациентов с хроническим полипозным риносинуситом (ХПРС), которая выражается в виде гипо- и аносмии, что существенно снижает качество жизни. Постоянный характер гипосмии

может привести к социальной дезадаптации, потери профессии и стать одной из причин неврологических и психических расстройств. Поэтому восстановление этой функции является одним из наиболее частых запросов пациентов, касающихся результатов лечения.

Цель исследования. Изучить динамику изменения (восстановления) обоняния у пациентов с ХПРС, в послеоперационном периоде.

Материалы и методы. В исследовании приняли участие 345 пациентов, с двусторонним ХПРС, которым проводилось плановое оперативное вмешательство на базе отделении оториноларингологии АО «МСЧ «Нефтяник» (г. Тюмень) за период 2021-2023 года. Всем пациентам выполняли: эндоскопический осмотр ЛОР органов, МСКТ ППН (шкала Lund-Mackay), проводилось анкетирование СНОТ 22, определение обоняния при помощи набора пахучих веществ, включающих в себя – 0,5% раствор уксусной кислоты, винный спирт, настойка валерианы, нашатырный спирт, флакон с чистой водой (контроль). Проведена статистическая обработка полученных данных с помощью программы Excel. Пациенты были разделены на 2 группы: 1 группа – 135 человек, которым выполнена полипотомия носа с использованием шейверной техники, 2 группа – 210 человек – выполнялась полипотомия полости носа, ревизия и санация ВЧП, освобождение от полипозных масс остеомеатального комплекса и верхнего носового хода. Соотношение мужчин и женщин 45% и 55% соответственно. У 76% пациентов диагностирован ХПРС ассоциированный с бронхиальной астмой.

Результаты исследования. В 1 группе через сутки после оперативного лечения у 63 % человек наблюдалось восстановление обоняния на все группы запахов. Однако, у 20% пациентов обоняние начало снижаться ко второму месяцу вследствие рецидива полипозной ткани в обонятельной зоне. Через 1 год у 51% пациентов обоняние снизилось до исходных значений по опроснику SNOT-22, как было до оперативного лечения, а у отдельных пациентов развилась полная аносмия. Во второй группе, через сутки после оперативного лечения, у 79 % пациентов наблюдалось восстановление обоняния на все группы запахов. Но уже через 14 дней после операции наблюдалось снижение обоняния у 10 %, а у 21% обоняние вообще не восстановилось (все оперированные пациенты имели в анамнезе неоднократные «петлевые» полипотомии носа, которые привели к рубцовым изменениям в обонятельной зоне). Однако у 60% пациентов, имеющих в анамнезе эндоскопические полипотомии, обонятельная функция восстановилась полностью, согласно опроснику SNOT-22 с 5 пункта до 2-3, а у 40% пациентов до 0-1 пунктов, что говорит об эффективности проводимого оперативного лечения. В тоже время у 20% обоняние начало снижаться уже первому месяцу вследствие рецидива полипозной ткани в обонятельной зоне. Через 1 год у 21% пациентов обоняние вернулось к исходному значению – полная аносмия, как и до полипотомии.

Выводы. Таким образом проведение расширенного оперативного вмешательства в объеме полипотомия полости носа, ревизия и санация ВЧП, освобождение от полипозных масс остеомеатального комплекса и верхнего носового хода с использованием функциональной эндоскопической полисинусотомии в первой группе пациентов, позволяет восстановить обоняние у оперированных больных на более длительный срок до 1 года.

ВОЗМОЖНОСТИ МОЛЕКУЛЯРНО-РЕЗОНАНСНОГО МЕТОДА В ЛОР-ХИРУРГИИ

Егоров В.И., Мустафаев Д.М., Кочнева А.О.*

ГБУЗ МО МОНИКИ им М.Ф. Владимирского

*E-mail: Anastasia1112@yandex.ru

Молекулярно-резонансный (МР) метод электрохирургии практически не оказывает термического эффекта, следовательно, может быть альтернативой существующим электро- и радиохирургическим способам воздействия в клинической медицине. Принцип молекулярного резонанса положен в основу серии аппаратов Vesalius.

Цель. Улучшение результатов хирургического лечения различной патологии ЛОР органов с использованием технологии – молекулярно-резонансного аппарата.

Материалы и методы. В ЛОР-клинике ГБУЗ МО МОНИКИ им. М.Ф. Владимирского с 2021 года проходит исследование эффективности применения МР-метода в лечении ЛОР-патологии. С помощью МР метода пролечено: 10 больных вазомоторным ринитом, 10 – хроническим тонзиллитом, и 10 – доброкачественными образованиями гортани. Контрольная группа – пациенты, прооперированные инструментальным способом. Всем пациентам из основной группы было проведено хирургическое вмешательство с помощью хирургического аппарата «Vesalius» (Quasar D1) с применением специализированных насадок: МР редукция нижних носовых раковин, МР тонзиллэктомия, и прямая микроларингосокпия с МР удалением доброкачественных образований гортани. В послеоперационном периоде у всех больных мы оценивали течение раневого процесса, выраженность тканевой реакции, сроки заживления ран, осложнения. При последующем наблюдении пациентов после МР редукции нижних носовых раковин, отмечался менее выраженный отек и послеоперационное воспаление слизистой оболочки, что способствовало более быстрому восстановлению носового дыхания и стойкому положительному эффекту от операции в течение 1 года и более. У пациентов, которым была выполнена МР тонзиллэктомия, в послеоперационном периоде не наблюдалось кровотечений, был менее выраженный болевой синдром, а при мезофарингоскопии отек и гиперемия ткани уже на 7-е сутки после операции были минимальными. У пациентов с доброкачественными образованиями гортани после выполнения

прямой микроларингоскопии с МР удалением образований отмечались минимальные реактивные явления в послоперационной области, без последующих рецидивов заболевания.

Выводы. Применение молекулярно-резонансного метода при лечении патологии ЛОР-органов позволяет значительно уменьшить послеоперационное воспаление и более чем в два раза сокращает сроки послеоперационного выздоровления.

ВЛИЯНИЕ СРОКОВ НАЛОЖЕНИЯ ТРАХЕОСТОМИИ НА СООТНОШЕНИЕ PaO2/FiO2 У ПАЦИЕНТОВ С COVID-19

Егоров В.И.[1], Овезов А.М.[1], Салихов Д.А.[1,2*], Пряников П.Д[1], Таджикулова К.Н.[2]

[1] ГБУЗ МО МОНИКИ им М.Ф. Владимирского

[2]ГБУЗ МО «Видновская районная клиническая больница»

*E-mail: zod.dr13@yandex.ru

Введение. За непродолжительный период пандемии было наработано множество разобщенных данных касаемо показаний, сроков, технике наложения трахеостомы пациентам с COVID-19. Сбор и анализ этой информации позволили организовать системный подход к данной проблеме [1, 2], но сроки проведения оперативного вмешательства разнятся. В рамках данной работы был проведен анализ историй болезни пациентов с новой коронавирусной инфекцией, у которых использовалась респираторная поддержка (ИВЛ) и наложена трахеостома по показаниям на 3 сутки от интубации и на 7-14 сутки от интубации. Учитывая специфичность повреждения легких у пациентов с COVID-19, для сравнения по группам было выбрано соотношение PaO2/FiO2.

Цель. Сравнение показателей соотношения PaO2/FiO2 (P/F) у пациентов с новой коронавирусной инфекцией на ИВЛ до и после наложения трахеостомы на 3 сутки и 7-14 сутки от момента оротрахеальной интубации.

Материалы и методы исследования. Был проведен ретроспективный анализ 60 пациентов с COVID-19, требующих продолжительной ИВЛ (КТ 2-4), перенесших трахеостомию на 3 сутки (30 человек) или 7-14 сутки (30 человек) от момента интубации с июня 2021 года по март 2022 года в ГБУЗ МО «Видновская районная клиническая больница», перепрофилированной под оказание медицинской помощи больным с новой коронавирусной инфекцией. Оценивался клинически значимый показатель ОРДС – соотношение PaO2/FiO2 [3, 4] за 1 сутки до оперативного вмешательства и 1 сутки после операции.

Результаты. Средний возраст пациентов составил 52±12 лет. Из них женщин – 36, мужчин – 24.

Как видно из таблицы 1, у большинства пациентов происходит увеличение соотношения PaO2/FiO2 в группе наложения трахеостомы на 3 сутки в абсолютном выражении. При анализе показателей выявлено достоверное различие в 2 контрольных точках (Wilcoxon Test, $p<0,05$). При этом в группе, где операция проведена на 7-14 сутки от оротрахеальной интубации, не наблюдается увеличения соотношения P/F. При анализе достоверных различий выявлено не было (Wilcoxon Test, $p>0,05$).

Таблица 1 – Соотношение PaO2/FiO2 при проведении трахеостомии на различных сроках от момента интубации

№ п/п	**Соотношение PaO2/FiO2 при проведении операции на 3 сутки от интубации**		**Соотношение PaO2/FiO2 при проведении операции на 7-14 сутки от интубации**	
	За 1 сутки до операции	1 сутки после операции	За 1 сутки до операции	1 сутки после операции
1	59	84	101	89
2	59	79	84	80
3	101	63	65	61
4	80	88	84	84
5	55	82	61	74
6	117	87	80	80
7	59	63	57	64
8	68	82	84	71
9	102	90	71	89
10	59	71	61	64
11	64	84	64	74
12	68	112	76	80
13	94	134	57	59
14	67	76	55	64
15	83	168	80	95
16	79	84	55	64
17	65	73	65	67
18	56	71	68	74
19	76	90	84	71
20	80	101	57	71
21	67	84	76	71
22	74	84	61	80
23	49	59	76	76
24	71	71	68	74
25	65	82	61	65
26	61	89	68	79
27	101	108	55	71
28	74	67	76	71
29	164	205	76	74
30	61	82	71	71

Выводы. В данной выборке пациентов трахеостомия, произведенная на 3 сутки после интубации динамически значимо вызывала увеличение соотношения P/F. Однако не было отмечено данной динамики при наложении трахеостомы на 7-14 сутки от момента оротрахеальной интубации. Наложение трахеостомы может влиять на течение заболевания (учитывая специфичность поражения легочной ткани). Открытым остается вопрос о возможном сдвиге сроков наложения трахеостомы для данной патологии– на более ранние 1-2 сутки от момента оротрахеальной интубации.

Список используемой литературы:

1. Матюшков Н.С. [и др]. Респираторная поддержка у пациентов с Covid-19. Опыт инфекционного госпиталя в коммунарке: одноцентровое ретроспективное исследование // Вестник интенсивной терапии имени А.И. Салтанова. 2021; №3; С. 47-60.

2. Егоров В.И. [и др.] Трахеостомия у пациентов с COVID-19 // Российская оториноларингология 2020; №5; С.8-13.

3. Rice TW, Wheeler AP, Bernard GR, Hayden DL, Schoenfeld DA, Ware LB; National Institutes of Health, National Heart, Lung, and Blood Institute ARDS Network. Comparison of the SpO2 /FIO2 ratio and the PaO2 /FIO2 ratio in patients with acute lung injury or ARDS. Chest. 2007 Aug;132(2):410–417. doi: 10.1378/chest.07-0617.

4. Brown SM, Grissom CK, Moss M, Rice TW, Schoenfeld D, Hou PC, Thompson BT, Brower RG; NIH/NHLBI PETAL Network Collaborators. Nonlinear imputation of Pao2 /Fio2 from Spo2 /Fio2 among patients with acute respiratory distress syndrome. Chest. 2016 Aug;150(2):307–313. doi: 10.1016/j.chest.2016.01.003.

ЭТИОПАТОГЕНЕТИЧЕСКИЕ ФАКТОРЫ ВОЗНИКНОВЕНИЯ СПОНТАННОЙ ОТОЛИКВОРЕИ У ВЗРОСЛЫХ ПАЦИЕНТОВ

Зеликович Е.И.[1], Гаров Е.В.[1,2], Фёдорова О.В.[1]*, Загорская Е.Е.[1]

[1]ГБУЗ «Научно-исследовательский клинический институт оториноларингологии им. Л.И. Свержевского» ДЗМ

[2]Кафедра оториноларингологии им. академика Б.С. Преображенского лечебного факультета ФГАОУ ВО РНИМУ им. Н.И. Пирогова Минздрава России

*E-mail: olkoko@yandex.ru

Введение. Спонтанная отоликворея (СОЛ) у взрослых возникает в результате патологического сообщения интракраниального пространства с полостями среднего уха в области передней, реже – задней грани пирамиды височной кости (ВК). Большинство авторов

считают, что анатомическое строение пирамиды ВК является основной причиной СОЛ, однако их клинические проявления возникают на фоне многих факторов [Schlosser R., 2003, 2006; Le Vay A., 2008; Goddard J., 2013; Handzel O., 2018]. Редкость заболевания, не информированность о нем специалистов, схожесть симптомов с экссудативным средним отитом и сложность дифференциальной диагностики приводят к позднему выявлению и лечению СОЛ, что повышает риск возникновения грозных внутричерепных осложнений.

Цель. Определение значения анатомического строения височной кости, метаболических нарушений костной ткани и внутричерепной гипертензии (ВЧГ) для возникновения СОЛ у взрослых пациентов.

Материалы и методы. С 2010 по 2022 гг. в Институте были обследованы и пролечены 33 взрослых пациентов с ликворной фистулой передней (30) и задней (3) грани пирамиды (6 мужчин и 27 женщин, средний возраст – 64,15±2,63 года). Проведен анализ анамнестических, гендерных, возрастных и конституционных особенностей у пациентов с СОЛ. Для определения значения анатомического строения пирамиды ВК на возникновение СОЛ проведен сравнительный анализ особенностей строения передней грани пирамиды по данным КТ у пациентов с СОЛ с обеих сторон, с синдромом дегисценции верхнего полукружного канала (СДВПК) и контрольной группы (КГ), в которую вошли пациенты, обследованные перед проведением кохлеарной имплантации с количественным определением средних минимальных и максимальных значений толщины кортикального слоя, выявлением костных дефектов передней грани пирамиды (тегмена) ВК, оценкой их размеров и частоты встречаемости.

Результаты. Определено, что СОЛ чаще возникает у пациентов старшей возрастной группы (средний возраст 64,15±2,63 года), страдающих ожирением (84,8%; II-III степени – 69,7%, индекс массы тела более 35 кг\м^2), у женщин (в 4,5 раза чаще, чем у мужчин) в состоянии постменопаузы (96,3%). Все пациенты имели в анамнезе заболевания, сопровождающиеся ВЧГ и/или метаболическими нарушениями костной ткани: сердечно-сосудистой (100%) и эндокринной (87,9%) систем, бронхо-легочными заболеваниями (36,4%), 24 (72,7%) – получали гормонозаместительную или гормонокорректирующую терапию, 5 (15,2%) – лучевую терапию. У 26 (78,9%) пациентов началу клинических проявлений предшествовали состояния, сопровождающиеся подъемом внутричерепного давления (ВЧД, сильный кашель, стресс и др.).

У пациентов с СОЛ при исследовании биохимических маркеров метаболических нарушений костной ткани выявлены недостаточность – в 20% и дефицит – в 80% витамина Д; гипокальцемия – 85%; гипокальциурия – 60%, что соответствует нарушению минерализации костной ткани. По клиническим, косвенным (данные МРТ головного мозга, фтальмоскопия, УЗДГ – индекс Клингельхофера 1,84 ± 0,08) и прямым (при установке люмбального дренажа) признакам

повышения ВЧД у всех пациентов с СОЛ была выявлена ВЧГ (180 мм.вод.ст. и более). Наличие метаболических нарушений костной ткани и ВЧГ у пациентов с СОЛ и отсутствие их при СДВПК подтверждает патогенетическое их значение в развитии отоликвореи у взрослых.

У пациентов с СОЛ выявлено двустороннее истончение передней грани пирамиды с минимальной толщиной 0,1-0,2 мм (в 2 раза меньше по сравнению с КГ). Костные дефекты на пораженной стороне (30 случаев) размером 4-18 мм (6,94±0,81 мм) выявлены у всех пациентов (100%), на здоровой (30 случаев) – не более 4,0 мм (3,06±0,32 мм) – только у половины (50%), в КГ (57 случаев) – не более 3,7 мм (2,8±0,32 мм) в 14 (25,4%). Пневматический тип строения ВК с выраженными перилабиринтными и субтегментальными клетками, пневматизированные клетки на пораженной стороне в проекции костных дефектов отмечен у всех пациентов с СОЛ (у 100%), на «здоровой» – у 1/3 (33,3%); в КГ пневматическое строение височной кости – у 41,8%, субтегментальные клетки в проекции дефекта – у 9%. Низкое стояние дна средней черепной ямки у больных с СОЛ выявлено в 53,3%, в КГ – у 36,7%. Подобное анатомическое строение ВК с более частыми (>2 раза) костными дефектами размером 2 – 6,5 мм (4,62±0,28 мм), выраженной пневматизацией субтегментального пространства (>10 раз) и низким стоянием дна средней черепной ямки (>2 раза) по сравнению с КГ выявлено у пациентов с СДВПК. Полученные данные свидетельствуют об имеющейся анатомической предрасположенности в строении ВК для развития СОЛ передней грани пирамиды ВК, что является этиологическим фактором для развития данного заболевания. Ликворная фистула возникает при размере костного дефекта 4 мм и более, однако размер дефекта не является единственным условием ее возникновения, необходимы дополнительные патогенетические факторы.

Выводы. Пациентам старшего возраста, особенно женщинам, страдающим ожирением II-III степени, гипертонической болезнью, заболеваниями бронхолегочной и эндокринной систем, являющихся группой риска для возникновения СОЛ, при рецидивирующем течении экссудативного отита и нормальной функции слуховой трубы, необходимо проводить высокоразрешающую КТ височной кости для исключения данного заболевания. При случайно выявленном истончении и костных дефектах передней грани пирамиды височной кости по КТ необходимо предупреждать пациентов о возможности возникновения СОЛ, рекомендовать своевременное лечение и профилактику заболеваний, способствующих развитию вторичного остеопороза и внутричерепной гипертензии.

СОВРЕМЕННЫЕ АСПЕКТЫ ХИРУРГИЧЕСКОГО ЛЕЧЕНИЯ ХРОНИЧЕСКОГО ЭКССУДАТИВНОГО СРЕДНЕГО ОТИТА У ДЕТЕЙ С ВРОЖДЕННОЙ РАСЩЕЛИНОЙ ГУБЫ И НЁБА

Ивойлов А.Ю.[1,2,3], Милешина Н.А.[1,2,4], Яновский В.В.[1,2,3], Осипенков С.С.[1,2]*

[1]ГБУЗ «Научно-исследовательский клинический институт оториноларингологии им. Л.И. Свержевского» ДЗМ

[2]ГБУЗ ДГКБ №9 им. Г.Н. Сперанского ДЗМ

[3] ФГАОУ ВО РНИМУ им. Н.И. Пирогова Минздрава России

[4]ФГБОУ ДПО РМАНПО Минздрава России

*E-mail: ossped@bk.ru

Введение. Экссудативный средний отит (ЭСО) – достаточно распространенное заболевание в детском возрасте, часто сопровождающее острую и хроническую воспалительную патологию верхних дыхательных путей и среднего уха, приводящее к развитию кондуктивной тугоухости.

Основным механизмом развития данного заболевания является дисфункция слуховой трубы. Более 90% тубарной дисфункции носит обструктивный характер и хорошо поддается консервативной терапии. У пациентов с врожденной расщелиной губы и нёба (ВРГН) тубарная дисфункция динамическая и обусловлена нарушением функции мышцы, натягивающей нёбную занавеску.

Консервативное лечение при этом имеет крайне низкую эффективность, и основной способ решения проблемы – хирургический. До недавнего времени основой операцией при ЭСО на фоне ВРГН была тимпаностомия, как правило, многократная, что впоследствии негативно сказывалось на состоянии тимпанальной мембраны. В последнее время при этой патологии применяется малоинвазивная хирургическая методика – баллонная дилатация слуховых труб.

Цель. Повышение эффективности лечения ЭСО у детей с врожденной расщелиной губы и нёба.

Материалы и методы. Для решения поставленной цели в НИО оториноларингологических заболеваний детского возраста ГБУЗ «НИКИО им. Л.И. Свержевского» ДЗМ на базе оториноларингологического отделения ГБУЗ «ДГКБ №9 им. Сперанского ДЗМ» обследовано и пролечено 147 пациентов с хроническим ЭСО в возрасте от 2 до 18 лет, из них 17 (11,6%) пациентов с оперированной ВРГН.

Методы обследования больных включали: инструментальный осмотр, эндоскопическое исследование полости носа и носоглотки, отоэндоскопию, аудиологическое

исследование (акустическая импедансометрия), при проведении баллонной дилатации слуховых труб дополнительно – МСКТ височных костей. Всем пациентам проведено хирургическое лечение по поводу хронического ЭСО.

Результаты. Все 17 пациентов с ВГРН получили стандартную хирургическую помощь в объеме либо аденотомии (3 пациента, 17,6%), либо тимпаностомии (8 пациентов, 47,1%), либо сочетания аденотомии с тимпаностомией (6 пациентов, 35,3%). При проведении аденотомии у пациентов с ВГРН предпочтение отдавалось шейверной методике с парциальным удалением лимфоидной ткани в куполе носоглотки вблизи хоан и в области тубарных валиков с сохранением фрагмента аденоидных вегетаций ниже глоточного устья слуховой трубы во избежание формирования нёбно-глоточной недостаточности.

Стандартное хирургическое лечение оказалось эффективным у 13 пациентов (76,5%) с ВГРН. Оставшимся 4 пациентам (23,5%), у которых не была достигнута ремиссия ЭСО, проведена баллонная дилатация слуховых труб с повторной тимпаностомией. Через 3,6,12 месяцев после экструзии вентиляционных трубок проведен контроль тимпанометрии. У 3 пациентов достигнута стойкая ремиссия ЭСО – тимпанометрия тип «А» либо тип «С» с интратимпанальным давлением не ниже – 150 дПа. У 1 пациента с ВГРН ремиссия не достигунта.

Выводы. Ранее многочисленными авторскими коллективами отмечено, что баллонная дилатация слуховой трубы у детей с ее стойкой дисфункцией и ЭСО является высокоэффективным и безопасным методом. При этом большинство пациентов имели обструктивный характер тубарной дисфункции.

Настоящее исследование демонстрирует безопасность и эффективность применения метода баллонной дилатации слуховых труб у пациентов с динамической тубарной дисфункцией на фоне оперированной ВГРН. Небольшой объем наблюдений среди пациентов с ВГРН требует дальнейших исследований для подтверждения отмеченных позитивных тенденций.

ОСОБЕННОСТИ ОСТАНОВКИ СПОНТАННЫХ НОСОВЫХ КРОВОТЕЧЕНИЙ У ДЕТЕЙ

Ивойлов А.Ю.[1,2,3], Товмасян А.С.[1], Чумаков П.Л.[1], Яновский В.В.[1,2,3], Кишеневский А.Е.[1], Шведов Н.В.[1]

[1]ГБУЗ «Научно-исследовательский клинический институт оториноларингологии им. Л.И. Свержевского» ДЗМ

[2]Кафедра оториноларингологии им. академика Б.С. Преображенского лечебного факультета ФГАОУ ВО РНИМУ им. Н.И. Пирогова Минздрава России

[3]ГБУЗ Детская городская клиническая больница №9 им. Г.Н. Сперанского ДЗМ

Введение. Актуальность проблемы носовых кровотечений (НК) не вызывает сомнений и определяется широким их распространением и сложностями в лечении, с которыми нередко сталкивается оториноларинголог, в особенности, если речь идёт о пациентах детского возраста.

Цель. Анализ современных средств, применяемых для остановки НК у детей, для последующего применения полученных данных в разработке оптимальных материалов для купирования эпистаксиса в детском возрасте.

Материалы и методы. Проведён анализ современной литературы, в том числе современных периодических изданий, посвященных проблеме НК у детей. Изучены данные 189 историй болезни пациентов с НК, находившихся на стационарном лечении в оториноларингологическом отделении ГБУЗ «ДГКБ №9 им. Г.Н. Сперанского ДЗМ» в период с 2018 по 2021 гг.

Результаты. Установлено, что в 90% случаев у детей источником НК является зона Киссельбаха - Литтля перегородки носа, кровотечение легко купируется без специализированной медицинской помощи с применением простых общеизвестных приёмов и подручных средств. Несмотря на это, в ряде случаев, требуется стационарное лечение. При госпитализации в клинику в подавляющем большинстве случаев (около 95%) для остановки спонтанного НК применяется передняя тампонада, реже применяются химические или электрохирургические коагуляционные воздействия. Для передней тампонады клиники применяют широкий арсенал средств, в зависимости от их оснащённости, врачебных предпочтений, возраста и поведения ребёнка. Сюда входят марлевый тампон, гемостатическая губка, назальные пневмо- и гидротампоны, тампоны из поливинилакрилата и т.д. Анализ данных показал, что каждый метод не лишён недостатков и имеет как сильные, так и слабые стороны, что сказывается на таких важных показателях как оперативность, безболезненность и удобство остановки НК, а также - на результативности, рецидивах НК, в том числе в отдалённом периоде.

Выводы. В настоящее время практически нет эффективных специализированных медицинских изделий для купирования НК, сертифицированных для применения в педиатрической практике, что диктует необходимость проведения работ по их разработке и внедрению в повседневную практику. «Педиатрический тампон» должен обладать быстротой и лёгкостью установки и удаления при минимальной болезненности, иметь высокую готовность к применению без длительных процедур предварительной подготовки, анатомическую форму, оказывать равномерное и физиологически обоснованное давление на слизистую оболочку полости носа, достаточное для оказания быстрого гемостатического эффекта, иметь минимальный риск аспирации и доступную цену.

АЛГОРИТМ ДЕКАНЮЛЯЦИИ

Инкина А. В.
ГБУЗ МО МОНИКИ им М.Ф. Владимирского
E-mail: larynx07@rambler.ru

Процесс окончательного избавления пациента от трахеостомической трубки называется деканюляцией. Задача врача – определить, когда необходимость в трахеостомической трубке исчезла, и удалить ее максимально безопасно, при этом до сих пор не существует единого стандарта проведения этой процедуры.

Мы предлагаем простой в практическом применении протокол подготовки взрослых пациентов, находящихся в сознании и на самостоятельном дыхании (более 48 часов), к проведению деканюляции, состоящий из 3 пунктов для оценки состояния пациента: 1) оценка эффективности кашлевого рефлекса; 2) оценка эффективности глотания; 3) оценка проходимости дыхательных путей. При этом следует переходить к оценке результатов исследования последующего пункта только после получения положительных результатов исследования предыдущего пункта протокола.

Оценка эффективности кашлевого рефлекса, т.е. дренажной функции легких. Количественными показателями кашля являются пиковая скорость кашля (PCF более 160 л / мин; N 400 л/мин) и максимальное давление выдоха (MEP более 40 см водн. ст.; N 80 – 150 см водн. ст). Пациент самостоятельно откашливает мокроту через трахеотомическую трубку и верхние дыхательные пути или требуется от 1 до 3 аспираций мокроты в сутки через трахеотомическую трубку – результат оценки положительный, можно переходить к следующему пункту оценки состояния пациента. Если количество аспираций через трахеотомическую трубку 4 и более – деканюляция откладывается.

Оценка эффективности глотания. На первом этапе необходимо опросить пациента о возможности приема пищи различной консистенции. Если при глотании не происходит изменения голоса, нет поперхивания и кашля, можно считать функцию глотания удовлетворительной и переходить к следующему пункту оценки состояния пациента. Если есть сомнения в эффективности глотания, рекомендуем провести тест с метиленовым синим. При подтверждении трансларингеальной аспирации, рекомендуем выполнить фиброоптическую эндоскопическую оценку глотания или рентгеноскопию акта глотания. При инструментальной оценке дисфагии от 5-8 по шкале аспирации в соответствии с критериями Rosenbek (PAS) деканюляция противопоказана.

Оценка проходимости дыхательных путей. Сначала необходимо оценить дыхание и голос пациента при закрытом наружном отверстии трахеомической трубки. Если голос звучный и дыхание остается свободным, необходимо перевести больного на трахеостомическую трубку меньшего диаметра и закрыть пробкой ее наружное отверстие в течение как минимум 2 суток с активным динамическим наблюдением. Если у пациента при проведении этого теста нет звучного голоса, имеются проявления респираторного дистресса, рекомендуем эндоскопический осмотр дыхательных путей. При отсутствии патологии во время эндоскопического осмотра, трахеостомическую трубку можно уменьшить и закрыть ее наружное отверстие. При отсутствии нарушения дыхания при проведении данного теста в течение как минимум 2 суток, можно приступать к самой процедуре деканюляции. Пациентам, которые не проходят тест на определение эффективности дыхательной функции, имеющих дисфонию, трахеомаляцию, паралич гортани, признаки стеноза или пневмонии, деканюляция не показана.

После окончательного удаления трахеотомической трубки рекомендуем закрыть трахеостому мазевой салфеткой. Трахеостома обычно закрывается самостоятельно. Образование стойкого трахеального дефекта (свища) требует хирургического вмешательства. После деканюляции, особенно в первые сутки, пациент находится под врачебным контролем на случай экстренной установки трахеотомической трубки. Аварийное оборудование в виде удаленной трахеостомической трубки и трубки меньшего размера, расширителя Труссо должно постоянно находиться у постели пациента. После деканюляции необходимо проводить динамическое наблюдение за больным в течение 3-х месяцев.

Деканюляция проведена 55 пациентам с трахеостомой, из них 33 (60%) мужчин, 22 (40%) женщин в возрасте от 22 до 71 года, средний возраст 56 лет. Наиболее частой причиной наложения трахеостомы было угнетение сознания вследствие отека головного мозга при черепно-мозговой травме или инсульте (96%). Успешно деканюлирован 51 пациент (92,7%). Причинами отказа от проведения деканюляции явилась тяжелая дисфагия с трансларингеальной аспирацией у 3 пациентов (5,4%); у 1 пациента (1,8%) выявлен рубцовый стеноз подскладкового отдела гортани, который потребовал выполнения реконструктивной операции.

ОЦЕНКА МИКРОЦИРКУЛЯЦИИ ПЕРЕД РЕКОНСТРУКТИВНЫМИ ОПЕРАЦИЯМИ НА ГОРТАНИ И ТРАХЕЕ

Инкина А.В.

ГБУЗ МО МОНИКИ им. М.Ф. Владимирского

E-mail: larynx07@rambler.ru

Использование кожных лоскутов во время операций при рубцовых стенозах гортани и трахеи занимает существенное место в реконструктивно-восстановительной оториноларингологии. В послеоперационном периоде хирург может столкнуться с дегенеративными и воспалительными изменениями в перемещенном лоскуте. При этом частота частичного некроза или отторжения кожного трансплантанта может достигать 30%. С целью избежания подобных осложнений мы исследовали местный кровоток в коже, окружающей дефект гортани и трахеи, т.к. непосредственно от состояния микроциркуляции зависит поддержание жизнеспособности тканей, течение воспалительных и репаративных процессов. По степени выраженности и характеру микроциркуляции можно строить прогнозы относительно дальнейшего течения и исхода послеоперационного заживления.

Метод лазерной доплеровской флоуметрии (ЛДФ) позволяет получать оперативную информацию о состоянии тканевого кровотока в реальном масштабе времени, а также проводить длительный мониторинг состояния системы микроциркуляции, что дает возможность анализировать весь спектр ритмических процессов в микрососудах.

Разработанная нами методика основана на определении микроциркуляции кожи перед выкраиванием кожного лоскута методом лазерной доплеровской флоуметрии. Метод применен у 50 человек, из них 28 больных с рубцовыми стенозом гортани и трахеи. Исследование проводилось перед завершающим этапом ларинготрахеопластики. Нами производилась лазерная доплеровская флоуметрия с использованием накожного датчика в области верхнего, нижнего, правого и левого краев ларинготрахеального дефекта в течение 1 минуты. Специфика наших больных такова, что они не могут в течение длительного времени находиться в неподвижном состоянии, наличие ларинготрахеального дефекта вызывает кашель и более частое сглатывание слюны и мокроты. Поэтому при оценке ЛДФ-граммы мы использовали статистические средние значения: М – среднеарифметическое значение показателя микроциркуляции (величина среднего потока крови в интервале времени регистрации). Поскольку данных по нормальным значениям микроциркуляции кожи шеи нет, для вычисления средних параметров была обследована группа из 22 здоровых добровольцев.

При обследовании контрольной группы физически здоровых лиц выявлено, что среднеарифметические значения показателя микроциркуляции (М) у мужчин выше, чем у

женщин, и составляют в среднем 14,84 пф.ед. У женщин М в среднем составляет 10,21 пф.ед. При этом у мужчин среднеарифметические значения микроциркуляции в разных точках значительно отличаются между собой и варьируют от 9,3 до 23,58 пф.ед. У женщин амплитуда изменений М не столь значительна и варьирует от 7,1 до 12,8 пф.ед.

При обследовании больных с хроническими рубцовыми стенозами гортани и трахеи выявлено, что показатели микроциркуляции в коже вокруг ларинготрахеального дефекта также варьируют. Показатели М у мужчин в среднем выше, чем у женщин и отличаются между собой максимально на 6 пф. ед и составляют в среднем 12,47 пф.ед. У женщин значения М в среднем ниже (10,55 пф.ед) и отличаются максимально на 3 пф. ед. Это подтверждается данными лазерной доплеровской флоуметрии как в группе здоровых лиц, так и у больных с наличием ларинготрахеального дефекта. В ходе исследования было выявлено, что определить нормальные значения показателей микроциркуляции невозможно, ориентиром должно служить сравнение данных лазерной доплеровской флоуметрии у каждого больного.

Выкраивание лоскута для пластического закрытия дефекта производили в области кожи с наибольшим среднеарифметическим значением показателя микроциркуляции. Выявлено, что в случае применения метода лазерной доплеровской флоуметрии первичное заживление раны происходит чаще (76,2% против 41,4%).

Таким образом, ЛДФ является современным неинвазивным и высокоинформативным методом, дающим возможность оценить состояние кровотока в микрососудах перед операцией и выбрать оптимальное место для выкраивания лоскута при местной пластике. Параметры кровотока, оцененные в зоне предполагаемого места взятия кожного лоскута, отличаются по абсолютным значениям, что позволяет проводить объективную количественную оценку протяженности пригодной для пластики зоны.

СРАВНЕНИЕ РЕЖУЩИХ ИНСТРУМЕНТОВ В РЕКОНСТРУКТИВНОЙ ХИРУРГИИ ГОРТАНИ И ТРАХЕИ

Инкина А.В.

ГБУЗ МО МОНИКИ им. М.Ф. Владимирского

E-mail: larynx07@rambler.ru

Лечение хронических рубцовых стенозов гортани и трахеи представляет собой одну из сложнейших задач современной оториноларингологии. Число таких больных достаточно велико, а лечение подобных поражений сложно, длительно и не всегда достаточно успешно. За последние годы проведено множество исследований с целью поиска оптимального режущего инструмента в хирургии гортани и трахеи. Мы сравнили заживление ран после

этапных реконструктивно-пластических операций на полых органах шеи в зависимости от способа воздействия на ткани.

Цель исследования. Сравнительный анализ заживления ран после воздействия на ткани обычным скальпелем, ультразвуковым скальпелем и радионожом при проведении реконструктивно-пластических операций на полых органах шеи.

Всего пролечено 55 пациентов с хроническими рубцовыми стенозами гортани и трахеи, из них 33 (60%) мужчин, 22 (40%) женщин. Пациенты были в возрасте от 22 до 71 года, средний возраст составил 46 лет. Распределение по этиологии было следующим: постинтубационные (48%); посттравматические (26%); посттрахеостомические (16%); смешанные (9%); прочие (9 %). По уровню поражения изменения локализовались на уровне вестибулярного, складкового, подскладкового отделов гортани, гортаннотрахеальном, шейном (выше и ниже трахеостомы), встречались грануляции, деформации и общеравномерное сужение просвета, ограниченные рубцы.

Из 55 обследованных больных у 28 человек (50,9%) был выявлен 1 уровень поражения, у 25 человек (45,5%) 2 уровня стеноза, и у 2 (3,6%) больных 3 уровня стеноза. При 1 уровне поражения преобладали изменения в гортани (47,6%) и гортаннотрахеальном отделе (33,2%), у троих пациентов этой группы наблюдалась полная атрезия гортаннотрахеального отдела. При двухуровневом поражении чаще всего встречалось сочетанное поражение гортаннотрахеального и шейного отдела трахеи (ниже стомы) – 35,6% и локализация изменений в гортани и шейном отделе трахеи (выше стомы) – 23,1%.

Выполнены операции: ларинготрахеопластика и ушивание ларинготрахеального дефекта. Применялись следующие виды хирургического воздействия на ткани: обычный скальпель; ультразвуковой скальпель (ультразвуковой хирургический аппарат «ЛОРА-ДОН», Россия) и радионож «Curis» (Sutter, Германия). Выделено 2 группы пациентов: 1- после ларинготрахеопластики (n=26); 2 – после ушивания ларинготрахеального дефекта (n=37). Характер заживления послеоперационной раны оценивали на основании динамического визуального наблюдения за послеоперационной областью, при этом выделено несколько исходов заживления: первичное заживление, частичное расхождение швов и полное расхождение швов с последующим вторичным заживлением. Первичное заживление раны после ларинготрахеопластики с использованием радионожа достоверно чаще ($p<0,001$), чем при использовании скальпеля (75,0% и 43,3% соответственно). При этом в случае применения скальпеля частичное расхождение швов происходит практически в половине операций (43,3%). Из всех использованных способов резания тканей частичное расхождение швов происходит реже всего при применении радионожа (25,0%). При этом в случае использования скальпеля частичное расхождение швов (43,3%) отмечается достоверно чаще ($p<0,001$), чем

при использовании радионожа. Полное расхождение швов, как наиболее тяжелый исход заживления, наблюдалось редко во всех случаях. заживление раны после пластики дефекта гортани и/или трахеи первичным натяжением наиболее часто происходит при использовании радионожа и ультразвукового скальпеля (77,2% и 66,6%). При использовании обычного скальпеля кожная рана заживает первичным натяжением в 60% случаев. Частичное расхождение швов и образование свищей при использовании радионожа наблюдается в 22,8%. Полное расхождение швов (11,1%) чаще всего происходит при использовании УЗС, что достоверно чаще ($p<0,05$), чем при рассечении тканей обычным скальпелем. Наилучшие результаты по заживлению раны получены в случае использования радионожа. При сравнении радионожа со скальпелем и УЗС первичное заживление происходит достоверно чаще – $p<0,001$ и $p<0,01$ соответственно.

Выводы. Проведенный анализ данных по заживлению ран после операций по восстановлению просвета гортани и трахеи позволил найти оптимальный хирургический инструмент для каждого вида вмешательства. При выполнении реконструктивно-восстановительных вмешательств на гортани и трахее оптимальным режущим инструментом является радионож, для уменьшения кровоточивости тканей при выкраивании больших и сложных лоскутов также целесообразно использовать радионож.

ХАРАКТЕРИСТИКА МИКРОФЛОРЫ СЛИЗИСТОЙ ОБОЛОЧКИ ДЫХАТЕЛЬНЫХ ПУТЕЙ У БОЛЬНЫХ С РУБЦОВЫМ СТОНОЗОМ ГОРТАНИ И ТРАХЕИ

Инкина А.В.

ГБУЗ МО МОНИКИ им. М.Ф. Владимирского

E-mail: larynx07@rambler.ru

В норме обсемененность слизистой носа характеризуется наличием коагулазонегативных стафилококков (*S. epidermidis, S. saprohyticus, S. viridians),* непатогенными каринобактериями в концентрации 10^3 КОЕ/мл каждого. Основными микроорганизмами, определяющими нормоценоз глотки являются: коагулазонегативные стафилококки, *S. viridans*, непатогенные нейсерии и непатогенные коринобактерии в концентрации 10^5 КОЕ/мл. У здорового человека слизистая оболочка гортани, трахеи, бронхов и альвеол не содержат микроорганизмов. В доступной литературе мы нашли единичные работы, посвященные обсемененности гортани.

Цель. Изучение микрофлоры слизистых носа, зева и трахеи у пациентов с рубцовыми стенозами гортани и трахеи.

Материалы и методы. Было обследовано 42 пациента с хроническими стенозами гортани и трахеи различной этиологии, находящихся на лечении в ЛОР-клинике ГБУЗ МО МОНИКИ им. М.Ф. Владимирского. Возраст больных от 16 до 70 лет (средний возраст 40 лет). Из них 21 мужчина (50 %) и 21 женщина (50 %). Во всех случаях причинами стеноза были длительная интубация и ношение трахеостомической трубки. Все пациенты имели трахеостому и являлись хроническими трахеальными канюленосителями.

Всем пациентам при поступлении брались мазки со слизистых носа, зева и трахеи (через трахеостому). Исследование материала на микрофлору осуществлялось в лаборатории клинической микробиологии ГБУЗ МО МОНИКИ им. М.Ф. Владимирского. Взятие проб осуществлялось стерильными тупферами. Посев проводился на плотные питательные среды: кровяной агар с 5% кровью барана, Сабуро, ЖСА, Эндо, шоколадный агар. Идентификацию выделенных микроорганизмов проводили согласно классификации Берджи, используя анализатор Micro-TAX (Швеция).

Результаты и обсуждение. Проведенное исследование обсемененности показало, что рост микроорганизмов наблюдался в 95-99% случаев, был преимущественно в монокультуре и составлял 81% для слизистой носа, 63% слизистой зева и 70% для слизистой трахеи. Среди ассоциаций, составивших 14%, 28%, 25% соответственно, преобладали 2-х компонентные.

Изучение частоты встречаемости микроорганизмов на слизистой носа выявило в 27,5% присутствие микроорганизмов определяющих дисбиоз, представленный в 17% случаев S. aureus в концентрации в 50% 10^4 – 10^5 КОЕ/мл. На долю других микроорганизмов приходится 17,5%, из которых в 4,5% составляла синегнойная палочка в концентрации 10^3 КОЕ/мл. Среди представителей нормофлоры ведущим является гемолитический стафилококк, составляющий 64% в концентрации 10^4 – 10^6 КОЕ/мл.

Нормофлора слизистой зева составляла 29,2%, что на 43% меньше, чем на слизистой носа. Частота встречаемости представителей нормофлоры составляла 8,8-5,2% в концентрации 10^3-10^7 КОЕ/мл. Следует отметить, что на слизистой зева в 7,3% встречались лактобактерии, отсутствующии на других изучаемых слизистых. Среди микроорганизмов, определяющих дисбиоз, ведущими являются *S.* группы D, на долю которых приходится 33,5%, далее по убыванию следуют энтерококки (14,2%), представленные в 8,8% *E.faecium* и в 5.2% *E.faecalis*. Золотистый стафилококк на 13,4% встречался реже, чем на слизистой носа. Грибы рода кандида были выделены в 7,2%, из которых *C.albicans* составили 5,4% и *C.glabrata* 1,8%.

Выводы. Анализ обсемененности трахеи показал, что 45% составили стафилококки, 17% стрептококки, 8% энтерококки, 22% грамотрицательные палочки и 8% грибы. Стафилококки были представлены: *S. aureus* в концентрации 10^3 – 10^{10} КОЕ/мл, из которых половина была в концентрации 10^5 КОЕ/мл. и *S. haemolyticus* в 23,5% с концентрацией 10^3 –

10^8 КОЕ/мл. *Enterococcus spp*. и *S*. группы D и составляли 14%, всего грамположительные микроорганизмы составили 70%. Грамотрицательные палочки были представлены в 4% P. mirabilis, по 2% *E.coli, Enterobacter spp.* и *Serracia spp.,* а также *P.aeruginosa* в 10% с концентрациях 10^3 – 10^6 КОЕ/мл. Грибы рода кандида составили 8%. Обсеменение слизистой трахеи вероятно происходит вследствие дыхания через трахеостому, минуя фильтр верхних дыхательных путей, длительного пребывания в трахее инородного тела (трахеостомической трубки), а также из полости носа и зева. Выявленные очаги инфекции необходимо санировать, проводя прицельную антибактериальную терапию согласно полученным результатам чувствительности флоры к антибиотикам.

ИСПОЛЬЗОВАНИЕ ВЫСОКОЧАСТОТНОГО ЭЛЕКТРОИМПУЛЬСНОГО ТОКА В ЛЕЧЕНИИ ВАЗОМОТОРНОГО РИНИТА

Исаев В.М.[1], Герасименко М.Ю.[2], Алиев М.А.[1], Куянова В.Е.[1]

[1] ГБУЗ МО МОНИКИ им М.Ф. Владимирского

[2] ФГБОУ ДПО РМАНПО Минздрава Росссии, Москва, Россия.

*E-mail: ama.aliev05@mail.ru

Введение. Вазомоторный ринит (ВР) – одно из самых распространенных хронических заболеваний в практике лор-врача, которое значимо ухудшает качество жизни пациентов. Известно множество способов лечения вазомоторного ринита, в том числе: медикаментозные, малоинвазивные и хирургические. У каждого метода лечения есть свои плюсы и недостатки. На нашей кафедре на базе ГБУЗ МО МОНИКИ им. М.Ф. Владимирского разрабатываются различные способы и методы воздействия на нижние носовые раковины (ННР), один из таких методов – воздействие на ННР электроимпульсным током высокой частоты.

Цель. Повысить эффективность лечения с использованием высокочастотных электроимпульсных токов (аппаратом «Дарсонваль») на слизистую полости носа ННР у пациентов с ВР.

Материалы и методы. На базе ГБУЗ МО МОНИКИ им. М.Ф. Владимирского было задействовано в исследовании 60 пациентов с ВР, давностью заболевания 2 года и более, без сопутствующих значимых патологий (таких как аллергический ринит, патология околоносовых пазух, искривление носовой перегородки, системные хронические заболевания). Возраст от 20 до 60 лет. Методом рандомных конвертов пациентов разделили на 2 группы по 30 пациентов в каждой. В 1 группе проводилось лечение при помощи

электроимпульсного высокочастотного тока, 2 группа – контрольная, лечение электроимпульсным током не проводилось.

Для лечения пациентов мы использовали аппарат «Дарсонваль» (Ultratech SD-199, аппарат для дарсонвализации портативный профессиональный SD-199) с внутриполостной насадкой. Данный способ лечения ВР подразумевает воздействие на слизистую полости носа и ННР. Аппарат использовался в максимальном режиме: с частотой тока 100 Гц и с напряжением на выходе 20 кВт. Для воздействия на слизистую полости носа и ННР использовалась грибовидная насадка, вводилась на 2 см в глубину от преддверия полости носа. Курс лечения составлял 10 ежедневных процедур, начиная 1 процедуру с 3 минут воздействия на ННР и заканчивая 10 минутами на 7-10 процедуре.

Оценка результатов проведенного лечения проводилась по оцениваю функций носа: дыхательная, всасывательная, транспортная. Данные критерии подтверждались проводимыми тестами: сахариновый тест (СТ) (оценка функции слизистой полости носа), передняя активная риноманомерия (ПАРМ) (оценка сопротивления воздушного потока), лазерная допплеровская флоуметрия сосудов нижних носовых раковин (ЛДФ) (оценка состояния микроциркуляторного русла нижних носовых раковин).

Результаты. Оценка состояния пациентов в 1 группе проводилась до терапии, на 10 день лечения, на 1-й и 6-й месяц после. За период наблюдения все пациенты отмечали улучшение состояния с уменьшением проявления симптомов ВР (затруднение носового дыхания, ринорея), улучшилась риноскопическая картина. Брались средние значения по группе пациентов на каждый параметр. СТ: отмечается значимое улучшение уже на 10-е сутки после начала лечения с сохранением результата через 1 месяц после терапии и устойчивостью результатов на 6 месяц (средний результат до лечения – 22,5 мин, через 10 дней – 15,3 мин, через 1 месяц – 14,9 мин, 6 месяцев – 15,5 мин). ПАРМ: на 10-е сутки заметно увеличивается объем воздушного потока с сохранением результата и спустя 1 месяц после терапии, также на 6-й месяц отмечается стабильность показателей (до терапии – 400 Па*см3/сек, на 10-е сутки – 646,5 Па*см3/сек, 1-й месяц – 623,3 Па*см3/сек, 6-й месяц – 625,6 Па*см3/сек). ЛДФ: уменьшение интенсивности кровотока в микроциркуляторном русле наблюдается уже на 10-е сутки с сохранением результата через 1 месяц и незначительным усилением кровотока на 6-й месяц после лечения (до лечения – 22,08, на 10 сутки – 16,77, через 1 месяц – 16,74, через 6 месяцев – 17,56).

Выводы. Применение электроимпульсного тока высокой частоты является состоятельным альтернативным способом лечения вазомоторного ринита.

СУРДОЛОГИЧЕКАЯ СЛУЖБА СВЕРДЛОВСКОЙ ОБЛАСТИ, ОСОБЕННОСТИ СТРУКТУРЫ И ПЕРСПЕКТИВЫ РАЗВИТИЯ. РЕЗУЛЬТАТЫ РАБОТЫ ПРОГРАММЫ ПО ОРГАНИЗАЦИИ ОБЕСПЕЧЕНИЯ ОТДЕЛЬНЫХ КАТЕГОРИЙ ГРАЖДАН СЛУХОВЫМИ АППАРАТАМИ НА РЕГИОНАЛЬНОМ УРОВНЕ

Карташова К.И.[1]*, Абдулкеримов Х.Т.[1,2]

[1] ФГБОУ ВО УГМУ Минздрава России

[2] ГАУЗ СО "Городская клиническая больница №40"

*E-mail: kartashovaki@mail.ru

В настоящее время одной из наиболее важных социально значимых проблем в Российской Федерации является широкое распространение патологии органа слуха. Снижение слуха ведет к недостатку получаемой информации, влияет на психоэмоциональное состояние человека, приводит к нарушению качества жизни. Число пациентов, страдающих нарушениями слуха, будет неизбежно увеличиваться по мере нарастания в общей структуре популяции абсолютного числа лиц старших возрастных групп.

В Российской Федерации у 0,65-2 % людей имеет место социально неадекватный слух. Согласно прогнозам ООН, к 2050 году 22 % населения Земли будет пенсионерами, поэтому крайне актуальной и важной является рациональная организация лечебно-профилактической помощи больным с нарушениями слуха старших возрастных групп.

Свердловская область является крупнейшим регионом Урала, численность населения области по данным Росстата составляет 4 239 161 чел. (2023). Плотность населения – 22,28 чел./км2 (2023), что почти втрое выше среднего по РФ (8,54). Городское население – 86,3% (2022).

Сурдологическая помощь в регионе оказывается в двух сурдологических центрах: областной детский сурдологический центр при многопрофильном клиническом медицинском центре «Бонум», оказывает помощь детскому населению, городской сурдологический центр при МАУ ГКБ № 14, принимает взрослое и детское население Екатеринбурга, помимо этого на территории области работают три сурдологических кабинета. Всего в Свердловской области принимает и оказывает медицинскую помощь 31 врач сурдолог.

С 2013 года при поддержке Министерства здравоохранения Свердловской области активно идет изучение и мониторинг состояния сурдологической службы области, помимо этого с 2006 г. работает программа «Об организации в Свердловской области обеспечения отдельных категорий граждан слуховыми аппаратами», согласно постановлению правительства Свердловской области категории граждан входящих в программу, это: труженики тыла, лица награжденные орденами и медалями за самоотверженный труд в период

ВОВ, пенсионеры по возрасту, имеющие регистрацию на территории Свердловской области). По результатам работы данной программы в 2020, 2021, 2022 годах нуждающимся в слухопротезировании пациентам было выдано 927 цифровых слуховых аппаратов, из данного количества 788 слуховых аппаратов – заушных цифровых средней мощности и 139 слуховых аппарата – заушных цифровых мощных.

Если анализировать структуру снижения слуха и возрастные особенности пациентов, которым было произведено слухопротезирование, то лиц с 3 степенью тугоухости было 149 человек, 2-3 степень снижения слуха имели 778 пациентов, 425 обследованных предъявляли жалобы на тиннитус различного уровня. Такое значительное количество пациентов помимо слухопротезирования, нуждается в регулярной диспансеризации, наблюдении специалистов, а поддержание у данной категории граждан социально адаптированного уровня слуха - одна из главных задач врачей сурдологов. В структуре наблюдения отсутствовали больные с 4 степенью сенсоневральной тугоухости, так как они получали слуховые аппараты, все средства технической реабилитации и услуги по слухопротезированию за счет средств фонда социального страхования.

Перспективным вектором развития сурдологической службы Свердловской области является дальнейшее проведение профессиональной переподготовки врачей оториноларингологов по специальности сурдология, для устранения кадрового дефицита специальности, постоянная модернизация аудиологического и вестибулометрического оборудования, открытие дополнительных сурдологических кабинетов в отдаленных районах области, дальнейшая работа программы бесплатного слухопротезирования отдельных категорий граждан за счет средств бюджета Свердловской области и в перспективе расширение этой программы, согласно количеству нуждающихся пациентов.

РОЛЬ ГЕМОКОАГУЛЯЦИОННОЙ СИСТЕМЫ В ПАТОГЕНЕЗЕ СЕНСОНЕВРАЛЬНОЙ ТУГОУХОСТИ

Карташова К.И.[1]*, Абдулкеримов Х.Т.[1,2], Абдулкеримов З.Х.[2]

[1] ФГБОУ ВО УГМУ Минздрава России

[2] ГАУЗ СО "Городская клиническая больница №40"

*E-mail: kartashovaki@mail.ru

Гемокоагуляция – ферментный процесс, при котором растворенный в плазме крови фибриноген подвергается после отщепления краевых пептидов полимеризации и образует в кровеносных сосудах фибринные тромбы, останавливающие кровотечение. Локальная

активация гемокоагуляционной системы, происходящая в местах повреждения кровеносных сосудов, способствует остановке кровотечения. Активация системы свертывания крови в сочетании с агрегацией клеток крови (тромбоцитов, эритроцитов) играет значительную роль в развитии локального тромбоза при нарушениях гемодинамики и реологических свойств крови, изменениях ее вязкости, воспалительных (при васкулитах) и дистрофических изменениях стенок кровеносных сосудов.

Существенную роль в развитии сенсоневральной тугоухости играют изменения гемодинамики и микрогемоциркуляции внутреннего уха, а также различные биохимические нарушения, дисфункция вегетативной нервной системы, влияющей на тонус сосудов, мембранные комплексы форменных элементов крови. Единственный источник кровоснабжения внутреннего уха – лабиринтная артерия (конечная ветвь системы базилярной артерии). Относясь к терминальным сосудам, последняя имеет в стенках гладкую мускулатуру и поэтому кровоснабжение улитки зависит от общего артериального давления и от состояния гемодинамики мозгового кровообращения. В одних случаях сосудистые нарушения являются непосредственной причиной сенсоневральной тугоухости (например, гипертоническая болезнь, атеросклероз, нарушения кровообращения в вертебрально-базилярном бассейне), в других – имеют вторичный характер: при вирусных инфекциях, аутоиммунных состояниях.

При отсутствии патологии магистрального кровоснабжения органа, микрососудистая недостаточность может быть вызвана изменением тонуса сосудов, возникающей, как правило, на фоне повышения агрегации тромбоцитов и гиперкоагуляции.

В таблице 1 представлены результаты анализа показателей свертывающей системы крови у обследуемых пациентов со 2 и 3 степенью хронической сенсоневральной тугоухости.

Таблица 1 – Результаты анализа состояния свертывающей системы крови у пациентов со 2 и 3 степенью тугоухости (M ± m)

Параметр	Показатели у пациентов (n=32)
Протромбиновый индекс	92,13±1,19*
Агрегация тромбоцитов с АДФ	22,44±0,54**
Фибриноген А г\л	2,57±0,11*
Тромбиновое время	21,08±0,63*
Антитромбиновый резерв плазмы % до лечения	95,06±1,46*

Достоверные различия * - $p < 0,05$; ** - $p < 0,01$ по сравнению с нормой

Данные обследования определяют пропорциональное увеличение показателей гемокоагуляции у пациентов, что подтверждает значимость сосудистого генеза тугоухости у большинства лиц и его первостепенное значение при развитии сенсоневральной тугоухости.

Текучесть крови по микрососудам во многом определяется белково-липидным составом плазмы. Так же установлено, что чем выше общая концентрация липидов, тем больше выражены нарушения микроциркуляции. В связи с чем детальное изучение показателей системы свертывания крови у пациентов с сенсоневральной тугоухостью имеет важную роль на этапе обследования, чтобы обеспечить последующее оптимальное лечение.

ВАРИАНТЫ НАРУШЕНИЯ ОКАЗАНИЯ КАЧЕСТВЕННОЙ СПЕЦИАЛИЗИРОВАННОЙ МЕДИЦИНСКОЙ ПОМОЩИ ПО ПРОФИЛЮ ОТОРИНОЛАРИНГОЛОГИЯ В СВЕРДЛОВСКОЙ ОБЛАСТИ

Карташова К.И.[1]*, Абдулкеримов Х.Т. [1,2], Абдулкеримов З.Х. [2], Давыдов Р.С.[1,2]

[1] ФГБОУ ВО УГМУ Минздрава России

[2] ГАУЗ СО "Городская клиническая больница №40"

*E-mail: kartashovaki@mail.ru

За 2019-2022 гг. проведена экспертная оценка качества оказания медицинской помощи 78 случаев лечения пациентов оториноларингологического профиля, из них: 2 – по судебным процессам 18 – с клиническим разбором по поводу летального исхода и 58 – по жалобам физических лиц (~75%). Следует отметить, что 42% обращений граждан представляли собой жалобы, составленные при участии юристов.

Целью исследования было изучить структуру обращений граждан по вопросам оказания медицинской помощи, а также выполнить анализ дефектов качества оказания медицинской помощи по профилю «оториноларингология» в Свердловской области.

Выявленные дефекты качества оказания медицинской помощи расположились следующим образом: дефекты наличия медицинской документации – 7% (в т.ч. не предоставленная документация, отсутствие записей приемов, осмотров), дефекты оформления медицинской документации –15% (нечитабельный почерк, вклейки, заштрихованные участки, вырванные страницы), нарушение порядков маршрутизации – 7%, недостаточность административных ресурсов – 6% (отсутствие на месте профильного специалиста, отсутствие или поломка диагностического оборудования). Тем не менее, грубых нарушений качества оказания медицинской помощи, повлекших ухудшение состояние здоровья пациента не выявлено.

При анализе возможных причин жалоб было отмечено, что значимую часть (до 33% случаев) занимают особенности восприятия пациентами или их родственниками медицинской информации, а также завышенные ожидания от результатов лечения заболевания

отоларингологического профиля. В качестве типичного примера можно указать недовольство пациента рецидивом хронического полипозного риносинусита или отсутствие восстановления слуха у пациентов, страдающих хронической сенсоневральной тугоухостью. Данный факт отчасти является косвенным показателем работы врача, а именно, его умения в доступной форме объяснять пациенту особенности течения заболевания, его последствия и прогнозы.

На втором месте среди возможных причин составления жалоб пациентами выявлены факты нарушения порядков оказания медицинской помощи и маршрутизации – 15%. Это те случаи, при которых на руки пациенту дается направление в непрофильное учреждение, или же дата назначенного приема превышает установленные сроки ожидания, демонстрируя пациенту несогласованность действия медицинских работников. С точки зрения пациента данный факт субъективно воспринимается как отказ в помощи и стимулирует больного к обращению в различные инстанции.

Далее среди возможных причин жалоб следует указать разные, зачастую диаметрально противоположные мнения врачей при обращении пациентов в различные в т.ч. частные медицинские клиники, что составило 8%. Ухудшение состояния пациента, вызванного тяжестью основанного или сопутствующих заболеваний, а также смерть составили 2,5% и 18% соответственно, а реализовавшийся риск развития осложнения – 2,5%. Жалобы лиц, возможно, склонных к кверулянтной форме параноидного расстройства личности (т.н. «жалобщик», в этих случаях зафиксировано множество необоснованных обращений в различные инстанции: администрация ЛПУ, страховые медицинские компании, ТФОМС, Минздрав), составили 9%. В 12% случаев возможная причина жалобы осталась не ясна.

Таким образом структура жалоб и выявленных дефектов на территории Свердловской области не имеет принципиальных отличий от подобных показателей общероссийского уровня, имеющихся в доступных источниках.

Увеличение времени приема пациентов, улучшение оснащенности, а также и специальной психологической подготовки врача-оториноларинголога с разъяснением пациенту сложившийся ситуации, методов и способов лечения, а также возможных ее исходов, позволит прийти к снижению количества жалоб более чем в половине случаев.

РЕГЕНЕРАТИВНАЯ ТЕРАПИЯ РУБЦОВОГО СТЕНОЗА ГОРТАНИ И ТРАХЕИ ПРИ ПОМОЩИ ПЛАЗМЫ, ОБОГАЩЕННОЙ ТРОМБОЦИТАМИ

Кирасирова Е.А.[1,2], Мамедов Р.Ф.[2], Лафуткина Н.В.[2], Резаков Р.А. [2], Тютина С.И.[2], Юматова Д.А.[1]*

[1]Кафедра оториноларингологии им. академика Б.С. Преображенского лечебного факультета ФГАОУ ВО РНИМУ Н.И. Пирогова Минздрава России

[2]ГБУЗ «Научно-исследовательский клинический институт оториноларингологии им. Л.И. Свержевского» ДЗМ

*E-mail: iumatovada@gmail.com

Введение. Хронический рубцовый стеноз гортани и трахеи (ХРСГТ) характеризуется замещением нормальных анатомических структур фиброзной тканью в результате местного воспаления, которое приводит к сужению просвета и в дальнейшем может вызвать дыхательную недостаточность. Данная патология требует хирургического лечения. Одним из основных видов оперативного вмешательства является ларинготрахеопластика. Однако остается высокий процент рестенозирования после проведенного хирургического лечения, несмотря на применяемые дополнительные методы терапии. Это заставляет проводить поиски новых методов лечения для этой категории пациентов. Одним из перспективных подходов является внедрение регенеративных технологий, в частности, применение обогащенной тромбоцитами плазмы (ОТП). При травме, в том числе хирургической, место повреждения заполняется сгустком фибрина, который содержит плазму богатую факторами регенерации, тромбоцитами, мезенхимальными стволовыми клетками и фибробластами. Внутри раны, в течение нескольких дней, клетки формируют смесь из факторов регенерации, нейротрофических и других факторов. ОТП – это аутологичная плазма, имеющая концентрацию тромбоцитов на единицу объема в 3-4 раза большую по сравнению с базовой. Она содержит комплекс физиологически активных веществ, объединяемых под общим названием «тромбоцитарные факторы заживления ран», которые включают: факторы роста, активные метаболиты (например, эйкозаноиды), молекулы клеточной адгезии, белки и нуклеиновые кислоты (дампферы), которые активируют иммунные реакции и регенерацию тканей, и другие вещества. Также ОТП участвует в процессах ангиогенеза и восстановления иннервации. В связи с вышеизложенным, ОТП может быть полезна в реконструктивной хирургии полых органов шеи, особенно при заболеваниях, сопровождающихся сниженным местным кровообращением, фиброзом и замещением здоровых тканей рубцовыми.

Цель. Повышение эффективности лечения пациентов с ХРСГТ с помощью инъекционного введения ОТП.

Материалы и методы. За период 2021-2022 гг. 24 пациента (18-65 лет, длительность заболевания – 1-18 лет, 15 женщин, 9 мужчин) с диагнозом ХРСГТ были обследованы и прооперированы в Институте. Время послеоперационного наблюдения составило от 6 до 12 месяцев. Рубцовая ткань в просвете гортани и трахеи была оценена на основании параметров Манчестерской шкалы: цвет, текстура, рельеф и плотность рубца, смещение окружающих тканей. Наиболее клинический важными параметрами явились «Плотность рубца» и «Смешение окружающих тканей». В «Плотности рубца» баллы распределяются следующим образом: 1 балл – нормальный, 2 балла – упругий, 3 балла – плотный, 4 балла – жесткий. В «Смещении окружающих тканей» баллы имели следующую оценку: 1 балл – отсутствует, 2 балла – небольшое, 3 балла – умеренное, 4 балла – выраженное. Пациенты были разделены на 2 группы: первой группе (основной) – 12 человек – вводили ОТП в зону иссечения рубца, второй (сравнения) группе – 12 человек – проводили иссечение рубца без введения ОТП.

Во время предоперационной подготовки пациенту производили забор 10-12 мл венозной крови в пробирки с ЭДТА, далее материал транспортировался в ГБУЗ «НИИ скорой помощи им. Н.В. Склифосовского ДМЗ» для выделения тромбоцитов путем двойного центрифугирования, в итоге получали около 1 мл ОТП. В день оперативного вмешательства ОТП доставлялась в операционную в НИКИО им. Л.И. Свержевского.

При проведении ларинготрахеопластики под комбинированным эндотрахеальным наркозом или под местной анестезией после предварительной местной инфильтрации 1% лидокаина в область иссечения рубца в дно раны и окружающие ткани однократно вводили 0,4 мл ОТП на 1 см^2 рубца. Послеоперационные осмотры производили ежедневно во время госпитализации пациента, далее на амбулаторных приемах в клинико-диагностическом отделении на 7, 14, 30, 90 сутки после хирургического лечения.

Результаты. При оценке рубцовой деформации гортани и трахеи в предоперационном периоде в основной группе и группе сравнения основные параметры имели сходные средние оценки: «Смещение окружающих тканей» – 3,83 и 3,75 балла («выраженное»), «Плотность» – 3,0 и 2,92 балла («плотный»), $p>0,05$. Процесс репарации тканей оценивался эндоскопически при контактной ларингоскопии послеоперационной области.

Через 3 месяца после оперативного вмешательства производилась повторная оценка параметров рубца. Было отмечено, что в группе сравнения параметр «Смещение окружающих тканей» снизился до 2,6 баллов в среднем, однако параметр «Плотность» составил – 2,75 балла в среднем.

В основной группе параметр «Смешение окружающих тканей» снизился до 1,42 баллов в среднем, а параметр «Плотность» составил 1,3 балла в среднем.

Результаты лечения основной группы позволили у 9 (75%) пациентов перейти к следующему этапу реконструктивного вмешательства без повторного иссечения рубцовой ткани, в то время как 6 (50%) пациентам группы сравнения потребовалось повторное иссечение рубца.

Переносимость введения ОТП была удовлетворительной– ни у кого из пациентов не возникло нежелательных эффектов (гиперемии, отека, гипертермии, гнойного отделяемого, нарушения общего самочувствия не было). Полученные результаты свидетельствуют о безопасности и потенциально положительном влиянии ОТП на эффективность хирургического лечения данной категории пациентов.

Заключение. Применение регенеративной терапии с использованием ОТП в комплексном лечении пациентов с ХРСГТ является перспективным методом для улучшения результатов хирургического лечения.

СРАВНЕНИЕ ЭФФЕКТИВНОСТИ ЛЕЧЕНИЯ ОГРАНИЧЕННОГО РУБЦОВОГО СТЕНОЗА ГОРТАНИ И ТРАХЕИ МАЛОИНВАЗИВНЫМИ МЕТОДАМИ С ИСПОЛЬЗОВАНИЕМ ХОЛОДНОГО ИНСТРУМЕНТАРИЯ И РАДИОВОЛНЫ

Кирасирова Е.А.[1,2], Миронова Д.А.[1]*, Мамедов Р.Ф.[1], Лафуткина Н.В.[1], Резаков Р.А.[1]

[1]ГБУЗ «Научно-исследовательский клинический институт оториноларингологии им. Л.И. Свержевского» ДЗМ

[2]Кафедра оториноларингологии им. академика Б.С. Преображенского лечебного факультета ФГАОУ ВО РНИМУ им. Н.И. Пирогова Минздрава России

*E-mail: mironova2001@gmail.com

Введение. Несмотря на развитие и достигнутые успехи лечения хронического рубцового стеноза гортани и трахеи (ХРСГТ) число пациентов с данной патологией продолжает увеличиваться. Лечение данной патологии в основном хирургическое, нередко требующее многоэтапного подхода. Выбор хирургического лечения остается дискутабельным и нередко зависит от личного опыта хирурга и технической оснащенности лечебного учреждения. Поиск новых малоинвазивных методов лечения ХРСГТ позволит оптимизировать лечебный процесс как амбулаторно, так и в условиях стационара, что определяет актуальность данной работы.

Цель. Повышение эффективности хирургического лечения пациентов с ограниченным ХРСГТ.

Материалы и методы. Проведена сравнительная оценка эффективности лечения ограниченного ХРСГТ (протяженностью до 1 см) методом баллонной дилатации (БД) в сочетании с радиоволновым микроинструментарием. Критерием включения являлись пациенты с рубцовым стенозом подскладкового отдела гортани и трахеи, протяженностью не более 1 см и диаметром просвета не менее 5 мм. Хирургическое лечение гортани и трахеи всем пациентам ранее не проводилось.

За период с 2020 по 2023 гг. в Институте пролечено 48 пациентов с ХРСГТ в возрасте от 18 до 60 лет. Основными причинами стеноза в 60% случаев являлась пролонгированная интубация трахеи и в 40% - системное заболевание (гранулематоз с полиангиитом). У всех пациентов по данным КТ в подскладковом отделе гортани и шейном отделе трахеи определялось циркулярное сужение просвета за счет рубцовой деформации слизистого и подслизистого слоя, хрящевые структуры в зоне поражения в процесс вовлечены не были, каркасная функция хрящей гортани не нарушена.

БД в сочетании с контактным рассечением рубцовой ткани аппаратом «Сургитрон» была выполнена 30 пациентам (1 группа), 18 пациентам (2 группа) проводилась БД с использованием холодного инструментария. Операция проводилась под наркозом при прямой опорной ларингоскопии с видеоэндоскопической ассистенцией. Во всех случаях интубационная трубка заводилась за уровень стеноза через установленный ларингоскоп. При интубации использовались трубки с внутренним диаметром 5 или 6 мм. БД проводилась в условиях апноэ с экстубацией пациента. Перед введением баллонного катетера первой группе пациентов было произведено рассечение рубцовой ткани с помощью язычкового электрохирургического электроножа, подключенному к аппарату «Сургитрон» на 7, 12, 5 «часах» (в режиме «CUT/COAG»), далее с помощью специального шприца манометра с жидкостью проводилась БД зоны стеноза, достигая давление в 8 атмосфер. Время экспозиции составляло 1,5-2 минуты, БД проводилась в 2-3 подхода. Между подходами проводилась искусственная вентиляция легких до достижения 100% содержания кислорода в крови. В завершении операции проводилось орошение слизистой гортани и трахеи 1 мл раствора Дексаметазона и 1 мл раствора 10% Лидокаина.

Во 2 группе пациентам выполнялось хирургическое вмешательство идентичным способом, насечки выполнялись посредством холодного инструментария (микрохирургического серповидного ножа).

Результаты лечения. Для оценки эффективности и результата лечения отмечалась ширина просвета, характер воспалительной реакции по данным контактной эндоскопии, жалобы пациентов, толерантность к физическим нагрузкам. В обеих группах был отмечен общий показатель успеха почти в 100%, однако мы выделили следующие преимущества

радиоволнового метода: сокращение времени операции, бескровность операционного поля, снижение вероятности образования рубцов после операции за счет более глубокого радиального направления при разрыве рубцовой ткани. Результаты исследования были подтверждены эндоскопическим исследованием (с видеодокументированием) и КТ в период послеоперационного наблюдения.

Выводы. БД с использованием эндоскопического электрохирургического радиоволнового инструментария является современным и малоинвазивным методом лечения ограниченных подскладковых стенозов гортани и шейного отдела трахеи, что позволяет избежать проведения открытых травматичных хирургических вмешательств – ларинготрахеальной пластики, крикотрахеальной резекции. Данная методика лечения ХРСГТ послужила мотивом для разработки универсального эндоскопического инструментария, включающего преимущества вышеизложенных методов, использование которого возможно будет осуществлять в амбулаторных условиях.

ПРОФИЛАКТИКА РЕСТЕНОЗИРОВАНИЯ ГОРТАНИ И ТРАХЕИ В ПОСЛЕОПЕРАЦИОННОМ ПЕРИОДЕ ПРИ ПОМОЩИ СТЕНТОВ

Кирасирова Е.А.[1,2], Трусов В.А.[2]*, Мамедов Р.Ф.[1], Лафуткина Н.В.[1], Резаков Р.А.[1]

[1]ГБУЗ «Научно-исследовательский клинический институт оториноларингологии им. Л.И. Свержевского» ДЗМ

[2]Кафедра оториноларингологии им. академика Б.С. Преображенского лечебного факультета ФГАОУ ВО РНИМУ им. Н.И. Пирогова Минздрава России

*E-mail: dr.trusov@mail.ru

Введение. Хронический стеноз гортани и трахеи был и остается одной из наиболее актуальных проблем в оториноларингологии. Основной метод лечения данного заболевания – хирургический. Длительный процесс заживления в ряде случаев осложняется рестенозированием гортанно-трахеального просвета. В настоящие время распространено послеоперационное протезирование гортани при помощи эластического тампона, однако в процессе использования он может изменять форму, что препятствует формированию стойкого гортанно-трахеального просвета. Стентирование гортани при помощи Т-образной трахеостомической трубки нередко осложняется образованием грануляционной ткани в области контакта верхнего отведения устройства со слизистой оболочкой гортани. На сегодняшний день отсутствуют стенты для протезирования гортанно-трахеального просвета, которые могли бы в полной мере удовлетворять потребности оториноларингологов.

Цель. Разработка новых устройств для стентирования гортанно-трахеального просвета после реконструктивных хирургических вмешательств.

Материалы и методы.

За 2022-2023 гг. нами было обследовано и пролечено 45 пациентов с хроническим рубцовым стенозом гортани и/или трахеи. Из них было 25 мужчин и 20 женщин в возрасте от 18 до 57 лет. С изолированным стенозом складкового или подскладкового отдела гортани было 7 пациентов, со стенозом шейного отдела трахеи – 13 пациентов и с сочетанным стенозом – 25 пациентов. Всем пациентам на догоспитальном этапе проводились общеклиническое обследование, МСКТ гортани и трахеи, эндоскопический метод исследования гортани и трахеи с видеодокументированием.

Результаты. Результатом нашей работы стало создание эластичного силиконового стента, выполненного из медицинского силикона твёрдостью 10 по Шору для протезирования голосового и подголосового отделов гортани в послеоперационном периоде, который фиксируется на проксимальном отведении Т-образной силиконовой трахеостомической трубке. При разработке нового типа устройства мы учитывали недостатки существующих прототипов. Материал изготовления стента является гипоаллергенным, поддаётся стерилизации без потери своих характеристик. При фиксации на Т-образную силиконовую трахеотомическую трубку стент придаёт её проксимальному отведению округлую форму, минимизируя травматизацию слизистой оболочки гортани острыми гранями. Простота конструкции позволяет осуществлять ежедневный уход за трахеостомической трубкой и силиконовым стентом без участия врача, что сокращает время и снижает частоту послеоперационных осложнений вследствие уменьшения выраженности воспаления в послеоперационной области за счёт уменьшения бактериальной контаминации.

Из 45 пациентов, лечение которых осуществлялось при помощи нового стента, полностью реабилитированы 25 пациентов, 6 – готовятся к пластике кожно-трахеального дефекта (заключительный этап лечения), 8 – к следующему этапу реконструктивного лечения в связи с обширным первичным гортанно-трахеальным дефектом, у 6 – отмечаются признаки рестеноза и разрастания грануляционной ткани, обусловленные сопутствующей соматической патологий (сахарный диабет, гипотиреоз, ожирение 2-3 степени). В исследуемой группе пациентов не зарегистрированы случаи развития аллергической реакции на материал нового силиконового стента.

Выводы. Разработка нового стента позволяет повысить эффективность реконструктивного хирургического лечения пациентов за счет применения дифференцированного подхода в зависимости от уровня и протяженности гортано-трахеального стеноза. Полученные результаты свидетельствуют об эффективности нашей

разработки, использование нового силиконового стента сокращает количество послеоперационных осложнений, этапов оперативных вмешательств и сроки канюленосительства.

ЭОЗИНОФИЛЬНЫЙ СРЕДНИЙ ОТИТ, КЛИНИЧЕСКИЙ СЛУЧАЙ

Князев А.Д., Хамгушкеева Н.Н.*, Аникин И.А.

ФГБУ «Санкт-Петербургский НИИ уха горла носа и речи» Минздрава России

*E-mail: nataliyalor@gmail.com

Эозинофильный средний отит – трудноизлечимый средний отит, встречающийся преимущественно у больных с бронхиальной астмой и хроническим полипозным риносинуситом. В 2011 году были установлены диагностические критерии эозинофильного среднего отита: наличие вязкого выпота желтого цвета в барабанной полости, содержащего эозинофилы и иммуноглобулин Е, ассоциированные с бронхиальной астмой и хроническим полипозным риносинуситом. Ранняя диагностика и своевременное лечение имеют жизненно важное значение для предотвращения прогрессирующего снижения слуха.

Пациент и хирургический метод лечения. Впервые в ФГБУ «СПб НИИ ЛОР» Минздрава России в 2022 г. из другого региона РФ была направлена пациентка Х. 32 года для оказания хирургического лечения из-за неэффективности проводимой консервативной терапии хронического экссудативного среднего отита. Из анамнеза заболевания известно, что пациентке в 2015 г. был поставлен диагноз бронхиальная астма, по поводу которого пациентка 1-2 раза в год госпитализировалась в отделении пульмонологии с обострениями. На фоне приема базисной терапии будесонид + формотерол наблюдались обострения бронхиальной астмы, сохранялись приступы удушья, частая потребность в бета-антагонистах короткого действия.

В 2018 г. по месту жительства было выполнено хирургическое лечение в полости носа по поводу полипозного риносинусита. С 2021 г. пациентка стала отмечать снижение слуха на оба уха, на постоянную тяжесть и заложенность в ушах, на затруднение носового дыхания.

В мае 2022 г. пациентке в ФГБУ «СПб НИИ ЛОР» Минздрава России в амбулаторных условиях была выполнена тимпанопункция барабанных перепонок с получением густого вязкого экссудата желтого цвета, трудноподающегося аспирации, с последующей установкой тимпановентилляционных трубок с двух сторон. Эффект от проведённого лечения носил временный характер: просвет тимпановентилляционных трубок был заблокирован густой слизью, в связи с чем через пару месяцев произошла экструзия данных трубок.

В мае 2022 г. в пульмонологическом отделении по месту жительства было принято решение об инициации генно-инженерной биологической терапии по поводу бронхиальной астмы. Выполнена инфузия реслизумаба 162 мг без осложнений, далее биологическая терапия продолжена в течение двух месяцев, после чего из-за отсутствия препарата в наличии, была прекращена. На фоне терапии реслизумабом пациенткой было отмечено купирование удушья, снижение отделяемого из ушей, улучшение носовое дыхание. После отмены биологической терапии симптомы снова рецидивировали.

При повторной консультации пациентки в ФГБУ «СПб НИИ ЛОР» Минздрава России (август 2022 г.), учитывая трудно поддающийся лечению экссудативный средний отит, нами был заподозрен эозинофильный средний отит, который подтвердился результатом цитологического исследования отделяемого из уха: эозинофилы до 20%. Также были переустановлены тимпановентилляционные трубки. Назначены дексаметазон в виде ушных капель и метилпреднизолон внутрь по схеме, которые купировали отделяемое из ушей, а также рекомендовано возобновить генно-инженерную биологическую терапию по месту жительства.

Заключение. Системное и местное применение глюкокортикостероидов в настоящее время являются наиболее эффективным методом лечения эозинофильного среднего отита. Своевременная верификация и соответствующая терапия данного заболевания может помочь пациенту сохранить слух и избежать хирургического вмешательства на среднем ухе, которое, к сожалению, практикуется при затяжном течении хронического экссудативного среднего отита.

ВЛИЯНИЕ АЛЛЕРГИЧЕСКОГО РИНИТА НА ТЕЧЕНИЕ ЭКССУДАТИВНОГО СРЕДНЕГО ОТИТА У ДЕТЕЙ

Коваленко С.Л.[1,2*], Азаматова С.А.[3,4], Лазарева Л.А.[1], Коваленко М.Д.[1,2], Азаматов И.Р[3]

[1]ФГБОУ ВО КГМУ Минздрава России

[2]ГБУЗ «ДГП № 1 г. Краснодара»

[3]ФГБОУ ВО «МГТУ», медицинский институт, г.Майкоп

[4]ГБУЗ РА АРКБ АРЦРС, г. Майкоп

*E-mail: oto-cv@yandex.ru

Введение. Анализ многочисленных исследований подтверждают неуклонный рост заболеваемости аллергическим ринитом (АР) и экссудативным средним отитом (ЭСО), особенно в педиатрической практике. Большинство авторов подчеркивают, что пациенты с АР

имеют повышенный риск развития ЭСО, несмотря на наличие определенных противоречий в оценке причинно-следственных связей между АР и средним отитом. В литературе имеются разноречивые данные о распространенности ЭСО у детей с АР, что, по всей видимости, связано с отсутствием дифференцированного подхода к этиологии и стадии АР.

Цель исследования. Определить распространенность ЭСО у детей с АР и оценить зависимость частоты данной патологии от этиологического фактора и стадии АР.

Задачи:

1. Сравнить встречаемость ЭСО у детей с АР и здоровых лиц, осмотренных при профилактическом осмотре.

2. Проанализировать частоту ЭСО у больных с сезонным (САР) и круглогодичным (КАР) аллергическим ринитом в зависимости от стадии заболевания.

3. Оценить выраженность изменений в среднем ухе у детей с САР и КАР.

4. Определить частоту ЭСО после получения контроля над симптомами САР и КАР.

Материал и методы. В период с марта 2019 по февраль 2023 г. было проведено исследование слуховой функции у 505 детей в возрасте от 3 до 7 лет. Все пациенты были разделены на 3 группы: I группа – 203 ребенка с САР, из них 105 человек в стадии обострения, а 98 обследованных – в стадии ремиссии, II группа – 202 пациента с КАР, при обострении АР – 99 детей, в ремиссии – 103 ребенка, III группа (контрольная) – дети, обследованные при плановом профилактическом осмотре. Диагноз АР был установлен врачом аллергологом и подтвержден лабораторно. Исследование слухового анализатора включало импедансометрию, регистрацию отоакустической эмиссии и тональную пороговую аудиометрию (ТПА).

Результаты. Всего ЭСО был диагностирован у 68% пациентов I группы, 74,7% больных II группы и 13% детей группы контроля, что свидетельствует о значительном влиянии АР на течение ЭСО.

При обострении АР в I группе ЭСО выявлен в 87,6% случаев, во II группе – у 90,9% обследованных. ЭСО определен в стадии ремиссии АР у 47% детей I группы и 59,2% пациентов II группы. Следовательно, АР способствует формированию изменений в среднем ухе даже в период ремиссии.

В соответствии с проведенным комплексным аудиологическим исследованием выраженные изменения в среднем ухе (тип «В» тимпанограммы, отсутствие акустических рефлексов и зарегистрированной отоакустической эмиссии, I-II степень кондуктивной тугоухости по данным ТПА) диагностированы у 30,4% детей с САР, 41,4% больных с КАР и 2% пациентов при профилактическом обследовании. Выявленные более выраженные проявления ЭСО у больных с КАР могут объясняться длительным персистирующим аллергическим воспалением.

После получения контроля над симптомами АР частота ЭСО составила 56,5% у детей с САР и 65,5% в группе КАР. Таким образом, несмотря на способность ЭСО к саморазрешению, процент сохранения ЭСО после получения контроля над симптомами АР сохраняется высоким.

Выводы:

1. Получено статистически достоверное увеличение частоты ЭСО у пациентов с АР по сравнению с распространенностью ЭСО у детей в популяции.

2. САР и КАР в стадии обострения оказывают наибольшее влияние на развитие ЭСО, при этом высокая распространенность ЭСО сохраняется и в стадии ремиссии АР. Заболеваемость ЭСО незначительно выше у детей с КАР по сравнению с САР, различия в большей степени выявлены в период ремиссии.

3. Анализ изменений в слуховом анализаторе при ЭСО продемонстрировал большую их выраженность у детей с КАР.

4. Высокий процент сохраняющихся изменений в среднем ухе после купирования основных симптом САР и КАР диктует необходимость дальнейшего лечения больных, а также длительность динамического наблюдения.

СЕПТОПЛАСТИКА ПОВЫШАЕТ ПСИХОЭМОЦИОНАЛЬНЫЙ СТРЕСС У КРЫС ПОСЛЕ ВЫРАБОТКИ УСЛОВНОГО РЕФЛЕКСА ПАССИВНОГО ИЗБЕГАНИЯ

Королев А.Г.[1,2]*., Костяева М.Г.[2], Шилин С.С.[2], Емец Я.И.[2], Иноземцев А.Н.[1*]

[1.]Московский государственный университет имени М. В. Ломоносова

[2] ФГАОУ ВО Российский университет дружбы народов имени Патриса Лумумбы

*E-mail: korolevpost@gmail.com, a_inozemtsev@mail.ru

Повреждения носовой полости, вследствие травмы или хронического заболевания, являются распространённой проблемой в практике хирургов-отоларингологов. Одним из эффективных методов лечения в данной ситуации является резекция носовой перегородки (септопластика). Как и любое хирургическое вмешательство, септопластика вызывает комплексный адаптивный ответ организма, в первую очередь связанный с продолжительной активацией симпатоадреналовой системы. Ключевыми факторами развития данного состояния являются болевой синдром и воспаление, которые развиваются в области анатомически близкой к головному мозгу и богато-иннервированной черепно-мозговыми нервами. Подобная локализация повреждения принципиально отличает его от хирургических вмешательств такого же объёма и площади, проводимых на других органах. Существенной

для реабилитации в постоперационный период реакцией организма является психоэмоциональный стресс, который может оказывать влияние на различные сферы деятельности организма, связанные, в том числе, с формированием памятного следа.

Целью исследования стало изучение влияния септопластики на проявления эмоциональной реактивности у крыс в ходе выработки условного рефлекса пассивного избегания (УРПИ), а также выявление возможных негативных последствий хирургического стресса на обучение и память.

Работа выполнена на 16 крысах линии Вистар (самцы, возраст 3 мес.). Крысам экспериментальной группы (n=8), для моделирования септопластики, под золетиловым наркозом, при помощи острого стального зонда осуществляли одностороннее повреждение слизисто-надхрящничного листка перегородки носа. Скарификацию проводили зигзагообразными движениями, аспирируя кровь по мере необходимости. Контрольным интактным крысам (n=8) вводили только наркоз. Эксперименты с животными выполнены в соответствии с требованиями Директивы 2010/63/EU Европейского Парламента.

На 4-6 дни после операции осуществляли выработку УРПИ в челночной камере, состоящей из трёх отсеков, разделенных перегородками с дверцами-слайдерами. Центральный стартовый отсек был сверху освещен лампой (90 лк), по бокам от центрального отсека находилось 2 тёмных отсека. Пол установки был выполнен в виде электрифицированной решётки. Эксперимент проводился в течение трёх дней подряд и начинался с посадки крысы в центральный стартовый отсек. В 1-й день крыс 5 мин. знакомили с экспериментальной средой и наблюдали за общей двигательной и исследовательской активностью, регистрировали время захода в тёмный отсек (латентный период, ЛП). Во второй день эксперимента, крыс, после захода в тёмный отсек, подвергали удару тока (0.7мА, 3 сек, x2), после чего их сразу вынимали из установки и возвращали в домашнюю клетку. Третий день эксперимента проводили по той же схеме, что и в первый день.

В результате удара током у крыс контрольной и экспериментальной групп значимо увеличился ЛП захода в опасный отсек, что свидетельствует о формировании памятного следа и выработке УРПИ. Однако значимых различий между группами выявлено не было. Анализ параметров двигательной и исследовательской активности показал отсутствие значимых различий между группами до удара током. После удара током у крыс, перенесших септопластику, произошло значимое уменьшение времени исследования входов в тёмный отсек и увеличение времени замирания.

На основе полученных результатов был сделан вывод, что септопластика не оказывает влияния на функционирование долговременной памяти, а также двигательную и исследовательскую активность на 4-6 дни после операции. Постоперационные реакции

организма на септопластику, на фоне памяти о болевом раздражителе (токе) и смене контекста экспериментальной среды на более опасную, приводят к росту психоэмоционального стресса у крыс.

ВЛИЯНИЕ ХИРУРГИЧЕСКОЙ ТРАВМАТИЗАЦИИ В РЕЗУЛЬТАТЕ МОДЕЛИРОВАНИЯ СЕПТОПЛАСТИКИ НА ЭКСПРЕССИЮ БЕЛКА P53 В ГИПОКАМПЕ КРЫС В УСЛОВИЯХ ОБОНЯТЕЛЬНОЙ ДЕПРЕССИИ

Костяева М.Г., Кастыро И.В., Попадюк В.И., Шилин С.С.*, Дьяченко Ю.Е., Андрюшин В.М.

ФГАОУ ВО Российский университет дружбы народов имени Патриса Лумумбы

*E-mail: 9060965527@mail.ru

Цель исследования. Определить роль стресса, вызванного моделированием септопластики на экспрессию белка p53 в гиппокампе у крыс в условиях сенсорной обонятельной депривации.

Материалы и методы. Экспериментальное исследование было проведено на 30 половозрелых крысах-самцах линии Wistar возрастом 12-18 месяцев. 10 крыс составили контрольную группу. Перед операцией в хвостовую вену вводили раствор золетила (10 мг/кг). При помощи зигзагообразной скарификации слизистой оболочки перегородки носа острым зондом в каудокраниальном направлении проводили моделирование септопластики. В экспериментальной группе крыс забивали на 2-е, 4-е и 6-е сутки после операции по 10 особей. Фиксацию головного мозга проводили до трепанации черепа путем введения через сердце физиологического раствора, а затем 10% раствора формалина в течении 5-10 мин. После трепанации черепа головной мозг фиксировали 10% раствором формалина, после чего заключали в парафиновые блоки. Получали 4 среза головного мозга во фронтальной плоскости толщиной 4 мкм с каждой крысы и окрашивали препараты методами иммуногистохимии к белку p53. Все срезы докрашивали гематоксилином Майера. Изучали субполя гиппокампа CA1, CA2, CA3 и зубчатую извилину (DG). В пирамидном слое субполей на каждом срезе подсчитывали абсолютное количество нейронов, у которых была положительная ядерная реакция с антителами, а также нейрональные ниши. Выделяли нейроны на начальной стадии экспрессии белка p53 (положительная реакция на белок p53 в цитоплазме нейрона, четкое ядро без признаков кариорексиса) и на стадии апоптоза (окрашивание ядра нейрона антителами на белок p53, признаки кариорексиса, узкая полоска гипохромной цитоплазмы). Вычислялись средние значения и стандартные ошибки средней

для срезов каждого животного и для группы в соответствующем субполе. Для оценки достоверности различий между группами использовали критерий Манн-Уитни при уровне значимости $p<0,05$.

Исследования на животных проводили согласно требованиям «Правил проведения работ с использованием экспериментальных животных» (1984 г.) и «Европейской конвенции о защите позвоночных животных, используемых для экспериментов или в иных научных целях» (1986г.).

Результаты. Исследование показало, что количество p53-позитивных нейронов и нейрональных ниш в гиппокампе увеличивается на фоне скарификации слизистой оболочки перегородки носа у крыс.

Заключение. Стрессовое влияние моделирования септопластики у крыс, сопровождающегося сенсорной депривацией периферического отдела обонятельного анализатора, провоцирует экспрессию p53 и запуск механизмов апоптоза в различных субполях гиппокампа.

ДОФАМИНЕРГИЧЕСКАЯ СИСТЕМА ГИППОКАМПАЛЬНОЙ ФОРМАЦИИ ПОСЛЕ МОДЕЛИРОВАНИЯ ХИРУРГИЧЕСКИХ ВМЕШАТЕЛЬСТВ В ЧЕЛЮСТНО-ЛИЦЕВОЙ ОБЛАСТИ У КРЫС

Костяева М.Г., Клейман В.К.*, Попадюк В.И., Кастыро И.В., Чернолев А.И., Королев А.Г., Иноземцев А.Н., Гордеев Д.В., Сенин Н.С.

ФГАОУ ВО Российский университет дружбы народов имени Патриса Лумумбы

*E-mail: Kleyman.vk@gmail.com

Введение. Многие заболевания полости носа и челюстно-лицевой области требуют хирургического лечения: искривление перегородки носа, дентальная имплантация, синус-лифтинг. Хирургические вмешательства в области головы и шеи провоцируют не только последующие стрессовые реакции, но и осложнения, например, носовое кровотечение после септопластики, воспалительные реакции или повреждение эпителиального слоя верхнечелюстной пазухи при дентальной имплантации.

Известно, что в стресс-ответе организма, кроме гипоталамо-гипофизарно-надпочечниковой оси, принимает участие и гоппокампальная формация, включающая в себя гиппокамп и зубчатую извилину. Ранее было установлено, что при моделировании хирургических вмешательств в полости носа организм отвечает изменениями вариабельности сердечного ритма, нарушением нормальной функции вегетативной нервной системы

массивным выбросом глюко- и минералокортикоидов в плазму крови в первые 2–5 дней после операции, а также изменениями цитоархитектоники пирамидного слоя гиппокампальной формации. Гиппокампальная формация очень тонко реагирует на внешние и внутренние стрессорные факторы, например, моноаминергические системы. Так, особо чувствительны к подобному воздействию ее норадренергическая, серотонинергическая и дофаминергическая системы.

Ранее не проводилось исследований, направленных на изучение монаминергических систем гиппокампа, в частности, дофаминергической, при проведении моделирования хирургических вмешательств в полости носа, верхней челюсти и околоносовых пазух.

Цель исследования. Оценить значение хирургической травмы на ответ дофаминергической системы гиппокампа при моделирования хирургических вмешательств в полости носа, околоносовых пазухах и альвеолярном отростке верхней челюсти у крыс.

Материалы и методы. Моделирование операций проводилось на крысах-самцах линии Wistar под общей анестезией раствором Золетил 100. В 1 группе проводили моделирование септопластики (n=10). Во 2 группе (n=10) проводили дентальную имплантацию. В 3 группе (n=10) в альвеолярном отростке верхней челюсти делали лунку. В 4 группе (n=10) проводили синус-лифтинг с дентальной имплантацией. В 5 группе (n=10) проводили гайморотомию с повреждением слизистой оболочки ипсилатеральной верхнечелюстной пазухи. При помощи жидкостной хроматографии с электрохимической детекцией определяли концентрацию в гиппокамповой формации дофамина (DA), гомованилиновой кислоты (HVA), 3,4 -дигидроксифенилуксусной кислоты (DOPAC), 3-метокситирамина (3-MT). Определяли также DOPAC/DA, HVA/DA, 3-MT/DA.

Результаты. Концентрация дофамина в гиппокампе, по сравнению с контролем, была достоверно выше в 5-й группе и ниже в 4-й группе. Концентрация HVA была значимо выше во 2-й группе, в 5-й группе ($p<0,01$) и в 1-й группе ($p<0,05$). Межгрупповое сравнение определило, что концентрация HVA была значимо выше во 2-й группе, по сравнению с остальными экспериментальными группами ($p<0,001$). В группах 1, 3 и 4 этот показатель был значимо ниже, по сравнению с 5-й группой ($p<0,01$). Уровень DOPAC был значимо выше ($p<0,01$), по сравнению с контрольными данными. Концентрация 3-MT была достоверно выше в 4-й и 5-й группах ($p<0,001$), а также в 1-й группе ($p<0,05$) и в 3-й группе ($p<0,01$). DOPAC/DA было значимо ниже во 2-й и 4-й группах, по сравнению с контролем ($p<0,001$), а также это отмечалось в 5-й группе ($p<0,01$). Отношение HVA/DA, по сравнению с контрольной группой животных, было достоверно ниже в группах 4 и 5 ($p<0,001$). Отношение 3-MT/DA. U-критерий Манн-Уитни определил, что во 2-й и 5-й группах ($p<0,01$), а также в группе 4 ($p<0,001$) отношение 3-MT/DA было статистически ниже, чем у контрольной группе.

Вывод. При проведении моделирования синус-лифтинга с одномоментной имплантацией и дентальной имплантации, осложненной гайморотомией отмечается рост концентрации метаболитов дофамина 3-MT, HVA и DOPAC, но и одновременно снижение дофаминергической активности гиппокампальной формации, по сравнению с моделированием септопластики и простым повреждением альвеолярного отростка верхней челюсти. Хирургическая травма при моделировании операций в полости носа, околоносовых пазухах и альвеолярном отростке верхней челюсти у крыс провоцирует выраженный стрессорный ответ дофаминергической системы гиппокампа у крыс, что можно интерпретировать, как срыв адаптационных механизмов и развитие дезадаптации в раннем послеоперационном периоде.

НОСОГЛОТОЧНЫЕ КИСТЫ У ДЕТЕЙ

Котова Е.Н.*, Полунин М.М., Баранов К.К., Вязьменов Э.О.

ФГАОУ ВО РНИМУ им. Н.И. Пирогова Минздрава России

E-mail: enkotova@yandex.ru

Этиология пороков и аномалий развития до конца не изучена, врожденные аномалии носоглотки являются редкой патологией и связаны с аномальным течением эмбриогенеза хорды глоточной энтодермы и хорды. Кисты носоглотки являются достаточно редкой патологией, которая, как правило, распознается при эндоскопии носоглотки или в ходе обследования при других патологических состояниях органов головы и шеи, посредством проведения компьютерной томографии и магнитно-резонансной томографии. Врожденные аномалии носоглотки встречаются у 1,9—7,0% практически здоровых людей обоего пола в возрасте от 15 до 30 лет и в большинстве случаев протекают бессимптомно. Носоглоточные кисты – это нередко врожденные пороки развития. Однако их клиническая манифестация может быть не только в детском, но и в подростковом возрасте в зависимости от тяжести, размера и местоположения. В случаях, когда кистозное образование значительного размера, присутствует блок отверстий евстахиевой трубы, болевой симптом, затруднение носового дыхания, что значительно ухудшает качество жизни ребенка.

Цель и задачи. Повышение эффективности диагностики и лечения кист носоглотки у детей на основании дифференцированного подхода к проявлению симптомов заболевания.

Пациенты и методы. С 2009 по 2022 г. на клинических базах кафедры оториноларингологии педиатрического факультета РНИМУ им. Н.И. Пирогова наблюдался 31 пациент (100%) в возрасте от 6 месяцев до 17 лет с кистами и кистоподобными образованиями

носоглотки (средний возраст детей 5.23 ± 0.41 лет), из них 17 детей (54.8%) были направлены в стационар для проведения аденотомии, и кисты носоглотки у этих пациентов являлись интраоперационными находками. Предоперационное обследование включало эндоскопию носоглотки, КТ или МРТ полости носа и носоглотки.

Результаты. При поступлении дети предъявляли жалобы на носовую обструкцию различной степени выраженности, переднюю и заднюю гнойную ринорею, храп, снижение слуха. При эндоскопии носоглотки в 18 случаях (58%) в боковой части носоглотки в области тубарного валика или интрааденоидно определялось округлое плотно-эластичное образование, с кистозным содержимым, размерами от 0,5 до 1,5 см; у 8 детей (25.8%), перенесших ранее аденотомию, лимфоидная ткань в своде носоглотки не определялась, визуализировались кисты в области тубарных валиков, при этом трубная миндалина была гипертрофирована, в 1 случае (3.2%) в задне-верхних отделах носоглотки - плотное, округлое образование с четкими контурами, содержащее воспалительный экссудат.

По данным патогистологического исследования, кисты выстланы многослойным цилиндрическим мерцательным эпителием, а стенки представлены лимфоидной и соединительной тканью с лимфоцитарной инфильтрацией. Эти данные позволили установить окончательный диагноз: интрааденоидные кисты носоглотки.

В ходе настоящего исследования также были выявлены: дермоидная киста, волосатый полип, менинго-энцефало-цистоцеле носоглотки, 2 случая кисты Торнвальдта (16.1%). 30 детям (96.5%) выполнена трансназальная или трансороэпифарингеальное эндоскопическое иссечение или марсупиализация и коагуляция кист с помощью электрохирургического комплекса. У всех пациентов результаты операции были удовлетворительными, послеоперационный период протекал без особенностей. Субъективное улучшение носового дыхания отмечалось уже на 2-й день, а полное исчезновение назальной симптоматики и восстановление «назального комфорта» - к концу второй недели после операции.

Таким образом, в большинстве случаев кисты бессимптомны, они могут быть причиной патологии полости носа. При обнаружении образования в носоглотке необходимо всестороннее обследование пациента, включая сбор анамнеза и клинической симптоматики, эндоскопию носоглотки. При отсутствии клинических проявлений в большинстве случаев достаточно динамического наблюдения за образованием, которое по данным эндоскопии, КТ или МРТ должно быть подробно описано: размер, местоположение, подвижность, цвет и наличие сосудистого компонента. Методом выбора в лечении носоглоточных кист является эндоназальное эндоскопическое хирургическое вмешательство.

КОРРЕЛЯЦИЯ НОСОВОГО ЦИКЛА И СКОРОСТИ БИЕНИЯ РЕСНИЧЕК МЕРЦАТЕЛЬНОГО ЭПИТЕЛИЯ ВЕРХНИХ ДЫХАТЕЛЬНЫХ ПУТЕЙ

Красножен В.Н.[1,2], Покровская Е.М. [1,2], Федорова В.В.[1]

[1] КГМА – филиал ФГБОУ ДПО РМАНПО Минздрава России

[2] ФГАОУ ВО «Казанский (Приволжский) федеральный университет»

*E-mail: vella91@mail.ru

Введение. Одна из важнейших функций, обеспечивающих правильную работу организма человека - полноценное носовое дыхание. Одним из основных показателей данного процесса является носовой цикл (НЦ). На сегодняшний день в мировой литературе описаны различные методы наблюдения за НЦ, но, информации о поведении клеток слизистой оболочки полости носа недостаточно.

Цель. изучить корреляцию носового цикла и скорости биения ресничек мерцательного эпителия верхних дыхательных путей у лиц разного возраста.

Материалы и методы. В период с 2019-2022 гг. прооперированы 30 пациентов (18-59 лет) с изолированным кистозным процессом (20 хирургических вмешательств на верхнечелюстных и 10 на клиновидных пазухах). Изучение мукоцилиарного транспорта (МЦТ) производилось на примере крови, находящейся на слизистой оболочке, оценивалось состояние соустий пазух. Выполняли микроскопию псевдомногослойного эпителия медиальной поверхности средней носовой раковины. Данные обрабатывались на специальной программе, далее, получены графические изображения скорости движения ресничек мерцательного эпителия в относительных единицах измерения.

Результаты. Установлено активность транспорта секрета (АТС) в верхнечелюстных и клиновидных пазухах на стороне вазоконстрикции НЦ. В фазе вазоконстрикции зарегистрировано учащение биения ворсинок мерцательных клеток слизистой оболочки полости носа.

Выводы. Эндоскопическими и микроскопическими исследованиями выявлена зависимость тонуса вазоконстрикторов нижних носовых раковин и периодов АТС в изучаемых пазухах.

ПОДХОД К ВВЫЯВЛЕНИЮ НАРУШЕНИЙ ГОЛОСА, СЛУХА, ШУМА В УШАХ У ЛИЦ ГОЛОСО-РЕЧЕВЫХ ПРОФЕССИЙ В КРАЕВОМ СУРДОФОНОЦЕНТРЕ

Кржечковская Г.К.*, Кржечковская Е.А., Кржечковский Д.В., Кучерявый В.С.

ГБУЗ СК «Ставропольская краевая клиническая больница»

*E-mail: surdo@skkb26.ru

Нарушение голоса, слуха, шума в ушах занимают весьма существенное место при заболеваниях не только ЛОР органов, но и в структуре патологии различных органов, систем. Актуальность этой социально значимой проблемы сохраняется из-за возрастания многочисленных факторов и их сочетаний, которые приводят к неуклонному росту нарушений слуха, шума в ушах и голосовым расстройствам, но при этом должного внимания не уделяется.

Цель. Применение опросника для самооценки голоса, слуха, шума в ушах лицами голосо-речевой профессии с целью выявления нарушений голоса, слуха, шума в ушах.

Материалы и методы. Наблюдали в динамике 192 пациента голосо-речевой профессии в возрасте 26-65 лет, из них женщин 135, мужчин - 57 направленных ЛОР врачом на консультацию сурдолога -85 больных с жалобами на нарушение слуха, шума в ушах (1 группа), к ЛОР-фониатру -107 пациентов с жалобами на охриплость (2 группа). Всем пациентам до приема специалистов рекомендовали заполнить разработанный нами опросник по самооценке голоса, слуха, шума в ушах, состояния ЛОР органов. На приеме сурдолога пациентам 1 группы проводили комплексное исследование слуха, шумометрию, консультацию невролога сурдофоноцентра (СФЦ). При этом по самооценке в опроснике о нарушениях звучности голоса пациентам 1 группы врач сурдолог рекомендовал выполнять гигиену голоса и консультацию ЛОР-фониатра при последующем приеме у специалистов СФЦ с заключением эндокринолога, невролога, терапевта. Пациентам 2 группы ЛОР-фониатр проводил телефаринголарингоскопию, с разъяснением выявленного заболевания глотки, гортани и на основании данных опросника на периодический шум в ушах, давнее нарушение слуха, ЛОР-фониатр рекомендовал консультацию сурдолога с заключением невролога, терапевта, эндокринолога при последующем контроле у ЛОР-фониатра в динамике. Пациентам 2 группы при повторном контроле у ЛОР-фониатра проводил консультацию сурдолог с комплексом исследования слуха: тональную пороговую аудиометрию в диапазоне конвенциональном, а при отсутствии нарушений - в расширенном диапазоне частот. По данным опросника при шуме в ушах исследовали над порогом по идентификации шум в ушах.

Результаты. У 93% пациентов 1группы при сурдологическом комплексном исследовании, консультации сурдолога, невролога СФЦ и с заключением терапевта, выявили двустороннюю сенсоневральную тугоухость 0-I степени, из них у 9 пациентов фиксировали с

маскировкой большее одностороннее нарушение слуха. При исследовании среди них шума в ушах регистрировали по идентификации широкополосный шум над порогом 5 дБ у 17%. При практически нормальном слухе на фоне гипертонической болезни узкополосный шум над порогом до 10 дБ регистрировали у 6 пациентов. При этом на приеме ЛОР-фониатра у 89% пациентов 1 группы выявили гипотонусную дисфонию (привычную), у 7% - гипертонусную дисфонию, у 3-х пациентов хронический гипертрофический тонзиллофарингит, что было сопоставимо с данными по самооценке в опросниках у этих пациентов.

У 28% больных 2 группы на приеме у ЛОР-фониатра диагностировали хронический гипертрофический фаринголарингит, у 21%-односторонний (давний) паралич гортани после операции на щитовидной железе, «узелки певцов» в 6% случаев, гипертонусную дисфонию диагностировали у 19%, у остальных фиксировали гипотонусную дисфонию, в том числе на фоне искривления носовой перегородки. Все пациенты нуждались в динамическом контроле, лечении ЛОР-фониатра. При этом пациентам 2 группы на консультации сурдолога в соответствии с данными самооценки в опроснике проводили комплексное исследование слуха и выявили у 22 пациентов изменение слуха в пределах возрастных нарушений, у 14 пациентов сенсоневральную тугоухость 1 степени по лучше слышащему уху, из них у 5 с большим односторонним нарушением. По данным опросника у 45% был отмечен шум в ушах. При исследовании у них слуховой функции в конвенциональном диапазоне частот слух регистрировали в пределах практической нормы, в расширенном диапазоне частот 10-16 кГц выявили нарушение соответственно 40-50 дБ с обеих сторон у 18%. Шум в ушах на момент исследования по идентификации широкополосный над порогом 5 дБ регистрировали у 24% пациентов 2 группы с последующим лечением, контролем в динамике у сурдолога, невролога, ЛОР-фониатра СФЦ и наблюдением у терапевта, невролога по месту жительства

Выводы:

1. Применение опросника активизирует лиц голосо-речевой профессии к самооценке своего голоса, слухового восприятия, своевременному обращению к ЛОР врачу и может быть направлено на сохранение слуха, звучности голоса в профессии
2. Использование опросника до приема ЛОР врача сокращает время сбора анамнеза на приеме, обращает внимание врача на самооценку голоса лицами голосо-речевой профессии, возможные проявления нарушений слуха, шума в ушах, что является обоснованием к направлению в СФЦ для специализированного обследования с целью лечения, предотвращения развития тугоухости, шума в ушах, голосовых нарушений.

СРАВНИТЕЛЬНАЯ ОЦЕНКА РЕЗУЛЬТАТОВ ВОЗДЕЙСТВИЯ ХИРУРГИЧЕСКИХ ЛАЗЕРОВ С ДЛИНАМИ ВОЛН 10600 НМ И 445 НМ НА БИОЛОГИЧЕСКУЮ МОДЕЛЬ ГОРТАНИ

Кривопалов А.А.[1,2], Шамкина П.А. [1], Панченко П.И. [1], Глущенко А.И.[1]*

[1] ФГБУ «Санкт-Петербургский НИИ уха горла носа и речи» Минздрава России

[2] ФГБОУ ВО «СЗГМУ им. И.И. Мечникова» Минздрава России

*E-mail: nocturne4@mail.ru

Введение. С приходом лазерных технологий в хирургию произошло качественное изменение лечебного процесса. Первым высокоэнергетическим аппаратом, применяемым для оперативного лечения различных патологий ЛОР-органов, стал генератор фотонов с активной средой на CO2 газе. Данный лазер с длиной волны 10600 нм считается «золотым стандартом» в хирургии гортани за счет бережного отношения к ткани, ввиду автоматизированного дистантного воздействия, а также низкой проникающей способности длинноволнового излучения. На сегодняшний день помимо CO2-лазера существует множество лазерных систем, генерирующих излучение различной длины волны. Одним из новых лазеров, получивших большой интерес в оториноларингологии, является ангиолитический лазер с длиной волны 445 нм, относящийся к синей части оптического спектра. Данный вид оптоволоконного лазера благодаря высокому гемостатическому и резекционному эффектам активно применяется в ларингологии как для лечения новообразований гортани, так и стенозов. Однако, ввиду малого количества научных работ, посвященных использований данного лазера в клинической практике, является актуальным продолжение исследования свойств лазерного излучения с длиной волны 445 нм на биологической модели. Также остро стоит вопрос о выборе хирургического лазера с отличающимися биологическими эффектами при решении различных клинических ситуаций, что обуславливает необходимость проведения сравнительных экспериментальных работ по выявлению оптимального вида излучения для безопасного использования в лор-практике, в частности, в ларингологии.

Цель. Проанализировать результаты воздействия хирургических лазеров с длинами волн 10600 нм и 445 нм на голосовые складки биологической модели.

Материалы и методы. В ходе экспериментальной работы была выполнена серия исследований на голосовых складках мелкого рогатого скота (взрослые разнопородные особи 90-100 кг).

С помощью хирургических лазеров с длинами волн 445 нм и 10600 нм поочередно произведены разрезы протяженностью 5-6 мм перпендикулярно медиальному краю истинной голосовой складки. Всего было отработано 8 режимов синего лазера (6.5-8.0 Вт, 18-20

Импульс, Пауза 150мс; - без гелия) и 6 режимов CO2 лазера (4.0-5.0Вт, Пауза 0.01-0.05с Глубина 3мм).

Каждый из режимов исследовался двухкратно, в результате полученных лазерных разрезов макроскопическая картина оценивалась на основании равномерности разреза, наличия/отсутствия карбонизата, а микроскопическая картины на основании глубины зоны деструкции, коагуляционного некроза и ишемии.

Общее количество опытов 28, общее количество микропрепаратов 56.

Результаты. При оценке макроскопископических данных применения лазера с длиной волны 445 нм с мощностью 6.0 Вт была выявлена прерывистость разреза, при всех остальных режимах разрез равномерный. При работе с мощностью 8Вт 20 мс «синим» лазером и 5.0Вт 0.01с выявлено образование карбонизата, легко снимающегося при промакивании. При работе в остальных режимах образование карбонизата не наблюдалось. По данным микроскопической картины выявлено, что использовании лазера с длиной волны 445 нм определялась более широкая зона ишемии (обратимых изменений) по сравнению с использованием углекислотного лазера, однако зона некроза была выше.

Выводы. На основании экспериментальной работы были доказаны выраженные резекционные свойства CO_2 лазера и высокие коагуляционные свойства нового «синего» лазера, что обуславливает их использование при работе в условиях водонасыщенных и хорошо кровоснабжаемых тканей. Необходимо дальнейшее исследование для определения расширенных показаний для выбора хирургического лазера.

ПАТОЛОГИЧЕСКИЕ ИЗМЕНЕНИЯ И ЗАЩИТА ГОРТАНИ ПРИ ПРОЛОНГИРОВАННОЙ ИНТУБАЦИИ ТРАХЕИ У ДЕТЕЙ

Кротов Ю.А.*, Соколова О.Г., Кротов С.Ю.

ФГБОУ ВО ОмГМУ Минздрава России

*E-mail: profkrotov@mail.ru

В настоящее время мы наблюдаем бурное развитие детской реаниматологии и интенсивной терапии, что позволило существенно повысить выживаемость пострадавших по поводу стенозирующего ларинготрахеобронхита, ЧМТ, перинатальных повреждений ЦНС, ургентных ситуаций. Вместе с тем, длительная чрезгортанная интубация трахеи остается одной из главных причин формирования дыхательных стенозов, канюленосительства, за счет патологических изменений в гортани и начальном отделе трахеи у детей, перенесших эту процедуру.

Сложная и длительная хирургическая коррекция постинтубационных осложнений не всегда приводит к полной клинико-функциональной реабилитации больных. Данное обстоятельство нацеливает на поиск способов профилактики возможной патологии путем обоснования и разработки технологии защиты гортани при пролонгированной интубации трахеи, что определят цель и задачи проведенного исследования.

Исследование включает определение элементов риска на развитие хронических стенозов гортани путем использования многофакторного логистического регрессивного анализа и расчета вероятности стенозирования в зависимости от возраста, продолжительности интубации, наличия патологии ЦНС, внутриутробного инфицирования в детских возрастных группах, морфологическую оценку динамики структурно-функциональных изменений гортани при различных сроках интубации.

Клиническая часть содержит сравнительный анализ эффективности способов защиты гортани у 3-х групп пациентов с длительной интубацией трахеи. В первой группе (11 чел.) защита гортани заключалась в проведении традиционных профилактических мероприятий: кондиционировании газовой смеси в аппарате ИВЛ, использовании одноразовых контуров, бактериальных фильтров, катетеров для ежедневной санации трахеобронхиального дерева. Во второй группе (12 чел.) кроме традиционных мероприятий ежедневно в течение 5 дней (по 20 секунд) проводился фонофорез водного раствора тиенама (имипенем/циластин натрия) в проекции перстнещитовидной связки гортани. В третьей группе (12 чел.) традиционные мероприятия и фонофорез дополнялись ультразвуковой региональной лимфотропной антибактериальной терапией раствора лидазы и тиенама, вводимых по переднему краю кивательной мышцы на уровне ее верхней и средней трети, общая продолжительность воздействия была 80 секунд и составляла 5 процедур.

В качестве оценочных критериев использованы бактериологические, цитологические, биохимические исследования смывов со слизистой оболочки гортани на 1, 3, 5 и 7-е сутки интубации; ультразвуковое исследование амплитуды колебания голосовых складок при фонации и толщину слизистой оболочки на уровне подголосового отдела; частоту, длительность клинических симптомов и исходы ларингита в группах сравнения.

Было выявлено, что относительно низкий риск развития стенозов новорожденных достоверно возрастает по мере достижения ими грудного и раннего детского возраста. Он увеличивается также при имеющейся патологии ЦНС и продолжительности интубации трахеи более 17 суток, у детей до года - при наличии внутриутробного инфицирования.

Гистологические исследования выявили дегенеративно-деструктивные изменения стенок гортани во все сроки интубации. Изменения в собственной пластинке слизистой оболочки варьировали от посттравматического отека до катарального ларингита. Тенденция к

хронизации процесса четко прослеживалась при интубации трахеи более 2 недель. При интубации трахеи более 1 месяца в слизистой преобладали явления хронического неспецифического продуктивного воспаления с явлениями фиброза.

Клинико-лабораторное обследование интубированных пациентов в сравниваемых группах продемонстрировало более высокую эффективность фонофореза тиенама и региональной лимфотропной терапии в сравнении с традиционными превентивными мероприятиями. Полученные данные свидетельствовали о выраженном детоксикационном, антибактериальном эффекте, снижении степени микробной контаминации слизистой гортани. Клинические проявления ларингита у пациентов третьей группы купировались на 4,67±1,53, у пациентов первой группы – на 10,22±7,48 сутки. В постинтубационном периоде лишь у 3 пациентов третьей группы имело место осложненное течение, что в 3 раза ниже аналогичного показателя в первой группе и в 1,5 раза чем во второй. Сравнивая исходы острого постинтубационного ларингита, следует отметить, что в третьей группе не только не регистрировалось случаев развития хронического стеноза гортани, но и наблюдалось полное выздоровление всех пациентов.

Таким образом, применение разработанного способа защиты гортани в сравнении с традиционными профилактическими мероприятиями позволяет в 3 раза снизить частоту и в 2 раза сократить длительность острых постинтубационных ларингитов.

ПЛАСТИКА ПЕРФОРАЦИИ ПЕРЕГОРОДКИ НОСА С ПРИМЕНЕНИЕМ ТКАНЕИНЖЕНЕРНОЙ КОНСТРУКЦИИ НА ОСНОВЕ ДЕМИНЕРАЛИЗОВАННОЙ КОСТИ

Крюков А.И.[1,2], Боровкова Н.В.[3], Товмасян А.С.[1], Мосин В.В.[1], Пономарев И.Н.[3], Магамедханов Ю.М.[1]

[1]ГБУЗ «Научно-исследовательский клинический институт оториноларингологии им. Л.И. Свержевского» ДЗМ

[2] Кафедра оториноларингологии им. академика Б.С. Преображенского лечебного факультета ФГАОУ ВО РНИМУ им. Н.И. Пирогова Минздрава России

[3] ГБУЗ «Научно-исследовательский институт скорой помощи им. Н.В. Склифосовского Департамента здравоохранения города Москвы»

Актуальность. Ежегодно возрастающее количество выполняемых хирургических вмешательств по поводу искривления перегородки носа приводит к увеличению числа пациентов с перфорацией перегородки носа (ППН). Исследователями по всему миру

предлагаются различные методики пластики ППН. Наиболее эффективными остаются методы перемещенных лоскутов слизистой оболочки полости носа, однако техника выполнения данной операции остается одной из наиболее сложных в оториноларингологии и требует участия опытных специалистов. Следует заметить, что, несмотря на уже имеющийся опыт в пластике ППН, авторами отмечается сохраняющийся риск рецидива перфорации в 7-37% случаев. В свою очередь, развивающиеся технологии регенеративной медицины привлекают внимание исследователей к вопросам применения различных вариантов тканеинженерных конструкций в пластике ППН, в том числе с использованием мезенхимальных столовых клеток. Однако, несмотря на заявленные некоторыми авторами высокую эффективность этих технологий в рамках экспериментальных групп, предложенные методики остаются весьма дорогостоящими и ограничены в рутинной практике врача-оториноларингологеа.

Цель. Разработка и апробация тканеинженерной конструкции, способной повысить эффективность пластики ППН.

Материал и методы. Прооперировано 10 пациентов с ППН (размер перфорации до 1.5 см±0,5) с применением аллогенной деминерализованной кости, пропитанной аутологичнным препаратом на основе тромбоцитов и факторов роста, выделенных из них. Предложенная тканеинженерная конструкция всем пациентам устанавливалась в область дефекта перегородки носа между листками слизистой оболочки. При этом, в ряде случаев, с целью упрощения методики пластики ППН установленная тканеинженерная конструкция прикрывалась свободными лоскутами слизистой оболочки полости носа и/или нижних носовых раковин.

Результаты. У 9 пациентов из 10 через 3 недели после выполненной операции, после удаления силиконовых септальных шин отмечалось приживление трансплантатов. При эндоскопическом контроле фиксировалась неоваскуляризация имплантата. Шестимесячный период наблюдения пациентов показал, что тканеинженерная конструкция лизировалась у всех 10 пациентов. При этом в случаях отсутствия должного ухода за полостью носа, а также в случаях активации условно-патогенной флоры лизис имплантатата сопровождался повторным формированием ППН.

Заключение. Применение тканеинженерных конструкций при выполнении пластики ППН является весьма перспективной и потенциально эффективной методикой, упрощающей хирургический этап лечения. Деминерализованнаяя кость остается эффективным скаффолдом при создании тканеинженерных конструкций, необходимых при выполнении пластики ППН. Однако, ввиду короткого периода жизнедеятельности скаффолда необходим подбор более устойчивых к воздействию условно-патогенной микрофлоры материалов.

ИСКУССТВЕННАЯ ВИСОЧНАЯ КОСТЬ КАК ТРЕНИНГ В ХИРУРГИИ ПАЦИЕНТОВ С ХОЛЕСТЕАТОМОЙ ПИРАМИДЫ ВИСОЧНОЙ КОСТИ

Крюков А.И.[1,2], Гаров Е.В.[1,2], Зеленкова В.Н.[1], Мищенко В.В.[1], Бойко А.А.[3]

[1]ГБУЗ «Научно-исследовательский клинический институт оториноларингологии им. Л.И. Свержевского» ДЗМ

[2]Кафедра оториноларингологии им. академика Б.С. Преображенского лечебного факультета ФГАОУ ВО РНИМУ им. Н.И. Пирогова Минздрава России

[3]Общество с ограниченной ответственностью «ЛВМ АТ Медицина»

*E-mail: lfgr1@yandex.ru

Введение. Среди практикующих оториноларингологов всегда наблюдался интерес к освоению хирургии височной кости (ВК), как одной из самых сложных в оперативной оториноларингологии анатомических областей. В начале 2000-х годов симуляционные тренажёры для развития хирургических навыков были полезной, но весьма абстрактной концепцией. Особое внимание уделяется врожденным холестеатомам пирамиды ВК, учитывая сложности хирургического доступа. Существующий тренажер VOXELMAN подходит для данной подготовки. Обладая принципом обратной связи, он дает возможность тактильных ощущений, однако не может полностью заменить их и механических навыков при работе с искусственным или аутопсийным препаратом. В связи с этим назрела острая необходимость создания прототипа ВК человека с конкретной патологией из искусственных материалов для отработки хирургического доступа с учетом анатомических особенностей и распространением патологического процесса по предварительно предоставленным данным КТ ВК.

Цель исследования. Разработка и создание искусственной ВК с определенным вариантом патологии данной локализации.

Материалы и методы. Планирование хирургического лечения пациента Х. 41 года, с инфралабиринтной холестеатомой включало этап выполнения вмешательства на искусственной ВК, изготовленной по его данным КТ. При изучении серии компьютерных томограмм отмечалось инфралабиринтное распространение холестеатомы с разрушением задней грани пирамиды ВК протяженностью 1,5 см с распространением во внутренний слуховой проход, разрушением преддверия, фистулой заднего полукружного канала, промонториума и с распространением в барабанную полость. Цепь слуховых косточек сохранена, аттик, адитус и антрум, а также сосцевидный отросток без патологических изменений, что может свидетельствовать о врожденном характере холестеатомы пирамиды ВК. На этапе амбулаторного обследования пациент предоставил КТ ВК в коронарной и аксиальной проекциях. Совместно со специалистами компании ООО «ЛВМ АТ Медицина» в

компьютерных программах – Inobitec, Blender, Vibratj осуществлены мероприятия по сегментации снимков КТ, разделению ВК с последующим проложением пути холестеатомы поролоновым наполнителем.

При изготовлении данного образца Моделирование методом послойного наплавления (англ. Fused deposition modeling (FDM)) – технология аддитивного производства, подразумевает создание трехмерных объектов за счет нанесения последовательных слоев материала, повторяющих контуры цифровой модели. Как правило, в качестве материалов для печати выступают термопластики, поставляемые в виде катушек нитей или прутков. Производственный цикл начинается с обработки трехмерной цифровой модели. Модель в формате STL делится на слои и ориентируется наиболее подходящим образом для печати. При необходимости генерировались поддерживающие структуры, необходимые для печати нависающих элементов. Модель производилась выдавливанием («экструзией») и нанесением микрокапель расплавленного термопластика с формированием последовательных слоев, застывающих сразу после экструдирования. Данная технология активно используется в различных медицинских направлениях для получения анатомических моделей костных дефектов. Одним из преимуществ ее использования является невысокая стоимость и широкий выбор материалов. Согласно данным литературы, плотность нормальной костной структуры 1500-2000 HU. Материал искусственного камня пластикрид обладает твердостью 1700 HU.

Результаты. Готовая искусственная ВК с проложенной инфралабиринтной холестеатомой фиксировалась в трёхточечной системе. Были выполнены следующие этапы диссекционной работы: первым этапом под контролем операционного микроскопа с помощью режущих фрез и моторной системы выполнена расширенная аттикоантромастоидотомия, истончена задняя стенка наружного слухового прохода и удалена. Далее выполнена декомпрессия тимпанальной и мастоидальной частей лицевого нерва и нижняя тимпанотомия. Выполнена поэтапная лабиринтэктомия. После удаления заднего и латерального полукружных каналов определялась деструктивная полость, заполненная поролоновым наполнителем, имитирующем холестеатому, с разрушением задней грани пирамиды, протяженностью около 1,5 см. Вскрыт внутренний слуховой проход с визуализацией аналогичного материала. Следующим этапом выполнена кохлеотомия с визуализацией костного канала внутренней сонной артерии.

Вывод. Создание персонифицированной искусственной ВК является новым уровнем тренажорных технологий, который позволяет нам планировать хирургический доступ с его отработкой, учетом анатомических особенностей, распространением патологического процесса и свести к минимуму интра- и послеоперационные осложнения, учитывая объем хирургического вмешательства.

ДВУСТОРОННЯЯ ВЕСТИБУЛОПАТИЯ ПРИ АУТОИММУННОМ ПОРАЖЕНИИ ВНУТРЕННЕГО УХА

Крюков А.И.[1,2], Кунельская Н.Л.[1,2], Байбакова Е.В.[1*], Заоева З.О.[1], Гусева А.Л.[2], Чугунова М.А.[1], Манаенкова Е.А.[1], Тимофеева М.Г.[1], Петухова Н.А.[1]

[1] ГБУЗ «Научно-исследовательский клинический институт оториноларингологии им. Л.И. Свержевского» ДЗМ

[2]Кафедра оториноларингологии им. академика Б.С. Преображенского лечебного факультета ФГАОУ ВО РНИМУ им. Н.И. Пирогова Минздрава России

E-mail: e.baybakova@inbox.ru

Введение. В последние годы в мировом сообществе все больше внимания уделяется роли иммунной системы в возникновении кохлеовестибулярной патологии. Есть вероятность, что в основе многих заболеваний внутреннего уха лежат аутоиммунные процессы, что еще только предстоит доказать. Структуры внутреннего уха могут подвергаться аутоиммунному воздействию как в рамках системного аутоиммунного заболевания, так и изолированно. Поражение внутреннего уха в рамках системного аутоиммунного процесса чаще всего сопряжено с такими заболеваниями как синдром Когана, синдром Сусскака, болезнь Бехчета, системная красная волчанка, рассеянный склероз, аутоиммунные заболевания щитовидной железы и др. К изолированному поражению внутреннего уха относят Болезнь Меньера, идеопатическое заболевание, которое в ряде случаев, по данным литературы, может быть аутоиммунно опосредованным, так же отдельно выделяют аутоиммунную болезнь внутреннего уха, характеризующуюся развитием двухсторонней быстро прогрессирующей нейросенсорной тугоухости и двустороннего вестибулярного поражения, возможна также изолированная двусторонняя вестибулопатия.

Системные аутоиммунные заболевания, сопровождающиеся кохлеовестибулярным поражением, считаются редкими состояниями, возможно, поэтому диагностика этих заболеваний вызывает трудности. Особенно сложной задачей является постановка диагноза при изолированном аутоиммунном заболевании внутреннего уха, так как отсутствуют специфические биомаркеры для данной патологии, нет установленных клинических критериев, подтверждающих аутоиммунный характер кохлеовестибулярного поражения. В связи с отсутствием четкого диагностического алгоритма и плохой осведомленностью врачей пациенты могут долгое время оставаться без правильного диагноза, что приводит к прогрессивным и необратимым изменениям функции рецепторных структур уха.

Клинический случай. Пациент Т., 35 лет, обратился в консультативное отделение Института в марте 2023 г. Из анамнеза: болен около 5 лет, когда внезапно возник отек левого

глаза, появилась головная боль пульсирующего характера, снижение слуха на левое ухо, головокружение системного характера с тошнотой и рвотой, с последующим полным разрешением симптоматики в течение суток. В последствии, аналогичные приступы повторялись с вовлечением то правого то левого глаза, снижением слуха то на одно, то на другое ухо. Последний приступ головокружения был в ноябре 2022г., после чего больного стала беспокоить постоянная шаткость походки и затуманенность зрения при движениях головой. В течение этих лет пациент неоднократно обследовался и лечился у отоларинголога, терапевта, невролога и офтальмолога с различными диагнозами, получал курсы стимулирующей и сосудистой терапии без эффекта. В 2020 г. слухопротезирован на правое ухо. По данным тональной пороговой аудиометрии на момент консультации была выявлена двустронняя нейросенсорная тугоухость IV степень справа, глухота слева. При вестибулометрическом исследовании выявлена выраженная двусторонняя вестибулопатия (гипорефлексия). По совокупности данных анамнеза и данных клинического исследования было предположено системное аутоиммунное заболевание с поражением глаз и внутреннего уха (синдром Когана), который был подтвержден в последствии ревматологом. Пациенту была назначена вестибулярная реабилитация, он начал получать базисную терапию глюкокортикостероидами и препарат азатиоприн - с положительным эффектом. Спустя месяц лечения при контрольной тональной пороговой аудиометрии была выявлена двусторонняя нейросенсорная тугоухость III степени справа, IV степени слева. Больной отметил субъективное улучшение равновесия, но по данным видеомпульсного теста - вестибулоокулярный рефлекс без положительной динамики.

Заключение. Аутоиммунные заболевания следует предполагать у пациентов с прогрессирующими кохлеовестибулярными нарушениями, которые не могут быть объяснены какими-либо другими причинами и имеют тенденцию к ремитирующему течению с периодическими периодами обострения и ремиссии, что, вероятно, связано с фазами активации и ремиссии аутоиммунного процесса.

Мультидисциплинарный подход (оториноларинголог, терапевт, ревматолог, офтальмолог) к таким пациентам имеет первостепенное значение для формирования комплексной, а не узкопрофильной картины заболевания. Только таким образом возможно назначение своевременного адекватного лечения и предотвращение необратимых повреждений рецепторов внутреннего уха.

КЛИНИЧЕСКОЕ ЗНАЧЕНИЕ РАЗВИТИЯ МЕХАНИЗМОВ СИСТЕМНОГО ВОСПАЛЕНИЯ ПРИ ХРОНИЧЕСКОМ ТОНЗИЛЛИТЕ

Крюков А.И.[1,2], Петухова Н.А.[1], Товмасян А.С.[1], Степанова М.М.[1]

[1] ГБУЗ «Научно-исследовательский клинический институт оториноларингологии им. Л.И. Свержевского» ДЗМ

[2]Кафедра оториноларингологии им. академика Б.С. Преображенского лечебного факультета ФГАОУ ВО РНИМУ им. Н.И. Пирогова Минздрава России

Введение. Хронический тонзиллит (ХТ) занимает одно из ведущих мест в общей структуре ЛОР-патологии. Традиционные диагностика и тактика ведения больных ХТ базируются в большей мере на оценке данных жалоб больного, анамнеза и клинических признаков заболевания, что не является достоверной патогномоничной информацией, представляющей хроническое воспаление нёбных миндалин в полном развёрнутом виде его этиопатогенеза.

Цель работы. Изучить роль микробиома (МБ) человека и отдельных его геобиомов, а также корреляционные взаимосвязи различных форм ХТ с системным вялотекущим хроническим воспалением на основе принципов унитарной теории эпителиально-эндотелиального дистресс-синдрома (ЭЭДС), разработанной в 2016 г. в НИКИО им. Л.И. Свержевского.

Материалы и методы. Проведено комплексное обследование 60 пациентов с различными формами ХТ (простая, токсико-аллергическая форма I, ТАФI, и ТАФII, по классификации Преображенского-Пальчуна), которое включало применение клинических методов, выполнение биохимических исследований методом газо-жидкостной хроматографии слюны и копрофильтрата с определением уровней и спектров летучих жирных кислот в биотопах, а также - изучение микробиома и триггеров воспаления в сыворотке крови методом газовой хроматографии-масс-спектрометрии. Полученные результаты анализированы с использованием алгоритмов вычислительных, статистических биоинформатических методов и технологий.

Результаты. Научно-обоснованный подход к системному изучению этиопатогенеза ХТ, разработанный в Институте, позволил определить новые направления таргетной терапии и профилактики этой патологии. Получена информационная доказательная база участия МБ в обеспечении гомеостаза и поддержания здоровья, а также активного влияния на воспаление. Данные исследований наиболее ёмких и разнообразных по видовому и количественному составу микробиоценозов ротоглотки и кишечника, изученные на основе теории ЭЭДС параметры показали тесные анатомо-функциональные связи и взаимовлияние. Получены и

систематизированы критерии интегральной оценки микробиоценозов ротоглотки и кишечника при различных формах ХТ методами МБ ассоциированной метаболоники и МБ ассоциированной экспосоники (МАЭ). Выявлены оптимальные и объективные молекулярные маркёры диагностики различных форм ХТ. Определена взаимосвязь нарушений исследуемых микробиоценозов с развитием системного хронического вялотекущего воспаления при различных формах ХТ.

Заключение. Полученные результаты подтверждают необходимость системного изучения МБ человека в качестве «органа-мишени» для коррекции модифицируемых факторов риска развития и прогрессирования ХТ. Это повысит достоверность диагностики различных форм ХТ, эффективность методов его лечения, реабилитации и профилактики.

ОЗОНОТЕРАПИЯ И ЛАЗЕРОТЕРАПИЯ – ПРОГРЕССИВНЫЕ МЕТОДЫ ЛЕЧЕНИЯ АТРОФИЧЕСКОГО ФАРИНГИТА

Крюков А. И.[1,2], Погонченкова И.В.[3], Товмасян А.С.[1], Куликов А.Г.[3], Филина Е.В.[1*], Артемьева-Карелова А.В.[1], Бессараб Т.П.[1]

[1]ГБУЗ «Научно-исследовательский клинический институт оториноларингологии им. Л.И. Свержевского» ДЗМ

[2]Кафедра оториноларингологии им. академика Б.С. Преображенского лечебного факультета ФГАОУ ВО РНИМУ им. Н.И. Пирогова Минздрава России

[3] ГБУЗ «Московский научно-практический центр медицинской реабилитации, восстановительной и спортивной медицины» ДЗМ

*E-mail: ekaterinafilina_95@mail.ru

Введение. Хронический фарингит (ХФ) является одной из наиболее часто встречающихся патологий ротоглотки. Следует отметить, что из всех форм ХФ, наибольшее влияние на качество жизни отмечается у пациентов с атрофическим фарингитом (АФ). Несмотря на высокую распространённость данного заболевания, подробное описание морфологического состояния задней стенки глотки у данных пациентов отсутствует. Кроме того, отсутствуют чёткие функциональные критерии оценки состояния слизистой оболочки задней стенки глотки. Многие из современных методов лечения не обеспечивают продолжительный эффект. В связи с этим, продолжается поиск наиболее эффективного и безопасного метода лечения АФ.

Цель. Повышение эффективности лечения пациентов с ПФ посредством применения озонотерапии и низкоинтенсивной лазеротерапии

Материалы и методы. Было обследовано 90 пациентов с АФ (мужчин – 47, женщин – 43, средний возраст – 52.5 лет). Все пациенты были разделены на три группы по 30 больных в зависимости от проведенного лечения АФ: группа I – традиционная методика лечения (полоскание ротоглотки растворами антисептиков, применение таблеток для рассасывания), группа II – лечение с применением озонотерапии (озонированное масло «Озонид»), группа III – лечение с применением озонотерапии и лазеротерапии. Продолжительность курса лечения у всех больных составила 8 процедур.

При обследовании пациентов проводили сбор анамнеза, осмотр ЛОР органов, цитологическое, микробиологическое исследование слизистой оболочки задней стенки глотки, контактную эндоскопию задней стенки глотки. Для оценки жалоб (ощущение сухости, периодическая болезненность и ощущение инородного тела в ротоглотке, дискомфорт при глотании, неприятный запах изо рта) и фарингоскопических признаков (истончение, атрофия, наличие слизи и корок на задней стенке глотки) использовали ВАШ, каждую жалобу и признак оценивали в баллах от 0 до 5.

Результаты исследования. В группе I общий средний балл при оценке жалоб у пациентов до лечения составил 1,92±0,48; после лечения – 1,76±0,41; в группах II и III до лечения – 1,96±0,63 и 1,93±0,53 балла, соответственно, после лечения – 1,56±0,47 и 1,23±0,32 балла, соответственно.

При оценке фарингоскопических признаков в группе I общий средний балл до лечения составил 1,90±0,85; после – 1,60±0,66; в группах II и III до лечения – 1,88±0,75 и 2,09±0,86, соответственно, после – 1,16±0,58 балла и 1,14 ± 0,52 балла, соответственно.

До и после проведения лечения пациентам I, II, III групп было проведено жидкостное цитологическое исследование. До лечения у всех пациентов наблюдались признаки гиперкератоза и дискератоза, единичные элементы воспаления. После лечения: в группе I – положительная динамика отсутствовала; в группе II – у 24 пациентов определялись клетки поверхностных слоёв плоского эпителия без признаков гиперкератоза и дискератоза, единичные элементы воспаления, у 6 – клетки поверхностных слоёв плоского эпителия с гиперкератозом и дискератозом; в группе III – у 21 пациентов определялись клетки поверхностных слоёв плоского эпителия без признаков гиперкератоза и дискератоза, у 9 пациентов – клетки поверхностных слоёв плоского эпителия без признаков гиперкератоза и дискератоза, единичные элементы воспаления. Полученные результаты свидетельствуют о выраженном противовоспалительном эффекте озонотерапии и лазера.

До лечения обсемененность сапрофитными микроорганизмами задней стенки ротоглотки внутри сравнимаемых групп была практически идентична: *S. viridans* 10^3 КОЕ/мл – у 20% пациентов, *N. spp.* 10^3 КОЕ/мл – у 15-20% пациентов, *C. oxytoca* 10^5 КОЕ/мл – у 20-

25% пациентов, *S. maltophilia* 10^4 КОЕ/мл – до 20% пациентов. Частота обсемененности патогенной микрофлорой до лечения была также идентична в группах сравнения: C. pneumoniae 10^6 КОЕ/мл у 10%, S. aureus 10^6 КОЕ/мл у 10—15%. После проведения лечения у пациентов группы I статистически значимого снижения обсеменённости как сапрофитной так и патогенной микрофлоры не отмечалось. У пациентов II и III групп после проведения лечения отмечалось снижение общей обсеменённости: патогенная микрофлора (*C. pneumonia, S. aureus*) – не выявлена; отмечается снижение обсеменённости задней стенки глотки сапрофитной микрофлорой. Разница между группами II и III статистически не достоверна ($p \leq 0,05$)

По данным микробиологического исследования до проведения лечения у пациентов трёх групп в 50% (n=45) выделена *Candida albicans* (в группе I – у 13, в группе II – у 18, в группе III – у 14); после лечения в группе I: фунгицидного эффекта в отношении *Candida albicans* не отмечено (*Candida albicans* выделена у 13 пациентов); у пациентов II и III групп *Candida albicans* не выделена. Полученные результаты свидетельствуют о наличии фунгицидного эффекта озонотерапии.

По данным контактной эндоскопии до проведения лечения у всех пациентов (n=90) отмечались признаки ишемии микроциркуляторного русла слизистой оболочки задней стенки ротоглотки. После проведения лечения: в группе I положительная динамика отсутствовала; в группе II у 40% пациентов на единицу площади отмечалось увеличение числа функционирующих капилляров на 20%; в группе III у 60% пациентов отмечалось увеличение числа функционирующих капилляров на 30%. Полученные результаты свидетельствуют об улучшении микроциркуляции при воздействии озонотерапии и низкоинтенсивного лазерного излучения.

При проведении обследования у 27 пациентов (30%) были выявлены признаки ГЭРБ (в группе I – 9 в группе II – у 10, в группе III – у 8). Все пациенты с ГЭРБ были консультированы гастроэнтерологом, проводилась антирефлюксная терапия.

Выводы. Лечение АФ с применением озонотерапии и лазеротерапии способствует снижению выраженности симптомов данного заболевания, данная методика характеризуется наличием противовоспалительного, бактерицидного, фунгицидного (в отношении *Candida albicans*) эффектов, положительным эффектом в отношении микроциркуляции слизистой оболочки задней стенки ротоглотки. На основании полученных результатов, можно предположить, что с применением озонотерапии в сочетании с лазеротерапией открываются новые перспективы для патогенетически обоснованного и эффективного лечения АФ.

ПРИМЕНЕНИЕ МЕТОДА ФУНКЦИОНАЛЬНОГО БИОУПРАВЛЕНИЯ С БИОЛОГИЧЕСКОЙ ОБРАТНОЙ СВЯЗЬЮ В ДИАГНОСТИКЕ ДИСФОНИИ ПО ГИПЕРТОНУСНОМУ ТИПУ

Крюков А.И.[1,2], Романенко С.Г.[1], Павлихин О.Г.[1], Елисеев О.В.[1], Курбанова Д.И.[1], Лесогорова Е.В.[1], Красильникова Е.Н.[1], Сафьянникова Е.А.[1*]

[1]ГБУЗ «Научно-исследовательский клинический институт оториноларингологии им. Л.И. Свержевского» ДЗМ

[2]Кафедра оториноларингологии им. академика Б.С. Преображенского лечебного факультета ФГАОУ ВО РНИМУ им. Н.И. Пирогова Минздрава России

*E-mail: zh.saffi@inbox.ru

Введение. Гипертонусная дисфония часто сочетается с доброкачественной органической патологией гортани. Какой компонент дисфонии является первичным, не всегда очевидно. В случаях, когда основной причиной развития органической патологии является гипертонусный компонент, возникает необходимость в проведении фонопедических занятий. Выделение группы пациентов, нуждающихся в проведении фонопедии в дополнение к оперативному вмешательству, является одной из целей обследования пациентов с дисфонией. В своей работе мы использовали диагностику гипертонуса мышц гортани с помощью определения тонуса трапециевидной мышцы при наружной миографии.

Цель. Повышение эффективности диагностика дисфонии по гипертонусному типу у пациентов с доброкачественной органической патологией гортани с помощью применения метода функционального биоуправления с биологической обратной связью с использованием программ «НПФ «Амалтея».

Материалы и методы. Обследовано 27 пациентов с доброкачественными новообразованиями гортани в возрасте 28– 62 лет: полип голосовой складки (n-6), киста голосовой складки (n-3), узелки голосовых складок (n-6), хронический отечно-полипозный ларингит (n-6), рецидивирующий папилломатоз гортани (n-6). Всем пациентам был проведен сеанс диагностики методом функционального биоуправления с биологической обратной связью с использованием программ «НПФ «Амалтея», включающий мониторинг состояния трапециевидной мышцы. Сеансы проводились до и после хирургического лечения.

Результаты. По данным ЭМГ у всех пациентов избыточная активность трапециевидных мышц определялась со стороны локализации патологии или большей выраженности патологических изменений гортани, что свидетельствовало о повышенном мышечном напряжении. Через 1 месяц после операции пациенты были обследованы повторно, в результате чего разделены на 2 группы. В 1 группу вошли пациенты с полипами и кистой

голосовых складок (6 и 3, соответственно), 2 – с узелками голосовых складок, 1 – с ХОПЛ и 4 – с рецидивирующим папилломатозом гортани. У этих пациентов отметили адекватный уровень активности трапециевидной мышцы. Во 2 группу вошли 9 пациентов, у которых уровень активности трапециевидной мышцы оставался высоким.

Обсуждение. В 1 группе перенапряжение мышц гортани, по-видимому, являлось следствием органической патологии гортани, т. е. носило компенсаторный характер, следовательно, данной группе пациентов фонопедические занятия не показаны. У пациентов 2 группы диагностирована дисфония по гипертонусному типу, и, следовательно, помимо хирургического лечения, они нуждаются в формировании навыка диафрагмального дыхания и физиологической фонации.

Вывод. Применение метода наружной миографии трапециевидной мышцы методом функционального биоуправления с биологической обратной связью с использованием программ «НПФ «Амалтея» может являться дополнительным диагностическим методом выявления характера дисфонии по гипертонусному типу и ее результаты перед операцией на гортани могут служить показанием к проведению фонопедического лечения в послеоперационном периоде.

ПЕРЕВОД И ВАЛИДАЦИЯ НЕМЕЦКОГО ОПРОСНИКА TOI-14 ДЛЯ ОЦЕНКИ КАЧЕСТВА ЖИЗНИ ПАЦИЕНТОВ ПОСЛЕ ТОНЗИЛЛЭКТОМИИ

Крюков А.И.[1,2.], Товмасян А.С.[1], Головатюк А.А.[1*], Муратов Д.Л. [1,2], Кишиневский А.Е.[1], Тимофеева М.Г.[1] , Огородников Д.С.[1,2] , Голубева Л.И.[1]

[1]ГБУЗ «Научно-исследовательский клинический институт оториноларингологии им. Л.И. Свержевского» ДЗМ

[2]Кафедра оториноларингологии им. академика Б.С. Преображенского лечебного факультета ФГАОУ ВО РНИМУ им. Н.И. Пирогова Минздрава России

*E-mail: aagolovatyuk@gmail.com

Актуальность. Тонзиллэктомия (ТЭ) – наиболее часто выполняемое хирургическое вмешательство в практике врача-оториноларинголога. Показания к хирургическому лечению и эффективность проводимой терапии у пациентов с хроническим тонзиллитом (ХТ) оценивается по данным объективного осмотра, лабораторных и инструментальных исследований. Однако, не менее важным аргументом для принятия решения о тактике лечения и оценке эффективности проводимой терапии является самочувствие пациента. С этой целью было создано отдельное направление медицины, изучающее качество жизни (КЖ) пациентов.

Информация о самочувствии пациента сообщается им напрямую, без интерпретации врача или другого специалиста, чаще всего посредством самостоятельного заполнения опросника. Наиболее актуальным валидизированным опросником для пациентов с ХТ на данный момент является немецкий TOI-14(Tonsillectomy Outcome Inventory). Для использования в русскоязычной популяции необходимо выполнить его перевод и валидацию.

Цель. Перевод и валидация русской версии опросника TOI-14 для дальнейшего применения в клинической практике и научных исследованиях.

Материал и методы исследования. На базе Института было обследовано 100 человек (n=100): 86 – с ХТ и 14 – здоровых людей, не имеющих признаков ХТ. Перевод и культурная адаптация опросника TOI-14 выполнялась по международным стандартам с участием профессиональных переводчиков и врачей оториноларингологов. После перевода выполнена проверка психометрических свойств опросника – валидация. Опросник TOI-14 состоит из 14 вопросов и разделяется на четыре субшкалы: дискомфортные ощущения в горле, общее самочувствие, ресурсы и расходы, нарушение социально-психологического благополучия. Респонденту необходимо отметить цифру от 0 до 5 для оценки каждого суждения, в которой 0 – «Проблема отсутствует», а 5 – «Очень серьезная проблема». Полученные результаты проанализировали при помощи статистического анализа посредством языка Питон (Python 3.9).

Результаты. Разработана русскоязычная версия опросника TOI-14. В процессе валидации подтверждены ее надежность, валидность и чувствительность.

Оценка надежности опросника показала отличный результат при тестировании внутренней согласованности (α Кронбаха=0,91) и высокую корреляцию результатов test-retest контроля (двухкратное заполнение анкеты пациентами до проведения ТЭ с интервалом в 2 недели и отсутствием изменений в состоянии их здоровья между первым и повторным тестированием): Rs=0,843-0,898.

Для подтверждения валидности мы оценивали содержательную и конструктивную (дискриминантную и конвергентную) валидность. Содержательная валидность – это оценка экспертов, определяющих, насколько опросник действительно подходит для изучения данной патологии, в частности, ХТ. Для этого мы опросили 4 врачей-оториноларингологов и получили среднюю оценку – 9,5 из 10. Дискриминантная валидность демонстрирует различие между результатами анкетирования основной группы до лечения и контрольной. Конвергентная валидность демонстрирует связь общего балла опросника с одним контрольным вопросом, характеризующим общую суть проблемы. Результаты статистического анализа подтвердили дискриминантную ($p<0.001$) и конвергентную (Rs=0,912, $p<0.001$) валидность разработанной нами русской версии опросника TOI-14.

Чувствительность определяется тем, улавливает ли опросник изменения состояния здоровья при данной патологии до и после лечения. Результаты продемонстрировали значимое снижение баллов на послеоперационном этапе лечения: 31.0 и 6.0 баллов, соответственно (p <0,001), что свидетельствует о достаточно высокой чувствительности опросника.

Выводы. Результаты апробация разработанной нами русскоязычной версии опросника TOI-14 на группе пациентов с ХТ и контрольной группе подтвердили, что она является надежным, валидным и чувствительным инструментом для оценки состояния пациентов с ХТ. Опросник содержит понятные вопросы, легко и быстро заполняется, может быть использован в научных исследованиях и клинической практике врача-оториноларинголога.

ТЕПЛОВИЗИОННЫЙ КОНТРОЛЬ ПРИ КОМБИНИРОВАННОМ ХИРУРГИЧЕСКОМ ЛЕЧЕНИИ РИНОФИМЫ

Крюков А.И.[1,2], Туровский А.Б[1,3], Колбанова И.Г.[1], Мосин В.В.[1], Шведов Н.В.[1], Магамедханов Ю.М.[1]

[1] ГБУЗ «Научно-исследовательский клинический институт оториноларингологии им. Л.И. Свержевского» ДЗМ

[2] Кафедра оториноларингологии им. академика Б.С. Преображенского лечебного факультета ФГАОУ ВО РНИМУ им. Н.И. Пирогова Минздрава России

[3] ГБУЗ им. В.В. Вересаева ДЗМ

Актуальность. Оперативный метод является основным при лечении ринофимы. Среди существующих методов диссекции ринофимоматозной ткани наиболее эффективными являются высокоэнергетические (радиоволновое, лазерное). Это связано с возможностью быстрого формирования контура наружного носа в условиях бескровного операционного поля. Физические особенности данных видов излучения связаны с воздействием на ткань высоких температур.

Цель исследования. Изучить распределения температуры в области наружного носа до начала теплового воздействия (радиоволнового, лазерного) и изменения температуры носа в процессе хирургического лечения ринофимы с помощью тепловизионного контроля.

Материалы и методы. Мы использовали тепловизионные камера диапазона 3–5 мкм и 8–12 мкм для изучения теплового эффекта в рамках одной операции двух видов излучения – радиоволн высокой частоты (3,8-4,0Гц, мощность 35-36Вт) и лазерного CO_2-излучения (супер-импульсный режим, мощность 2,5-3Вт с использованием сканирующего устройства)

на биологическую ткань. При этом мы изучали распределение температуры в области наружного носа до начала теплового воздействия и изменения температуры носа в процессе выполнения хирургического вмешательства. В исследование вошло 8 пациентов с ринофимой в возрасте от 52 до 74 лет. Мы проводили интраоперационное дистанционное измерение температуры биологического объекта в зоне радиоволнового и лазерного воздействий по тепловому (инфракрасному) излучению с помощью универсального тепловизора в заданных зонах (Н1 – зона окружающей среды; Н2 – зона раны; Н3 – зона окружающей ткани) перед началом операции, во время работы радиоволнового излучения и во время работы лазерного излучения.

Результаты. До начала операции в точке Н1 средняя температура составила 22,4 ºС, в точке Н2 - 32,9ºС, в точке Н3 – 33,4ºС. Во время проведения диссекции с помощью радиоволнового разреза средняя температура в точке Н1 составила – 24,2 ºС, Н2 –54,4ºС, в точке Н3 – 32,3ºС. Во время выполнения лазерной шлифовки операционной зоны температура в точке Н1 в среднем составила 29,8 ºС, в точке Н2 -242ºС, в точке Н3 – 33,0ºС.

Заключение. При термографии пациентов с ринофимой перед началом операции в проекции зон Н1, Н2, Н3 выявлены показатели температуры, которые соответствуют нормальным показателям. Во время проведения диссекции радиоволновым инструментом температура в области воздействия (зона раны) статистически достоверно увеличивалась ($p \leq 0,05$), с разницей в 30,2ºС. Во время лазерной обработки раны повышение температуры зафиксировано в зоне раны и в зоне, которая соответствовала окружающей среде ($p \leq 0,05$).

ХИРУРГИЧЕСКИЕ АСПЕКТЫ СТИМУЛЯЦИИ ЛИЦЕВОГО НЕРВА У ПОЛЬЗОВАТЕЛЕЙ КОХЛЕАРНЫХ ИМПЛАНТОВ

Кузовков В.Е., Лиленко А.С., Сугарова С.Б., Танасчишина В.А.*

[1]ФГБУ «Санкт-Петербургский НИИ уха горла носа и речи» Минздрава России

*E-mail: tanasic95@yandex.ru

Введение. Стимуляция лицевого нерва (СЛН) может возникнуть у пользователей кохлеарных имплантатов во время подключения речевого процессора или во время его эксплуатации. Вероятность данного осложнения зависит от этиологии тугоухости и синтопии базального завитка улитки и костного канала лицевого нерва.

Цель. поделиться нашими результатами ретроспективного исследования вероятности возникновения СЛН, основанного на случаях патологии внутреннего уха и КТ-исследованиях височных костей.

Материалы и методы. С 2017 по 2021 год на базе ФГБУ «СПб НИИ ЛОР» Минздрава России была проведена кохлеарная имплантация (КИ) у 1954 пациентов. Для ретроспективного исследования мы использовали данные истории болезни пациентов с СЛН и 1000 предоперационных КТ височных костей. Для исследования были использованы следующие данные: этиология глухоты, рентгенологические данные об аномалиях развития внутреннего уха, результаты измерений толщины и плотности кости, разделяющей улитку и лицевой нерв.

Результаты. Среди прооперированных пациентов с нормальной анатомией улитки СЛН была выявлена в 43 случаях из 1809. Повышенный риск СЛН возникает при толщине кости, разделяющей базальный завиток улитки и лицевой нерв, 0,9 мм и менее и при плотности костной стенки в этой области ниже 1100 HU у пациентов без врожденной и приобретенной патологии внутреннего уха. При наличии перенесенного менингита в анамнезе СЛН была зарегистрирована в 2/34 случаях на момент подключения, на этапе реабилитации в 3/34 случаях. Не было выявлено разницы в толщине и плотности костной капсулы улитки относительно случаев с нормальной анатомией улитки. При наличии в анамнезе кохлеарной формы отосклероза СЛН была выявлена в 2/12 случаях на этапе подключения, на этапе реабилитации – 4/12 случаях, минимальная плотность костной ткани составила 389 HU, общая средняя плотность – 569 HU, а измерение толщины костной ткани у пациентов с данной патологией имела затруднение из-за размытости границ между анатомическими структурами на снимках КТ. При наличии в анамнезе травмы височной кости СЛН возникла в 2/14 случаев на этапе подключения, в 3/14 – на этапе реабилитации. При посттравматических изменениях базального завитка улитки осложнение может возникнуть на всех этапах костной репарации. СЛН была выявлена в следующих случаях аномалии развития внутреннего уха: в 1/15 случаях у пациентов с общей полостью; у 2/25 пациентов с неполным разделением I-типа на этапе подключения, на этапе реабилитации - в 3/25 случаев; в 3/35 случаях с неполным разделением II типа на этапе подключения, на этапе реабилитации – 6/35 случаев; в 1/10 случаев с неполным разделением III степени. В 7 случаях из 1954 пациентов СЛН была выявлена у девочек-подростков. У пациентов с высоким фактором риска СЛН был применен интраоперационный метод профилактики данного осложнения.

Вывод. Тщательный предоперационный отбор, включающий анализ данных компьютерной томографии, позволяет выявить факторы риска СЛН до операции. Рентгенологические данные о пороках развития внутреннего уха, толщине и плотности костной ткани, разделяющей улитку и лицевой нерв, помогают сделать наше предоперационное планирование более эффективным.

ПРЕДРАСПОЛОГАЮЩИЕ ФАКТОРЫ РАЗВИТИЯ НАРУЖНОГО ГРИБКОВОГО ОТИТА У ДЕТЕЙ

Кунельская В.Я.[1], Ивойлов А.Ю.[1,2,3], Шадрин Г.Б.[1], Мачулин А.И.[1,3*], Мунзалевская Ю.Д.

[1] ГБУЗ «Научно-исследовательский клинический институт оториноларингологии им. Л.И. Свержевского» ДЗМ

[2] ФГАОУ ВО «РНИМУ имени Н.И. Пирогова» Минздрава России

[3] ГБУЗ «ДГКБ №9 им. Г.Н. Сперанского ДЗМ»

*E-mail: machoalex@mail.ru

Введение. Высокая частота распространения наружного грибкового отита в детском возрасте обусловлена влиянием различных экзогенных и эндогенных факторов. К основным возбудителям наружного грибкового отита у детей относят плесневые грибы рода *Aspergillus* и *Penicillium*, а также дрожжеподобные грибы рода *Candida*.Эффективность терапии, а также снижение риска развития рецидива заболевания зависит не только от эрадикации очага грибкового воспаления, но и также от устранения предрасполагающих факторов заболевания.

Цель исследования. Оценка факторов риска развития грибкового наружного отита в детском возрасте.

Материалы и методы. В период с 2015-2022 гг. обследовано 288 пациентов в возрасте от 4 мес. до 17 лет с диагнозом наружный отит. Исследование выполнено в ГБУЗ НИКИО им. Л.И. Свержевского ДЗМ на базе оториноларингологического отделения ГБУЗ "ДГКБ №9 им. Г.Н. Сперанского ДЗМ". Диагностика грибкового отита была основана на: данных сбора жалоб и анамнеза заболевания, клинического обследования, осмотра ЛОР-органов с применением отомикроскопии, микробиологического исследования (микологического и бактериологического).

Результаты исследования. По результатам комплексного исследования грибковая этиология воспаления наружного отита установлена у 42 детей (14,8%). Среди возбудителей грибкового наружного отита доминировали плесневые грибы рода *Aspergillus (A. niger),* данный штамм был выявлен у 30 детей (71,4%). Дрожжеподобные грибы рода *Candida* выделены у 11 детей (26,2%): *C. albicans* – у 5, *C. parapsilosis* – у 4, *Candida. Spp.* – у 2 детей. Штамм диморфного гриба *Geotrichum capitatum* выявлен у одного ребенка (2,4%). При оценке возможных факторов риска возникновения грибкового заболевания ушей установлены следующие факторы: злоупотребление частым туалетом ушей – у 23 (54,7%), занятия водными видами спорта или купание в водоемах- у 14 (33,3%), плохой уход за вкладышем слухового аппарата – у 1 (2,4%), у 4 детей (9,5%) предрасполагающие факторы не установлены.

Терапия детей с наружным грибковым отитом включала: устранение предрасполагающих факторов и проведение местной антимикотической терапии. У 31 ребенка с высевом плесневых и диморфных грибов мы применяли 1% раствор нафтифина. 1% раствор нафтифина нами применялся для проведения туалета уха и аппликаций на турундах кратностью 2 раза в сутки с экспозицией до 15 минут. У 11 детей с кандидозным наружным отитом использовали 1% раствор клотримазола. Данный препарат применялся как для проведения туалета уха, так и для выполнения аппликаций на турундах с кратностью 2 раза в сутки с экспозицией до 10 минут. Курс терапии составил 1 месяц.

Высокая эффективность лечения была отмечена у всех пациентов. После окончания курса лечения в повторных посевах роста грибковой культуры не выявлено. Рецидив заболевания установлен у 1 ребенка (2,4%).

Выводы. Таким образом, к наиболее распространенным факторам риска развития наружного грибкового отита в детском возрасте относится злоупотребление частым туалетом ушей (54,7%), а также занятия водными видами спорта или купание в водоемах (33,3%). Устранение предрасполагающих факторов риска развития грибкового наружного отита и назначения специфической противогрибковой терапии с учетом возбудителя заболевания, способствует высокой эффективности лечения, а также снижает рецидивирование процесса.

ВОЗБУДИТЕЛИ ОТОМИКОЗА У ВЗРОСЛЫХ

Кунельская В.Я., Шадрин Г.Б., Мачулин А.И., Мунзалевская Ю.Д.

ГБУЗ «Научно-исследовательский клинический институт оториноларингологии им. Л.И. Свержевского» ДЗМ

Цель исследования. Изучение изменений видового состава возбудителей грибкового отита у взрослых больных.

Объекты и методы. В период с 2020-2022 гг. обследовано и пролечено 300 пациентов (390 ушей) с грибковым отитом: 138 (210 ушей, 50 - мужчин и 88 - женщин в возрасте от 16 до 84 лет, давность заболевания - от 1 месяца до 3,5 лет) - с грибковым наружным отитом; 16 (женщин - 11, мужчин – 4 в возрасте от 20 до 80 лет, длительность заболевания - от 7 месяцев до 1,5 лет) - с грибковым средним отитом; 146 (164 уха, женщин - 104, мужчин – 40 в возрасте от 18 до 89 лет. срок ремиссии - от 1,5 до 5 лет, длительность заболевания - от нескольких месяцев до нескольких лет) - с микозом послеоперационной полости среднего уха

При обследовании всем пациентам в обязательном порядке проводили осмотр ушей с помощью операционного микроскопа или ригидных эндоскопов 0^0 и 30^0, что позволило

выполнять отбор проб непосредственно из очага воспаления. Всем пациентам проводили микологическую диагностику, включающую микроскопию нативных и окрашенных калькофлюором белым мазков-отпечатков отделяемого из уха (при аспергиллёзе позволяет поставить диагноз в момент осмотра и назначить специфическую противогрибковую терапию, не дожидаясь результатов посева), посев отделяемого на элективные питательные среды Сабуро и Чапека.

Результаты исследования. В результате проведённого микологического исследования выявлено, что основным возбудителем грибкового отита являются мицелиальные грибы *Aspergillus niger* (289 случаев). Остальные грибы встречались реже: *Aspergillus spp*. – в 35, *Aspergillus flavus* – в 31, *Aspergillus fumigatus* – в 27, *Mucor spp*. – в 18, а дрожжеподобные грибы рода *Candida albicans* – в 35 случаях, *C. parapsilosis* – у 7, *C.glabrata* – у 1, *Malassezia spp*. – у 1.

Всем пациентам проведено лечение, включающее тщательный туалет уха (выполнял врач) с 1% раствором нафтифина или 1% хлорнитрофенола, с последующим назначением в виде аппликаций 2 раза в день на турундах с экспозицией до 10 минут (при плесневом микозе), применение 1% раствора клотримазола в виде аппликаций 2 раза в день на турундах с экспозицией до 10 минут (при кандидозном отите). Больным грибковым средним отитом помимо аппликаций противогрибковых препаратов на кожу наружного слухового пролхода выполняли транстимпанальное нагнетание 1% р-ра Диоксидина по 2-3 мл * 3 р/день.

Всем больным грибковым средним отитом и микозом послеоперационной полости среднего уха проводили системную антимикотическую терапию. Общая продолжительность курса лечения составляла не менее 28 дней. Полного клинического излечения в течение месяца, подтвержденное клинической картиной и отрицательными результатами микологического исследования, удалось добиться у всех больных.

Выводы. Проведённое исследование показало, что у пациентов с грибковым поражением уха наиболее частым возбудителем являются мицелиальные грибы Aspergillus, при этом они выявляются в 94,6% случаев у больных грибковым наружным отиттом, у 2/3 пациентов с грибковым средним отитом и у 91,8% пациентов с микозом послеоперационной полости среднего уха. На долю дрожжеподобных грибов приходится лишь 5,4% случаев при грибковом наружном отите, 1/3 наблюдений при грибковом среднем отите.

Микроскопия нативного препарата отделяемого уха и посев на элективные питательные среды имеет большую диагностическую значимость и помогают определить верную тактику лечения.

ОДНОМОМЕНТНАЯ ТОТАЛЬНАЯ РЕКОНСТРУКЦИЯ НАРУЖНОГО И СРЕДНЕГО УХА ПРИ САНИРУЮЩЕЙ ХИРУРГИИ У БОЛЬНЫХ ХРОНИЧЕСКИМ ГНОЙНЫМ СРЕДНИМ ОТИТОМ

Кунельская Н.Л.[1,2], Гаров Е.В.[1,2], Мосейкина Л.А.[1], Бавин К.С.[1]*

[1] ГБУЗ «Научно-исследовательский клинический институт оториноларингологии им. Л.И. Свержевского» ДЗМ

[2]Кафедра оториноларингологии им. академика Б.С. Преображенского лечебного факультета ФГАОУ ВО РНИМУ им. Н.И. Пирогова Минздрава России

*E-mail: C.S.Bavin@gmail.com

Актуальность. Реконструкция структур среднего уха широко применяется у больных хроническим гнойным средним отитом (ХГСО). Многие авторы рекомендуют её проводить вторым этапом после санирующей хирургии (Аникин И.А. и соавт., 2008). Однако одномоментное проведение санирующей и реконструктивной хирургии среднего уха при ХГСО позволяет избежать повторных хирургических вмешательств (Liu S. et al., 2015; Ravishankar C., 2016). Удаление задней стенки наружного слухового прохода (НСП) и широкая антромастоидотомия необходима для тщательной санации аттика, адитуса и антромастоидальной полости. Однако при этом формируется большая послеоперационная полость, которая требует адекватного объема аутотканей для облитерации. Тотальная облитерация сосцевидного отростка (СО) является безопасной, способствует аэрации барабанной полости, отличается низкой частотой рецидива холестеатомы (рекуррентной - у 10-12%, резидуальной - у 3-5%), высоким санирующим (у 95-97%) и функциональным (у 81-86%) эффектом с улучшением качества жизни у 89% пациентов (Heo K. et al., 2014; Alves R. et al., 2016; Weiss N. et al., 2020). При повторных операциях чаще используются костнозамещающие имплантационные синтетические материалы, которые аналогично аутотканям эффективны и безопасносны (Skoulakis C. et al., 2019; Król B. et al., 2021).

Цель исследования. Повышение анатомических и функциональных результатов при хирургическом лечении ХГСО с холестеатомой с помощью тотальной реконструкции среднего и наружного уха.

Материалы и методы. В Институте за период 2021-2023 гг. проведено обследование и хирургическое лечение 43 пациентов с эпитимпано-антральной формой ХГСО (средний возраст 36 лет). У всех больных анамнез заболевания с детства, у 76% - ранее выполнена «открытая» санирующая операция на среднем ухе, у 24% - она была первичной. Основными показаниями для реоперации на среднем ухе явились периодическая оторея, тугоухость и рецидив холестеатомы. Пациентам проведено комплексное обследование до операции,

включая МСКТ височных костей. При аудиологическом исследовании у всех больных имелась кондуктивная или смешанная тугоухость I-III степени. Всем больным проведена «открытая» санирующая операция с тотальной реконструкцией среднего уха и НСП. При этом проводилась антромастоидотомия со сглаживанием стенок полости, удалением изменённой слизистой оболочки и тимпанопластикой III типа с использованием аутотканей. Для облитерации СО в зависимости от его объема и наличия кортикального слоя применяли аутокостную стружку, остеопластический материал или их комбинацию. Для оценки эффективности мастоидопластики выбраны следующие критерии: сроки заживления, выраженность отека и экссудации, анатомическая целостность НСП (акустическая импедансометрия ECV), визуальная эндоскопическая оценка формы НСП, остеоинтеграция материала по результатам МСКТ через 6 и 12 мес. Аудиологические исследования проводились для оценки слуховой функции и остаточного объема барабанной полости.

Результаты исследования. В раннем послеоперационном периоде у 28% пациентов отмечались длительные явления отека и экссудации, что не повлияло на конечный результат мастоидопластики. У всех больных отмечена полная эпидермизация сформированного НСП. Средние показатели ECV составили: 1,32–1,98, что приблизило форму НСП к нормальным анатомическим размерам. В 56% объем НСП превысил нормальные значения (>2,0), а отоэндоскопия показала втяжение задней стенки НСП (4-5 баллов). По данным МСКТ (через 6 и 12 мес.) полное восполнение объема, наилучшая остеоинтеграция и отсутствие миграции костнозамещающего материала наблюдались при закрытии полости СО смешанным материалом (остеопластическим с аутокостной стружкой). Результаты аудиологического исследования не зависели от материалов для мастоидопластики и лучшие были достигнуты при сохранном и мобильном стремени (сокращение КВИ до 15 дБ в 62%).

Выводы. У больных ХГСО с холестеатомой одномоментная тотальная реконструкция среднего уха и НСП с облитерацией послеоперационной полости после санирующего этапа операции с удалением задней стенки НСП показала свою целесообразность и эффективность. Применяемый нами остеопластический материал как основной, так и смешанный с аутокостной стружкой является эффективным для облитерации антромастоидальной полости, особенно при повторных санирующих вмешательствах на среднем ухе.

Проведение мастоидопластики освобождает пациента от частых обращений к врачу и значительно повышает качество егожизни, а реконструкция звукопроводящей системы и тимпанопластика позволяют улучшить слух в 86% случаев.

ДИАГНОСТИКА ГИДРОПСА ЛАБИРИНТА ПРИ ОТОСКЛЕРОЗЕ

Кунельская Н.Л. [1,2], Загорская Е.Е.[1]*, Гаров Е.В. [1,2], Чугунова М.А[1].

[1] ГБУЗ «Научно-исследовательский клинический институт оториноларингологии им. Л.И. Свержевского» ДЗМ

[2]Кафедра оториноларингологии им. академика Б.С. Преображенского лечебного факультета ФГАОУ ВО «Российский национальный исследовательский медицинский университет имени Н.И. Пирогова» Минздрава России

*E-mail: zagorskaya_elena@mail.ru

Введение. Гидропс лабиринта (ГЛ) – состояние внутреннего уха, связанное с нарушением продукции и резорбции эндолимфы в спиральном органе лабиринта. Причины этого состояния до сих пор остаются недостаточно изученными. ГЛ может присутствовать у пациентов как моно-синдром (идиопатический ГЛ) при Болезни Меньера, так и может выявляться при ряде других заболеваний, симптоматично – острой сенсоневральной тугоухости, травмах лабиринта, отосклерозе (ОС), хроническом гнойном среднем отите, дегисценции полукружных каналов (синдром Минора) и др. – вторичный ГЛ (Крюков А.И. с соавт, 2013).

По нашим данным, признаки ГЛ при различных формах ОС можно заподозрить уже на уровне аудиологического обследования пациента в сочетании с данными анамнеза и характерными жалобами. Присутствие ГЛ сопровождается наличием флюктуирующего костно-воздушного интервала (КВИ), более выраженного в низкочастотной области слышимого диапазона частот, что может дезориентировать отохирурга в отношении действительного КВИ, связанного непосредственно с фиксацией стремени, а также выраженными явлениями ФУНГа, одно- или двусторонними.

В зарубежной литературе в настоящее время также много внимания уделяется сочетанию явлений ГЛ с отосклеротическими изменениями височной кости, представляются патологоанатомические материалы, подтверждающие наличие гидропических изменений при ОС, обсуждаются причины этих изменений (Johnsson L. et al., 1982; Liston S. et al., 1984; Shea J. et al., 1994; Makarem A., Linthicum F., 2008; Cureoglu S. et al., 2011; Ishai R. et al., 2016 и др).

Цель исследования. Повышение эффективности диагностики и лечения ГЛ у больных ОС.

Материалы и методы. В Институте были проанализированы данные обследования (жалобы, результаты аудиологического исследования, вестибулометрии и УЗДГ БЦА) 100 пациентов (женщин – 73, мужчин – 27 от 17 до 72 лет, в среднем 41,5 ±2,4) с различными формами ОС (кохлеарной – у 10%, тимпанальной – у 13%, смешанной – у 77%), отобранных

случайным образом из 968 пациентов с ОС, прооперированных в период с 2009 по 2018 гг. **Результаты.** На основании результатов комплексного обследования признаки ГЛ хуже слышащего уха были заподозрены у 53% больных ОС: со смешанной формой – у 50, с кохлеарной формой – у 2 и с тимпанальной – у 1.

Жалобы пациентов на флюктуацию слуха на фоне уже имеющейся тугоухости наблюдались в 81%, неустойчивость – в 48% и периодические головокружения – в 13% случаев. При этом, по данным ЭкоГ из 13 пациентов с вестибулярными жалобами, только у 2 выявлены признаки ГЛ хуже слышащего уха, при вестибулометрии – у 2 обнаружены признаки центрального нарушения и смешанной вестибулярной патологии с преобладанием центральных нарушений, по данным УЗДГ БЦА: у 1 – признаки венозной дисфункции с повышением тонуса сосудов на стороне хуже слышащего уха и у 1 – признаки гидроцефалии.

Прооперировано 32 из 53 пациентов с ГЛ. В целях верификации ГЛ 10 случайно избранным пациентам из 32 в ходе хирургического вмешательства подножная пластинка стремени была предварительно перфорирована инструментально, затем стапедопластика была продолжена типично. У 8 пациентов перилимфа поступала под давлением, причём у 1 из них - «фонтанировала», а у 2 – оценить поступление перилимфы оказалось невозможным из-за мобилизации стремени и повышенной кровоточивости из слизистой оболочки барабанной полости.

В дальнейшем, в ходе наблюдения за пациентами с этой патологией отмечалось закрытие КВИ до 10 дБ по всему диапазону частот в сроки до 6 мес. Но с 6 месяца после операции у большинства пациентов с ГЛ появлялся КВИ в зоне низкочастотного спектра частот и кривая ТПА приобретала типичный гидропический вид, сопровождаясь жалобами на флюктуирующую заложенность оперированного уха, изредка – вестибулярные явления (неустойчивость, пошатывания).

Выводы. ГЛ у больных ОС наиболее часто встречается при смешанной его форме. Диагностика его сложна, но возможна по данным жалоб, методов исследования и интраоперационным находкам. Пациентам с ГЛ при ОС необходимы патогномоничная дегидратационная терапия до начала хирургического лечения с целью уточнения КВИ и динамическое послеоперационное наблюдение с курсами терапии, направленными на разгрузку лабиринта с целью предотвращения дальнейшего снижения слуха и отдалённых послеоперационных осложнений.

ГОЛОВОКРУЖЕНИЕ У ПАЦИЕНТОВ С ВЕСТИБУЛЯРНЫМ НЕЙРОНИТОМ: ДИАГНОСТИКА И ЛЕЧЕБНАЯ ТАКТИКА

Кунельская Н.Л.[1,2], Заоева З.О.[1], Байбакова Е.В.[1], Манаенкова Е.А.[1], Чугунова М.А.[1], Янюшкина Е.С.[1], Никиткина Я.Ю.,[1] Васильченко Н.И.[1]

[1]ГБУЗ «Научно-исследовательский клинический институт оториноларингологии им. Л.И. Свержевского» ДЗМ

[2]Кафедра оториноларингологии им. академика Б.С. Преображенского лечебного факультета ФГАОУ ВО РНИМУ им. Н.И. Пирогова Минздрава России

Введение. Вестибулярный нейронит (ВН) представляет собой заболевание периферического отдела вестибулярного анализатора, которое клинически характеризуется остро возникающим вращательным головокружением, вегетативными реакциями, нарушением равновесия. В исходе заболевания возможно (в 32-50% случаев) сохранение стойкой вестибулярной гипофункции. Лечение пациентов включает патогенетическую терапию глюкокортикостероидами и индивидуально подобранный комплекс упражнений по вестибулярной реабилитации, направленный на развитие компенсаторных стратегий в случае стойкого нарушения вестибулоокулярного рефлекса, габитуацию и адаптацию.

Цель исследования. Повышение эффективности реабилитации пациентов с вестибулярным нейронитом на основании выявления факторов, ассоциированных с сохранением головокружения после перенесенного заболевания

Пациенты и методы исследования. За период с ноября 2022 по июль 2023 гг. на базе Института обследовали 85 пациентов с ВН (47 мужчин и 38 женщин, возраст 42,7±12,9 лет). Диагноз устанавливали на основании клинических критериев, утвержденных в 2022 г. при участии международного Общества Барани. Всем пациентам проводили клиническое и отоневрологическое обследование, оценку спонтанного нистагма при депривации зрения, видеоимпульсный тест (vHIT) для оценки функции всех 6 полукружных каналов, регистрацию вестибулярных миогенных вызванных потенциалов (ВМВП) для оценки функции отолитовых рецепторов, оценку интенсивности головокружения с использованием шкалы DHI. Динамическое наблюдение пациентов осуществляли на протяжении 12 месяцев.

Результаты и их обсуждение. В течение месяца с момента дебюта симптомов ВН мы зафиксировали изменение характера головокружений, а именно – присоединение кратковременных вращательных головокружений, связанных с изменением положения головы у 16% (n=14) пациентов. При проведении теста Дикса-Холпайка у всех этих пациентов мы подтвердили доброкачественное пароксизмальное позиционное головокружение (ДППГ) заднего полукружного канала (ЗПК) ипсилатерально стороне поражения в сроки от 10 до 24

дней с момента дебюта ВН. ДППГ зафиксировали только у пациентов с верхним ВН: по данным регистрации окулярных ВМВП нарушение функции утрикулюса при сохраненной по данным vHIT теста функции ЗПК. Всем пациентам провели репозиционное лечение с положительным эффектом – достигнуто разрешение отолитиаза.

Жалобы на сохранение невращательного головокружения спустя три и более месяцев с момента дебюта симптомов ВН предъявляли 54% (n=46) обследованных. При этом сохранение стойкой периферической вестибулярной гипофункции по данным vHIT теста мы зафиксировали только у 29% (n=25) обследованных. Замедление процессов центральной компенсации нарушенного вестибулоокулярного рефлекса требует продолжения вестибулярной реабилитации по истечении подострого периода заболевания (на срок от 3х до 12 месяцев) для формирования устойчивых компенсаторных стратегий

У 25% (n=21) пациентов мы зафиксировали невращательное головокружение, интенсивность которого по шкале DHI составила 46,3±12,4 баллов при нормальных результатах vHIT. Головокружение невращательного характера у этих пациентов продолжалось свыше 3х месяцев, интенсивность возрастала при вертикализации и визуальной стимуляции, возникло после перенесенного ВН и оказывало значимое влияние на качество жизни этой категории больных. Указанный симптомокомплекс был расценен, как функциональное расстройство равновесия (ППП Г). Лечение данной категории пациентов осуществляли совместно с неврологом, используя комбинации медикаментозной терапии и вестибулярной реабилитации (комплекс упражнений на габитуацию). На фоне лечения пациенты в течение 6 месяцев отметили регресс головокружений, по шкале DHI интенсивность головокружения за время лечения уменьшилась с 46,3±12,4 баллов до 19,2±9,9 баллов.

Выводы. У пациентов с верхним ВН мы зафиксировали возникновение ДППГ в сроки от 10 до 24 дней в 16% (n=14) случаев. Сохранение невращательного головокружения по истечении трех месяцев с момента дебюта симптомов ВН было следствием хронического вестибулярного синдрома у 29% (n=25) обследованных, функциональных нарушений равновесия (ППП Г) – у 25% (n=21) обследованных.

БОЛЕЗНЬ МЕНЬЕРА, СОВРЕМЕННЫЕ ДИАГНОСТИЧЕСКИЕ КРИТЕРИИ

Кунельская Н.Л.[1,2], Заоева З.О.[1], Байбакова Е.В.[1], Янюшкина Е.С.[1*], Чугунова М.А.[1], Манаенкова Е.А.[1], Петухова Н.А.[1], Васильченко Н.И.[1], Изотова Г.Н.[1], Ревазишвили С.Д.[1]

[11] ГБУЗ «Научно-исследовательский клинический институт оториноларингологии им. Л.И. Свержевского» ДЗМ

[2]Кафедра оториноларингологии им. академика Б.С. Преображенского лечебного факультета ФГАОУ ВО «Российский национальный исследовательский медицинский университет имени Н.И. Пирогова» Минздрава России

*E-mail: elenayanyushkina@yandex.ru

Введение. Болезнь Меньера (БМ) характеризуется наличием флюктуирующих слуховых (ушной шум, ощущение заложенности, снижение слуха по нейросенсорному типу) и вестибулярных (приступы системного головокружения) симптомов. Рекомендуемые международным медицинским сообществом диагностические критерии БМ неоднократно пересматривались (1972, 1985, 1995, 2015 г.), однако, многие авторы по настоящее время указывают на их несовершенство, что может привести как к гипер-, так и недостаточной диагностике БМ и, следовательно, неадекватной терапии.

Цель исследования. Адаптировать современные международные диагностические критерии БМ.

Материалы и методы. В соответствии с целью исследования нами за период с августа 2017 по август 2023гг. проведен анализ медицинской документации 384 больных с подозрением на БМ и соответствующих клиническим диагностическим критериям БМ 1995 г. и 2015 г. Всем больным проведено комплексное оториноларингологическое, отоневрологическое, аудиометрическое, неврологическое обследования, а также вестибулометрия с видеоокулографией, экстратимпанальная электрокохлеография, МРТ головного мозга, КТ височных костей.

Результаты. На основании анализа медицинской документации только у части больных (112 человек) была подтверждена БМ, у остальных больных клинический симптомокомплекс был обусловлен другими этиологическими факторами (Мигрень-ассоциированное головокружение, новообразование задней чрепной ямки, Синдром Когана и др.). При этом, наиболее значимыми для подтверждения диагноза БМ оказались следующие критерии:

1) флюктуирующая, как правило, односторонняя улитковая НСТ, скалярная форма,

2) взаимосвязь между возникновением/усилением ушного симптома и приступом спонтанного системного головокружения,

3) приступы спонтанного (ничем не провоцируемые) системного головокружения, возникающие в разное время суток и в любой обстановке, сопровождаемые тошнотой и/ или рвотой (возможны другие вегетативные проявления – изменения АД, пульса, окраски кожных покровов и др.), горизонтальным или горизонтально-ротаторным нистагмом, усиливающимся при взгляде в сторону быстрого компонента нистагма и при исключении фиксации взора, с нарушением горизонтального вестибулоокулярного рефлекса на стороне поражения, длительностью от получаса до нескольких часов (не более суток), и купирующиеся сном (т.е. отсутствие резидуальных симптомов после приступа головокружения или полное восстановление трудоспособности) и не сопровождаемые другими неврологическими симптомами кроме со стороны VIII черепных нервов;

4) сопоставимость стороны снижения слуха/заложенности уха/субъективного ушного шума и стороны нарушения горизонтального вестибулоокулярного рефлекса при приступе головокружения;

5) сопоставимость выраженности нистагма вегетативным и соматосенсорным реакциям (тошнота, рвота, атаксия и др.) при приступе головокружения;

6) наличие гидропса лабиринта;

7) исключены: новообразования задней черепной ямки, мигрень-ассоциированное головокружение, перилимфатическая фистула, дегисценция верхнего полукружного канала, перелом пирамиды височной кости, синдром широкого водопровода преддверия, Синдром Когана, отосифилис, персистирующее постурально-перцептивное головокружение, доброкачественное пароксизмальное позиционное головокружение, аутоиммунное заболевание внутреннего уха, кохлеарная мигрень и др.

Все вышеперечисленное должно быть подтверждено результатами комплексного обследования пациента: тональная пороговая аудиометрия и тимпанометрия в динамике, отражающие флюктуацию слуховой функции по нейросенсорному типу; УЗВ аудиометрия (подтверждающая скалярую форму тугоухости); электрокохлеография или дегидратационный тест (подтверждение гидропса лабиринта); МРТ головного мозга, мосто-можечковых углов; КТ височных костей (сужение водопровода преддверия); видеофиксация нистагма при приступе головокружения.

Выводы. Предлагаемые критерии позволят, согласно нашим предварительным данным, улучшить диагностику БМ и, следовательно, повысить своевременность и адекватность проводимой терапии.

ГЕНЕТИЧЕСКОЕ ОБСЛЕДОВАНИЕ ДЕТЕЙ С ЗАБОЛЕВАНИЕМ СПЕКТРА АУДИТОРНЫХ НЕЙРОПАТИЙ

Лалаянц М.Р.[1,2]*, Маркова Т.Г.[2], Шатохина О.Л.[3], Поляков А.В.[3], Таварткиладзе Г.А.[2]

[1]Российская детская клиническая больница – филиал ФГАОУ ВО РНИМУ им. Н.И. Пирогова Минздрава России

[2]Кафедра сурдологии ФГБОУ ДПО РМАНПО Минздрава России

[3]ФГБНУ «Медико-генетический научный центр имени академика Н.П. Бочкова»

E-mail: LalayantsMR@yandex.ru

Заболевания спектра аудиторных нейропатий (auditory neuropathy spectrum disorder - ANSD) могут быть обусловлены наличием патологии различной этиологии в любом отделе слуховой системы на протяжении от внутренних волосковых клеток до ствола мозга и, как следствие, ANSD характеризуется различным течением и результатами реабилитации, которые во многих случаях сложно предсказать. Выявление этиологии, в том числе генетического механизма, и локализации патологии необходимы для прогноза течения заболевания и выбора оптимального метода реабилитации. В связи с чем, представляет практический интерес генетическое обследование, особенно поиск мутаций в гене OTOF, кодирующего белок отоферлин, играющий важную роль в функционировании синапсов.

Цель работы. Выявить электрифизиологические особенности распространенных форм наследственного ANSD и оценить потенциал генетического исследования для определения прогноза реабилитации детей с ANSD.

Материалы и методы. В исследование вошли 50 детей с двусторонним ANSD, диагностированном в рамках полного аудиологического обследования, включающем импедансометрию, регистрацию отоакустической эмиссии, КСВП, стационарные слуховые вызванные потенциалы (ASSR). Генетические исследования проводились в Медико-Генетическом Научном Центре в два этапа. На первом этапе проводился поиск мутаций в гене GJB2. На втором этапе - исследование на МПС (массовое параллельное секвенирование) панели. При необходимости также проводилось секвенирование клинического экзома и/или полного генома. Секвенирование полного генома проводили с лаборатории Эвоген.

Результаты. В результате генетического обследования детей с ANSD у 12 из 50 (24%) выявлены биаллельные мутации в гене OTOF. У 3 детей - другие причины (мутации в генах MYO15, MYH14, TWNK), у 21 ребенка – выявлены мутации в различных генах, вероятно не имеющие отношение к клинике аудиторной нейропатии, что потребовало дообследование. В 14 случаях – мутации не обнаружены по результатам исследование на МПС панели.

При подробном аудиологическом обследовании у всех 12 детей с ANSD, обусловленной мутациями в гене OTOF, регистрировалась ОАЭ (в том числе у ребенка 12 лет), высокоамплитудный МПУ. КСВП не регистрировались вплоть до интенсивности стимула 100 дБнПС. ASSR регистрировались на всех исследованных частотах с обеих сторон у всех пациентов, но не соответствовали поведенческим порогам. У 10 детей с ANSD обусловленной мутациями в гене OTOF, поведенческие пороги соответствовали тугоухости IV степени-глухоте, у одного ребенка III-IV степени, у одного I-II степени. Слухопротезирование детей с ANSD, обусловленном мутациями в гене OTOF было не эффективно, даже у ребенка с I-II степенью. Улучшение восприятия звуков в слуховых аппаратах не приводило к улучшению разборчивости речи. В связи с чем, КИ была проведена 10 детям с ANSD обусловленной мутациями в гене OTOF, в том числе ребенку с I-II степенью тугоухости.

ЭКСВП четко регистрировались у всех пациентов с ANSD обусловленной мутациями в гене OTOF, а результаты реабилитации соответствовали таковым у пациентов с «кохлеарной» сенсоневральной тугоухость, того же возраста имплантации.

В отличии от детей с OTOF у ребенка с мутациями в гене TWNK, эКСВП не регистрировались, что соответствовало малоудовлетворительным результатам слухоречевой реабилитации у ребенка, несмотря на реабилитационные мероприятия.

Выводы. Генетическое обследование детей с ANSD выявил значительный вклад мутаций гена OTOF в структуру этиологии ASND. Пациенты с ANSD, обусловленной мутациями в гене OTOF являются перспективными кандидатами на реабилитацию методом КИ. Данные эКСВП отражают восстановление проведения по структурам слухового пути после КИ и согласуются с результатами реабилитации. Генетическое обследование пациентов с ANSD позволяет определять реабилитационный потенциал и выбирать оптимальный маршрут ведения ребенка.

РАЗРАБОТКА И ВНЕДРЕНИЕ В КЛИНИЧЕСКУЮ ПРАКТИКУ ОТЕЧЕСТВЕННОГО ОБОНЯТЕЛЬНОГО ТЕСТА

Лебедева Г.В.*, Свистушкин М.В., Селезнева Л.В., Свистушкин В.М.

Институт клинической медицины имени Н. В. Склифосовского, ФГБОУ ВО Первый МГМУ им. И. М. Сеченова (Сеченовский университет) Минздрава России

*E-mail: gde12@yandex.ru

Введение. Симптом «нарушение обоняния» является ключевым в диагностике различной патологии, включающей заболевания центральной нервной системы,

психиатрические расстройства, респираторные инфекции (в их числе Covid-19), заболевания ЛОР-органов и др. Исходя из последних международных рекомендаций (EPOS 2020), обонятельные тесты являются «золотым стандартом» диагностики, который должен быть использован в клинической практике по всему миру. Но на данный момент в России отсутствуют зарегистрированные обонятельные тесты, несмотря на острую необходимость в клинической и научной сферах, признанную мировым медицинским сообществом. В связи с этим возникла потребность в создании собственного универсального, удобного и эффективного отечественного обонятельного теста.

Цель. Разработать и внедрить в клиническую практику отечественный ольфакторный тест для оптимизации диагностики различных форм обонятельных нарушений.

Материалы и методы. Разработка отечественного обонятельного теста проходила в несколько этапов. Первым этапом было произведено кросс – секционное эпидемиологическое исследование во всех округах Российской Федерации. В исследовании приняло участие 3000 человек. Данное исследование проводилось с использованием опросника по шкале Лайкерта – психометрической шкалы, с помощью которой испытуемый оценивает степень своего согласия или несогласия с суждением. Испытуемому предлагалось оценить свой уровень знакомства с каждым запахом из предложенных, присвоив ему определённый балл от 1 - го до 5 – ти, где 1 – не знаком, а 5 – очень хорошо знаком. Всего в опроснике было перечислено 100 наименований одорантов, из которых 16 запахов - “Sniffin’ Sticks Test, 40 запахов – UPSIT и 44 запаха, встречающихся в повседневной жизни населения РФ. Запахи для каждого испытуемого были расположены в случайном порядке. Опрос проводился в двух вариантах: с помощью бумажной формы анкеты, разосланной в разные города России и на базе сервиса Google формы, где любой желающий мог поучаствовать в исследовании онлайн. В анкете также было необходимо указать город проживания, пол и возраст. Время на проведение опроса было не ограничено.

Вторым этапом была произведена разработка отечественного обонятельного теста, путём подбора необходимых ольфактантов, исходя из результатов проведённого по всей территории нашей страны кросс – секционного эпидемиологического исследования.

Третьим этапом была произведена оценка эффективности рабочей модели отечественного обонятельного теста, с участием здоровых добровольцев и пациентов с типовыми формами нарушения обоняния. Заключительным этапом было проведено сравнительное клиническое исследование эквивалентности и не меньшей эффективности (превосходства) разработанного обонятельного теста с набором пищевых и парфюмерных ароматизаторов, соответствующих зарубежным обонятельным тестам («Sniffin Sticks» test, UPSIT).

Результаты. результаты проведённого кросс – эпидемиологического исследования показали, что в топ – 25 самых узнаваемых запахов по РФ являются: кофе, апельсин, чеснок, хлорка, мята, табачный дым, бензин, мандарин, лимон, дым от костра, клубника, лук, яблоко, спирт, рыба, скошенная трава, шоколад, ацетон, банан, горячий хлеб, роза, сирень, дыня, арбуз, огурец. В то время как запахи, представленные в зарубежных аналогах, оказались не узнаваемы населением РФ, а именно 43,75 % – «UPSIT», 50% – «Sniffin Sticks» test. На основании полученных данных был разработан отечественный обонятельный тест, включающий оценку пороговой и идентификационной способности обоняния по шкале от 0 до 45 баллов. По результатам проведённых исследований отечественный обонятельный тест доказал свою не меньшую эффективность по сравнению с зарубежными аналогами.

Выводы. В настоящее время диагностика и реабилитация обонятельных нарушений является актуальной проблемой в связи с отсутствием стандартизированного обонятельного теста, с помощью которого можно комплексно оценить ольфакторную функцию. В результате проведённого исследования был разработан эффективный, удобный, универсальный способ оценки обонятельной способности, имеющий перспективы его применения в ежедневной клинической практике.

АНОМАЛИИ РАЗВИТИЯ ВНУТРЕННЕГО УХА У ПАЦИЕНТОВ С СОЧЕТАННЫМИ АНОМАЛИЯМИ РАЗВИТИЯ ШЕЙНОГО ОТДЕЛА ПОЗВОНОЧНИКА И ОБЛАСТИ КРАНИОВЕРТЕБРАЛЬНОГО ПЕРЕХОДА

Литовец Т.С.[1*], Литовец И.И.[1,2], Покровская Е.М.[1], Красножен В.Н.[1,3]

[1] ФГАОУ ВО "Казанский (Приволжский) федеральный университет"

[2] ГАУЗ «ДРКБ МЗ РТ»

[3] КГМА – филиал ФГБОУ ДПО РМАНПО Минздрава России

*E-mail: Timurlitovets@yandex.ru

Введение. Болезнь Шпренгеля (БШ) представляет собой сложное сочетание аномалии развития плечевого пояса, позвоночника и грудной клетки, основными клиническими проявлениями которого является высокое стояние лопатки и ограничение отведения плеча. БШ, в целом, является редким заболеванием, с частотой встречаемости 0,2-1% среди всех пациентов с врожденной патологией опорно-двигательной системы. В 55-60% случаев БШ сочетается с другими аномалиями опорно-двигательного аппарата и конечностей. Чаще других, в 40% случаев БШ сочетается с синдром Клиппеля-Фейля (СКФ). СКФ - генетически

детерминированная, врожденная аномалия шейного отдела позвоночника, характеризующаяся уменьшением количества и/или сращением двух или более позвонков.

Сочетание данных аномалий развития объясняется тем, что лопатка развивается из параксиальной мезодермы, и как следствие, неразрывно связана с развитием шейного отдела позвоночника. По данным разных авторов, в свою очередь, СКФ в 25-60% случаев может сочетаться с врожденными отологическими патологиями. Чаще других диагностируется патология среднего и внутреннего уха.

Цель. Определить частоту встречаемости аномалий развития внутреннего уха у пациентов с сочетанной аномалией развития шейного отдела позвоночника и области краниовертебрального перехода

Материалы и методы. Ретроспективно проанализированы 1870 компьютерных томограмм головы, шеи, и грудного отделов позвоночника, выполненные в ГАУЗ «ДРКБ МЗ РТ» с 2019 по 2023 год, у пациентов с подозрением на СКФ и БШ. Рентгеновские компьютерные томографии были выполнены на 64-срезовых компьютерных томографах SOMATOM Perspective SIEMENS и BRILLIANS PHILIPS в аксиальных проекциях с построением мультипланарных реконструкций с толщиной реформативного среза до 0,5 мм.

Результаты. Выявлено 27 пациентов с сочетанием БШ и СКФ. Из 27 пациентов с сочетанием СКФ и БШ аномалии развития ушей обнаружены у 23 (85,1%). Из них, у 13 (56,5%) пациентов выявлены аномалии развития внутреннего уха: 8 пациентов (34,7%) с изолированной аномалией, 5 с сочетанной аномалией развития внутреннего и среднего уха (21,7%). Что характерно, у всех пациентов отмечалось совпадение стороны с аномалией внутреннего уха и БШ (высокое стояние лопатки).

В 20 случаях к моменту проведения РКТ головы нарушение слуха было официально диагностировано. Однако, у троих пациентов патология внутреннего уха была обнаружена случайно, без предшествующих жалоб на нарушение слуховой функции.

Таким образом, несмотря на то, что БШ и СКФ встречаются достаточно редко, эти пациенты могут быть не обследованы на предмет отологических изменений. Несомненно, что своевременная диагностика может существенно улучшить прогноз лечения у данной группы пациентов.

Выводы. Пациентам с аномалиями развития шейного отдела позвоночника и области краниовертебрального перехода требуется обязательная РКТ височных костей и консультация оториноларинголога на предмет выявления аномалий развития уха.

ХИРУРГИЧЕСКАЯ ТАКТИКА ПРОВЕДЕНИЯ КОХЛЕАРНОЙ ИМПЛАНТАЦИИ У ПАЦИЕНТОВ С ИНТРАОПЕРАЦИОННОЙ ЛИКВОРЕЕЙ

Луппов Д.С.[1*], Кузовков В.Е.[1], Лиленко А.С.[1], Сугарова С.Б.[1], Танасчишина В.А.[1], Корнева Ю.С.[1]

[1] ФГБУ «Санкт-Петербургский НИИ уха горла носа и речи» Минздрава России

*E-mail: dmitryluppov.ent@gmail.com

Введение. При проведении хирургического этапа кохлеарной имплантации (КИ) одной из возможных и самых грозных интраоперационных особенностей является ликворея из места вскрытия просвета спирального канала улитки. Чаще всего она встречается у пациентов с аномалиями развития внутреннего уха, однако также наблюдается у больных с переломами височной кости и при кохлеарной форме отосклероза. Трудность выбора тактики оперативного вмешательства у этих пациентов вызвана большой вариабельностью анатомических структур внутреннего уха.

Цель. Проанализировать случаи развития интраоперационной ликвореи при проведении кохлеарной имплантации.

Материалы и методы. В период с 2018 по 2022 г было прооперировано 1903 пациента, из которых 81 – пациент с аномалиями развития улитки (62 интраоперационные ликвореи), 13 – с травмами височных костей (2 интраоперационные ликвореи), 11 – с кохлеарной формой отосклероза (1 ликворея), при этом было отмечено 3 спонтанных интраоперационных ликвореи у пациентов с нормальной анатомией улитки по данным КТ.

Результаты. Наиболее высокий риск интраоперационной ликвореи наблюдался у пациентов с аномалиями развития улитки (общая полость – 10, неполное разделение улитки III типа - 14) и аномалиями внутреннего слухового прохода – 4 (расширенный ВСП – более 8,5 мм в диаметре). Умеренный риск развития интраоперационной ликвореи был характерен для больных с неполным разделением улитки I (16 пациентов) и II типа (24 пациентов). Незначительным считался риск развития ликвореи при проведении КИ у пациентов с переломами височных костей (2 пациента) и кохлеарной формой отосклероза (1 пациент), а также гиперпневматизированной пирамидой височной кости и расширенным водопроводом преддверия (3 пациента).

Выводы. Интраоперационная ликворея является распространенной особенностью хирургического этапа кохлеарной имплантации, которая требует тщательной предоперационной подготовки с выбором типа электрода, обязательной оценкой данных КТ височных костей.

РОЛЬ ГАСТРОЭЗОФАГЕЛЬНОЙ РЕФЛЮКСНОЙ БОЛЕЗНИ В РАЗВИТИИ ВАЗОМОТОРНОГО РИНИТА

Магомедов Б.И., Ким И.А.

ФГБУ НМИЦО ФМБА России

*E-mail: bulat21@icloud.com

Введение. Хронический ринит является одним из наиболее распространенных заболеваний, которым страдают до 20% населения и количество больных с данной патологией ежегодно растет. Воспалительные заболевания полости носа могут способствовать существенному ухудшению качества жизни пациентов. Речь идет главным образом о расстройстве сна, снижении работоспособности, психологических нарушениях. Среди хронических форм ринита, наряду с аллергическим, большую роль играет вазомоторный ринит (в международных классификациях принят термин «идиопатический»). Вазомоторный ринит (ВР) – это хроническое заболевание, при котором дилатация сосудов нижних носовых раковин и/или назальная гиперреактивность развиваются под воздействием неспецифических экзо- и эндогенных факторов, но не в результате иммунных реакций и не сопряжен с эозинофилией. Диагноз ВР зачастую подвергается критике, потому что лежащие в основе патогенеза заболевания нарушения вазомоторной иннервации, имеются практически при всех формах ринита. Факт наличия вегетососудистой дисфункции у больных ВР является бесспорным, но конкретные механизмы, приводящие к развитию заболевания, вызывают дискуссии. Помимо заданного природного баланса между симпатическим (адренергическим) и парасимпатическим (холинергическим) отделами ВНС, существенное значение в развитии ВР имеет непосредственное воздействие экзо- и эндогенных факторов. Наибольший интерес с научной точки зрения представляют эндогенно-опосредованные факторы, такие как: гастроэзофагеальный, гастрофарингеальный и ларингофарингеальный рефлюкс (ЛФР). Учитывая прогрессирующее увеличение больных ВР а так же отсутствие стойкого эффекта при его лечении, задача выявления связи данного заболевания с рефлюксом представляется чрезвычайно актуальной.

Цель исследования. Оценить распространенность и значение гастроэзофагеального рефлюкса в развитии вазомоторного ринита, а также повышение эффективности их лечения**.**

Материалы и методы. Исследование проводилось на базе ГБУЗ ГП 62 Филиал №2 ДЗМ. Обследованы 70 пациентов с диагнозом вазомоторный ринит. Материалом для исследования служили данные, полученные на основании жалоб, анамнеза, стандартных методов оториноларингологического обследования – передняя и задняя риноскопия, эндоскопия полости носа, адреналиновая проба, фарингоскопия, ларинговидеоскопия. Все

пациенты были консультированы гастроэнтерологом, проводилась суточная pH-метрии и эзофагогастродуоденоскопия (ЭГДС).

Результаты. Наиболее распространенной жалобой являлось затруднение носового дыхания, которое отмечали все пациенты, включенные в исследование, так же предъявлялись жалобы на изжогу, осиплость, першение, дискомфорт и ощущение «кома» в горле, кашель. При объективном осмотре лор органов со стороны полости носа увеличенные нижние носовые раковины и гиперемия слизистой оболочки полости носа отмечались у 85,71± 4,18% обследованных. При мезофарингоскопии у 80±4,78% отмечалась гиперемия задней стенки глотки, на фоне которой определялась иньекция сосудов. По результатам ларинговидеоскопии выявлены изменения гортани характерные для ЛФР – пастозность и цианотичность межчерпаловидного пространства у 60 чел. (90±3.59%). У 29 пациентов (41,4.±5,89%) было отмечено утолщение голосовых складок и пахидермия у 17 (28.±5,82%) обследованных. Суточная pH-метрия пищевода была проведена 5 пациентам, патологическое количество кислых гастроэзофагеальных рефлюксов выявлено у 100% обследуемых. Все пациенты были консультированы гастроэнтерологом, по рекомендации которого в качестве базового лечения, использовались возможности наиболее эффективных современных противорефлюксных препаратов. Признанным стандартом лечения ГЭРБ на сегодняшний день являются ингибиторы протонового насоса. Так же всем больным проводились щелочные ингаляции минеральной водой Ессентуки №17. Для снятия заложенности носа в стандартных дозах применяли интраназальные глюкокортикостероиды. Эффективность медикоментозной коррекции гастроъзофагеального рефлюкса подтверждена результатами суточной pH-метрии, выполненной при повторном обследовании у гастроэнтеролога через 14 дней после начала терапии. Отмечался значительный регресс симптомов у пациентов, предъявляющих жалобы на заложенность носа. Динамика ларингоскопической и фарингоскопической картины выражалась в уменьшении воспалительных явлений слизистой оболочки глотки и гортани, выявленных при первичном обращении.

Вывод. Результаты нашего исследования демонстрируют, что гастроэзофагеальный рефлюкс может рассматриваться как этиопатогенетический фактор в развитии ВР. Предложенный нами алгоритм обследования с обязательной консультацией гастроэнтеролога позволяет диагностировать высокий гастроэзофагеальный рефлюкс у больных ВР и прогнозировать вероятность положительного эффекта при включении в комплексное лечение таких пациентов противорефлюксных препаратов.

РОЛЬ ПСИХОЛОГИЧЕСКОГО СОПРОВОЖДЕНИЯ В ПОВЫШЕНИИ ЭФФЕКТИВНОСТИ РЕЧЕВОЙ РЕАБИЛИТАЦИИ ПОСЛЕ ХИРУРГИЧЕСКОГО ЛЕЧЕНИЯ ОПУХОЛЕЙ ГОЛОВЫ И ШЕИ

Магомед-Эминов М.Ш.[1], Уклонская Д.В.[2,3], Зборовская Ю.М.[1]*

[1]ФГБОУ ВО «Московский государственный университет имени М.В. Ломоносова»

[2]ГАОУ ВО «Московский городской педагогический университет»

[3]ЧУЗ «Центральная клиническая больница «РЖД-МЕДИЦИНА»

*E-mail: yu.khoroshkova@gmail.com

Введение. Современные возможности медицинской помощи всё чаще позволяют сохранить жизнь пациентов, страдающих онкологическими заболеваниями, в том числе, опухолями головы и шеи. Хирургическое лечение новообразований данной локализации неизбежно влечёт за собой не только косметические дефекты, но и нарушение витальных функций (дыхания, глотания), речевые расстройства, что, в свою очередь, повышает процент инвалидизации, может приводить к проблемам социальной дезадаптации, а также семейным и личностным сложностям. Всё большее число пациентов рассматриваемого профиля на сегодняшний день нуждаются в комплексной реабилитации и ресоциализации, куда входит максимально возможное восстановление нарушенных функций, интеграция в социум, возвращение к трудовой деятельности, в привычный круг общения, к полноценному образу жизни, обеспечение достойного качества жизни в целом.

Одним из ключевых аспектов комплексной реабилитации после хирургического лечения опухолей головы и шеи является своевременная психолого-педагогическая помощь, включающая курс логопедического воздействия с психологическим сопровождением. В процессе коррекционно-педагогического воздействия формируются и автоматизируются речевые навыки, что требует не только значительных временных ресурсов (в среднем, около 6 месяцев), но и особой смысловой работы личности пациента, условиями эффективности которой являются взаимодействие пациента со специалистами и родными, использование реабилитационного потенциала.

Цель. На сегодняшний день, по нашим данным, завершение реабилитационных мероприятий по инициативе пациента является одной из наиболее значимых причин неэффективности занятий, в то время как прохождение полного курса логопедического воздействия способствует достижению полного восстановления или значительного улучшения речевой функции в 94% случаев. В целях выявления причин данного феномена и поиска путей решения проблемы мы обратились к психологическому аспекту процесса речевой реабилитации.

Материалы и методы. В разные периоды исследований под нашим наблюдением находились до 93 пациентов (мужчины и женщины в возрасте от 23 до 82 лет) онкологического отделения №2 (опухолей головы и шеи) ЧУЗ «ЦКБ «РЖД-МЕДИЦИНА», которые проходили курс коррекционно-педагогической работы с индивидуальным подбором логопедических технологий, в зависимости от характера и степени выраженности расстройства. Оценка психологического состояния пациентов и психологическое сопровождение реабилитационных мероприятий включали проведение цикла бесед с пациентами в рамках смыслонарративного подхода.

Результаты. Течение реабилитационного процесса, достижение промежуточных и итоговых результатов оказывают непосредственное воздействие на постепенное расширение жизненных интересов пациентов, успешное включение в бытовые процессы, а также общее снижение тревожности за своё будущее, создают предпосылки для повышения реабилитационного потенциала, что оказывает положительное влияние и на динамику психологического состояния. Одним из значимых препятствий к достижению максимально возможного уровня реабилитации становится динамика направленности мотивации пациента.

Выводы. Современные возможности коррекционно-педагогической помощи способны значимо снизить уровень инвалидизации и вернуть пациента к обычному образу жизни. Очевидными преимуществами педагогической реабилитации являются неинвазивность и формирование стойкого навыка, однако, данный способ восстановления речевой функции требует значительных временных ресурсов. Для повышения эффективности речевой реабилитации необходимо осуществление психологического сопровождения пациентов, включающего формирование устойчивой специальной реабилитационной мотивации.

МОЛЕКУЛЯРНАЯ ДИАГНОСТИКА НАРУШЕНИЙ СЛУХА: ПРАКТИЧЕСКИЕ АСПЕКТЫ

Маркова Т.Г.[1,2], Бахшинян В.В.[1], Таварткиладзе Г.А.[1]

[1]Кафедра сурдологии ФГБОУ ДПО РМАНПО Минздрава России

[2] ГБУЗ «Научно-исследовательский клинический институт оториноларингологии им. Л.И. Свержевского» ДЗМ

Сложная и специфичная система восприятия звуков у человека обеспечивается участием большого числа высокоспецифичных белковых молекул. Возможности молекулярной диагностики позволили изучить истинную распространенность наследственных форм врожденной тугоухости, значительно расширили наше понимание

действующих патогенных механизмов нарушения слуха и позволили оказывать помощь родителям в вопросах прогноза потомства и реабилитации детей с нарушением слуха.

В Российской Федерации наиболее распространена аутосомно-рецессивная тугоухость тип 1А (DFNB1), обусловленная мутациями в гене *GJB2*, которая составляет более 60% врожденной несиндромальной тугоухости, поэтому основой для молекулярно-генетического диагноза врожденной тугоухости стал поиск мутаций в гене *GJB2*. Идентификация патогенных вариантов в других генах тоже входит в практику благодаря методам секвенирования нового поколения и позволяет рано выявлять ряд синдромальных форм, для которых нарушение слуха является первым симптомом.

Трудности в интерпретации результатов исследований связаны с тем, что в ряде случаев обнаруживают варианты ДНК в известных генах, но не описанные ранее в других популяциях или имеющие неизвестные клинические эффекты. Согласно современной классификации вариантов нуклеотидной последовательности выделяют патогенные, вероятно патогенные, варианты неопределенного значения, вероятно доброкачественные и доброкачественные варианты. Для корректного понимания результатов генетических исследований требуется совместные усилия генетиков и сурдологов. Молекулярная эпидемиология тугоухости только развивается, идёт накопления клинического материала. Изучение корреляции между фенотипом и генотипом, роль экзогенных факторов, влияние генетических данных на процесс слухоречевой реабилитации требуют дальнейших исследований. Знание причины и прогноза при наследственных формах тугоухости способствует правильным рекомендациям пациентам с тугоухостью и членам их семьи.

Характеристика аудиологических фенотипов по генетической этиологии может помочь правильно оценить риски прогрессирования, выявить влияние генотипа на фенотип, сделать выбор в пользу соответствующей аудиологической реабилитации. Скрининг, профилактика и лечение тугоухости напрямую зависят от понимания лежащих в основе молекулярных механизмов.

ВОЗМОЖНОСТИ МЕТОДОВ ЛУЧЕВОЙ ДИАГНОСТИ В ВЫЯВЛЕНИИ ХОЛЕСТЕАТОМЫ ПРИ ПОРОКАХ РАЗВИТИЯ НАРУЖНОГО УХА

Милешина Н.А.[1,2], Ивойлов А.Ю.[1,3], Зеликович Е.И.[1], Бондаренко Е.С.[2]

[1]ГБУЗ «Научно-исследовательский клинический институт оториноларингологии им. Л.И. Свержевского» ДЗМ

[2] ФГБУ ДПО РМАНПО Минздрава России

[3]ФГАОУ ВО «РНИМУ им. Н.И. Пирогова» Минздрава России

*E-mail: cart1@rambler.ru

Введение. Частота встречаемости холестеатомы у пациентов с врожденным стенозом наружного слухового прохода (ВСНСП) составляет 43-91%, в то время как случаи холестеатомы у пациентов с атрезией НСП - единичны. Однако зачастую представление об атрезии и стенозе наружного слухового прохода размыты для специалистов первичного звена, а рекомендованная тактика ведения пациентов не соблюдается, в то время как соблюдение алгоритма диагностики заболевания и послеоперационного наблюдения с учетом возраста пациента поможет избежать излишних лучевых нагрузок. КТ – «золотой стандарт» в визуализации мельчайших костных изменений в структурах уха, но в подтверждении именно холестеатомы специфичность метода невысока. Впервые МРТ для дифференциальной диагностики холестеатомы, холестероловой гранулемы и рубцовых тканей была представлена профессором E.Officers, в российской практике до сих пор широко не распространена и уступает КТ в предоперационном планировании хирургического вмешательства.

Цель исследования. Повышение эффективности диагностики и лечения детей с ВСНСП, сопровождающимся холестеатомой.

Материалы и методы исследования. Обследовано и прооперировано 19 детей (n – 22 уха, случая) с ВСНСП в возрасте от 2-х до 17 лет (мальчиков –13, девочек – 6). У 16 пациентов процесс носил односторонний характер, у 3-х – двусторонний. Клинико-аудиологическое и лучевое исследование включали: сбор жалоб и анамнеза заболевания, оториноларингологический осмотр, тональную пороговую аудиометрию или регистрацию коротколатентных слуховых вызванных потенциалов (КСВП) детям ясельного возраста, КТ и МРТ височных костей.

Результаты. При осмотре ЛОР органов диагностированы сочетанные врожденные аномалии развития наружного уха: микротия I ст. – 11 (50%), микротия II ст. – 2 (9,1%), микротия III ст. – 1 (4,5%), ушные привески – 6 (27,3%). Патологии ушной раковины не обнаружено в 4 (13,6%) случаях. Кондуктивная тугоухость III ст. диагностирована в 12 (54,5%) случаях, кондуктивная тугоухость II ст. – в 7 (31,8%), смешанная тугоухость III ст. – в 2 (9,1%),

двусторонняя глухота – в 1 (4,6%) случае. Всем больным выполнена КТ височных костей. Наличие мягкотканного компонента в наружном слуховом проходе диагностировано в 22 (100%) случаях, а сочетание его с деструктивными изменениями стенок наружного слухового прохода в 5 (22,7%) случаях, что позволило заподозрить холестеатому наружного слухового прохода. С целью определения чувствительности, специфичности и точности проведенных КТ исследований всем пациентам выполнена МРТ височных костей. При этом, в 17 (77,3%) случаях подтверждена холестеатома наружного слухового прохода, для которой характерна: высокоинтенсивный сигнал в режиме Т2, низкоинтенсивный сигнал в режиме Т1, сигнал высокой интенсивности в non-EPI DWI, низкоинтенсивный сигнал в ADC mars. Во всех случаях холестеатома наружного слухового прохода подтверждена интраоперационно. В остальных 5 (22,7%) случаях наличие мягкотканного компонента в наружном слуховом проходе обусловлено мягкотканной атрезией.

Помимо этого, выявлено отсутствие зависимости между степенью тугоухости и величиной холестеатомы у пациентов с ВСНСП (коэффициент ранговой корреляции Спирмена - 0,17), а также подтверждены оптимальные режимы МРТ для диагностики холестеатомы паружного слухового прохода, применена методика FUSION изображений КТ и МРТ.

Заключение. КТ височных костей является обязательным методом исследования перед каналопластикой. При отсутствии жалоб у больных с ВСНСП МРТ следует проводить ежегодно с 6 лет. Для исключения ложноположительного сигнала МРТ техника совмещения изображений КТ и МРТ в non-EPI DWI последовательности повысит чувствительность, специфичность и точность диагностики. Появление гнойного отделяемого из слухового прохода свидетельствует о распространении холестеатомы в полости среднего уха. В этих случаях рекомендуем в первую очередь провести МРТ височных костей для исключения холестеатомы, начиная с ясельного возраста (с 2 лет).

ВЕСТИБУЛЯРНЫЙ НЕЙРОНИТ. КЛИНИЧЕСКИЙ СЛУЧАЙ

Мирзоева Е.З.*, Вашневская Н.А.

ФГБОУ ВО Тверской ГМУ Минздрава России

*E-mail: mez4083@mail.ru

Введение. Вестибулярный нейронит – это воспаление вестибулярного корешка VIII пары ЧМН (преддверно-улиткового нерва). Считается, что причиной заболевания является сдавление и повреждение участка вестибулярного нерва в костном канале

височной кости. Вирусная инфекция – наиболее вероятная причина вестибулярного нейронита, реже причиной может стать аллергическая реакция.

Обсуждение. Больная Е., 27 лет, обратилась в Клинику ФГБОУ ВО Тверского ГМУ Минздрава России 09.08.2023 г. с жалобами на головокружение, выраженную неустойчивость (пациентка передвигалась с поддержкой).

Из анамнеза: «вращательное головокружение» возникло остро 02.08.2023 г., длилось около суток, сопровождалось тошнотой и рвотой, нарушения слуховой функции отсутствовали, после приступа пациентка не могла вставать с кровати в течение трех дней из-за выраженной неустойчивости и усиливающейся при движении тошноты.

22.03.2023 г., со слов пациентки, впервые возник подобный приступ системного головокружения. Больная находилась заграницей, самостоятельно не могла передвигаться, в связи с этим, обратилась за медицинской помощью только через две недели. У нее сохранялись жалобы на неустойчивость при быстрой ходьбе, кратковременное головокружение при резких поворотах головы. При проведении МРТ шейного отдела позвоночника, головного мозга в режиме ангиографии патология не выявлена. Со слов пациентки, было диагностировано нарушение вестибулярной функции неуточненное (Н 81.9); рекомендованы курс сосудистой терапии и ЛФК. После проведенного лечения состояние пациентки улучшилось, но отмечались жалобы на неустойчивость при беге. Далее больная самостоятельно продолжала занятия спортом.

При сборе подробного анамнеза заболевания пациентка уточнила, что страдает поллинозом. За неделю до первого и второго приступов она отмечала заложенность носа, ринорею, слезотечение. Применяла мометазона фуроат и монтелукаст, которые ранее назначались врачом оториноларингологом.

При обследовании 09.08.2023 г.: горизонтальный с небольшим ротаторным компонентом нистагм вправо, усиливающий интенсивность в очках Френзеля; тест Хальмаги – нарушение вестибулоокулярного рефлекса слева; проба Ромберга (простая) – отклонение (с тенденцией падения влево); проба Унтербергера – разворот влево на 60^0. Очаговая неврологическая симптоматика отсутствовала. Учитывая данные обследования, у пациентки диагностирован вестибулярный нейронит слева. Назначения: вестибулярная гимнастика (упражнения на статическое и динамическое равновесие), бетагистина дигидрохлорид 24 мг 2 р/д (с целью ускорения вестибулярной компенсации). Рекомендован повторный осмотр через 14 дней.

При осмотре 23.08.2023 г.: жалобы на невыраженное головокружение при быстрой ходьбе; пациентка передвигается самостоятельно без поддержки; спонтанный нистагм вправо отсутствует, в очках Френзеля небольшой горизонтальный нистагм вправо; тест

Хальмаги – нарушение вестибулоокулярного рефлекса слева; проба Ромберга (простая) – без особенностей, проба Ромберга (сенсибилизированная) – отклонение влево; проба Унтербергера – разворот влево на 40^0. Рекомендовано продолжить вестибулярную реабилитацию, прием бетагистина дигидрохлорида 24 мг 2 р/д до 4 месяцев.

Заключение. Вестибулярный нейронит часто остается не диагностируемым. Необходимо четко знать особенности клинической картины, течения и дифференциальной диагностики вестибулярного нейронита с другими схожими нозологиями**.** В описанном клиническом случае у пациентки дважды за 4 месяца возник вестибулярный нейронит на фоне аллергической реакции, который в первом эпизоде не был диагностирован. Своевременно поставленный диагноз вестибулярного нейронита и ранее начало вестибулярной реабилитации улучшают прогноз и сокращают время восстановления пациента.

К ВОПРОСУ О ПЕРФОРАЦИИ ПЕРЕГОРОДКИ ПОЛОСТИ НОСА

Мирошниченко Н.А., Бакотина А.В., Кандрашина А.А.*

ФГБОУ ВО «Московский государственный медико-стоматологический университет им. А.И. Евдокимова» Министерства здравоохранения России

E-mail: a_kandrashina@mail.ru

Введение. В последние годы, по данным разных источников, отмечается рост обращений по поводу перфорации перегородки носа различной этиологии. Однако точная статистика практически не доступна. Перфорацию в клиниках кодируют разными кодами по МКБ-10. Основными причинами формирования перфораций являются травматические, ятрогенные, воспалительные, неопластические, аутоимунные и идиопатические. Первое место, к сожалению, занимает ятрогенный фактор.

Цель исследования. Проанализировать этиологию и результаты хирургической коррекции пациентов с перфорацией перегородки носа на базе ЛОР-отделения в КЦЧЛПХиС МГМСУ им. А.И. Евдокимова за период с 2020 по 2023гг.

На нашей клинической базе в период с 2020г по 2023г нами было обследовано и пролечено 16 пациентов с диагнозом перфорация перегородки носа.

Основными жалобами при обращении были: свист при носовом дыхании, сухость в носу, образование сухих корок и периодические носовые кровотечения. У 6 больных отмечено бессимптомное течение заболевания. При проведении эндоскопического осмотра полости

носа перфорации чаще всего локализовались в типичном месте в передних отделах перегородки носа. Размеры перфорации варьировали от 0,3 мм до 2,5 см.

При сборе анамнеза у 2 больных в анамнезе ранее была операция по коррекции анатомии полости носа, у 9 - идиопатическое формирование патологии, у 2 пациентов в анамнезе ортогнатическая операция на верхней челюсти.

Всем пациентам было проведено хирургическое лечение в объеме пластики перфорации перегородки носа методом перемещенных лоскутов. В послеоперационном периоде мы применяли: системную антибактериальную терапию, проводилась медикаментозная профилактика послеоперационного тромбоза аутотрансплантата, местное введение лекарственных препаратов под септальные шины. Перед проведением хирургического лечения проводилась комплексная консервативная терапия для нормализации состояния слизистой оболочки полости носа. После завершения стационарного этапа лечения пациентам назначали препарат Суперлимф с целью повышения ускорения регенерации и эпителизации раневой поверхности.

В послеоперационном периоде у двух больных с гигантскими перфорациями отмечено в отдаленном послеоперационном периоде сохранение перфорации до 1,5 см.

Выводы:

1. В последние годы увеличилась распространенность перфорации перегородки носа, однако сбор точной статистики затруднен из-за различного кодирования данной патологии в клиниках.
2. Среди наших пациентов на первом месте ятрогенная причина формирования заболевания у 9 из 16.

ВЕРИФИКАЦИЯ ЛЕКАРСТВЕННЫХ ВЕЩЕСТВ, ВЛИЯЮЩИХ НА ЛОКАЛЬНЫЙ КЛИРЕНС МОМЕТАЗОНА ФУОРАТА

Моисеева Е.А.[1], Афлитонов М.А.[1] , Безрукова Е.В.[2], Артюшкин С.А.[2]

[1] БФУ имени Иммануила Канта, г. Калининград

[2] ФГБОУ ВО «СЗГМУ им. И.И. Мечникова» Минздрава России

Введение. В клинической практике врача-оториноларинголога хронический полипозный риносинусит (ХРПС) является одной из наиболее частых патологий с рецидивирующим течением, требующей постоянного динамического наблюдения пациентов. Прогрессирующее течение заболевания наблюдается во всех возрастных группах. Для достижения ремиссии при ХРПС на постоянной основе назначаются топические

глюкокортикостероиды (тГКС) для контроля течения заболевания. Примерно в 29% случаев достигнуть ремиссии не удается из-за резистентности воспаленных тканей, причины которой до настоящего времени не уточнены. Имеются данные о схожих патогенетических механизмах прогрессирования ХРПС и бронхиальной астмы, аллергического ринита. Согласно концепции «единого дыхательного пути» патогенетические циклы и связанные с ними механизмы резистентности носят сочетанный характер. В настоящее время существует необходимость подходов, повышающих эффективность применения тГКС и преодоления вызванной к ним резистентности.

Цель работы. Верификация лекарственных веществ, влияющих на клиренс мометазона фуората в тканях полипов и слизистой оболочке полости носа.

Материалы и методы. Для работы был проведен метаанализ источников медицинской литературы ресурсов PubMed и WOS, изучены 123 статьи содержащие данные о влиянии лекарственных средств на эффект мометазона в слизистой дыхательных путей.

Результаты. Получены данные, свидетельствующие об усилении эффектов мометазона при сочетании с салициловой кислотой (низкие показатели шкал CT Lund-Mackay, SNOT-22) у пациентов с ХПРС по сравнению с контрольными группами ($p \leq 0.05$). Салициловая кислота подавляет секрецию бокаловидных клеток, обновляет перицилиарный слой слизистой оболочки полости носа и улучшает мукоцилиарный клиренс. Выявлены данные свидетельствующие об усилении эффекта мометазона при сочетании с мочевиной (низкие показатели шкал CT Lund- Mackay, SNOT-22) у пациентов с ХПРС по сравнению с контрольными группами ($p \leq 0.05$). Мочевина улучшает биодоступнойсть мометазона повышая проницаемость барьера слизистой носа. Схожие эффекты наблюдались в исследованиях изучающих сочетаниях азеластина и олопададина в комбинации с мометазоном. Данные эффекты опосредованы воздействием на H1-гистаминовые рецепторы и ингибированием высвобождения медиаторов воспаления из тучных клеток. Воздействие м-холиноблокаторов и бета 2-адреномиметиков в сочетании с мометазоном достоверно усиливало противовоспалительный эффект мометазона. Эти эффекты могут реализовываться за счет ингибирования лейкотриенового каскада в слизистой оболочке верхних дыхательных путей.

Выводы. Фиксированные комбинации тГКС с разными лекарственными веществами (салициловой кислотой, мочевиной, м-холиноблокаторами, бета 2-адреномиметиками) повышают эффективноть мометазона в терапии ХРПС. Полученные данные необходимы для создания подходов, повышающих эффективность применения тГКС и преодоления появляющейся к ним резистентности.

ОЦЕНКА ЛЕКАРСТВЕННОЙ РЕЗИСТЕНТНОСТИ МИКРОБИОТЫ ПАЗУХ У ПАЦИЕНТОВ С ХРОНИЧЕСКИМ РИНОСИНУСИТОМ В САНКТ-ПЕТЕРБУРГЕ

Мороз Н.В.[1]*, Кривопалов А.А. [1,2], Начаров П.В. [2]

[1] ФГБОУ ВО «СЗГМУ им. И.И. Мечникова» Минздрава России

[2] ФГБУ «Санкт-Петербургский НИИ уха горла носа и речи» Минздрава России

*E-mail: mnv_ea@mail.ru

Ведение. Хронический риносинусит (ХРС) – это воспаление синоназальной слизистой оболочки, сохраняющееся, несмотря на терапию, на протяжении не менее 12 недель в году. В настоящее время ХРС рассматривается как гетерогенная группа заболеваний, объединенная локализацией патологического процесса и ведущим в патогенезе процессом воспаления. Несмотря на различия патогенеза, позволяющие выделять несколько эндотипов заболевания, большинством исследователей признается роль бактериальных патогенов в формировании и поддержании воспалительного очага в околоносовых пазухах. В связи с данной очевидной ролью патологической микробиоты в патогенезе ХРС назначение антибактериальной терапии стало рутинным методом лечения. Однако, зачастую наблюдается неэффективность терапии, обусловленная ежегодно возрастающей лекарственной устойчивостью патогенов, ассоциированных с ХРС, что требует изучения микробиологического аспекта заболевания для разработки обоснованной тактики этиотропного лечения пациентов, страдающих ХРС.

Цель исследования. Выделить доминирующие патогены, ассоциированные с обострением ХРС у пациентов крупного стационара г. Санкт-Петербурга, и охарактеризовать их в аспекте лекарственной устойчивости.

Материалы и методы. В исследование включались взрослые (старше 18 лет) пациенты обоих полов, не имеющие беременности, сопутствующей тяжелой соматической патологии, осложнений, госпитализированные в СПб ГБУЗ «Елизаветинская больница» в 2022 году по поводу обострения ХРС. Критерием включения являлось наличие не менее 2 кардинальных, или 1 кардинального (кроме лицевой боли/тяжести в лице) и 2 дополнительных симптомов ХРС (в изложении Американской академии оториноларингологии и хирургии головы и шеи) на протяжении не менее 12 недель, несмотря на терапию, в сочетании с рентгенологическим и/или эндоскопическим подтверждением.

Клинические диагностические критерии ХРС включают большие (кардинальные) симптомы – боль, полнота, тяжесть в лице, затруднение носового дыхания, вплоть до полной невозможности, насморк, в том числе гнойный, в том числе стекание секрета в носоглотку, гипосмия, вплоть до аносмии, и малые (дополнительные) симптомы – цефалгия, лихорадка,

утомляемость, недомогание, кашель, зубная боль, ушная боль и заложенность ушей, «гнойный» запах при дыхании – галитоз.

В исследовании приняли участие 53 пациента: 24 мужчины (45,3%) и 29 женщин (54,7%) в возрастных категориях от 18 до 40 (50,9%), от 41 до 60 (26,4%) и более 61 года (22,6%). Обследуемые сообщали о разной продолжительности болезни: 15 респондентов (28,3%) заявляли о стаже 3-12 месяцев, 17 (32,1%) – 2-5 лет, и 21 (39,6%) – более 5 лет. У каждого пациента выполнялась пункция верхнечелюстных пазух, аспират забирался в стерильный контейнер с транспортной средой и направлялся на микробиологическое исследование с последующим определением чувствительности к антибиотикам и бактериофагам.

Результаты. В изучаемых образцах отделяемого верхнечелюстных пазух не было выявлено микробного роста в 7 случаях (13,2%), в 37 случаях (69,8%) удалось идентифицировать один патоген, а еще в 9 случаях (17%) определялся рост микробных ассоциаций. Причем микробная обсемененность материала различалась от скудного роста (со среды обогащения) в 14 случаях (26,4%), до умеренного (10*1-10*2 КОЕ/мл) в 14 случаях (26,4%) и массивного (10*3 КОЕ/мл и более) в 18 случаях (34%). Всего идентифицировано 54 штамма патогенов, среди которых Гр+ кокков - 46, Гр- бактерий - 8. В структуре возбудителей доминировали: Streptococcus viridans в 13 случаях (24,5%; ДИ: 13,8-38,3%), Staphylococcus epidermidis в 12 (22,6%; ДИ: 12,3-36,2%), Staphylococcus aureus в 11 случаях (20,8%; ДИ: 10,8-34,1%) и Streptococcus pyogenes в 6 случаях (11,3%; ДИ: 4,3-23%). Значительно реже были представлены другие стафилококки Staphylococcus spp. в 3 (5,7%; ДИ: 1,2-15,7%) и Pseudomonas aeruginosa в 2 случаях (3,8%). Остальные виды встречались однократно (1,9%; ДИ: 0,05-10,1%): Streptococcus pneumoniae, Haemophilus influenzae, Enterobacter spp, Klebsiella oxotica, Stenotrophomonas maltophilia, Pseudomonas stutzeri, Acinetobacter baumannii. Среди патогенов, выделенных в диагностически значимом титре (>10*3 КОЕ/мл), коих у 18 пациентов насчитывалось 23 штамма, доминировали также Гр+ кокки: Streptococcus viridans в 7 случаях, Staphylococcus aureus в 5 случаях, Streptococcus pyogenes в 4 случаях и Staphylococcus epidermidis в 2. Остальные виды встречались однократно: Streptococcus pneumoniae, неидентифицированные стафилококки Staphylococcus spp., Haemophilus influenzae, Pseudomonas stutzeri, Acinetobacter baumannii. Ввиду достаточно широких доверительных интервалов частот встречаемости патогенов в общей выборке и среди пациентов с массивной обременённостью пазух статистически достоверных различий выявлено не было.

Выявлено наличие частичной резистентности (не более двух групп препаратов) к антибактериальным препаратам у 19 штаммов (45,2%) из 42, которым данное исследование выполнялось, в 1 случае (2,3%) отмечалась множественная лекарственная устойчивость, однако последняя являлась природным свойством возбудителя Stenotrophomonas maltophilia, в остальных 22 случаях (52,4%) отмечалась чувствительность патогенов к антибиотикам.

Наиболее часто отмечалась резистентность к бета-лактамам – 41%, в 26% к макролидам, тогда как к фторхинолонам и аминогликозидам в 18% и 15% соответственно. В случае же резистентности к бактериофагам, среди 40 оцененных штаммов, 7 штаммов (17,5%) были чувствительны к фагам, тогда как 33 (82,5%) – резистентны.

Не было выявлено различий распределения патогенов в зависимости от пола и возраста пациентов, а также от стажа болезни, за исключением Staphylococcus epidermidis, который достоверно чаще встречается в дебюте заболевания и при стаже болезни более 5 лет (p=0,003) и Streptococcus viridans, частота встречаемости которого достоверно снижается с увеличением стажа заболевания (p=0,013). Также обнаружено, что микробные ассоциации достоверно чаще выявляются у пациентов в дебюте заболевания, тогда как монокультура демонстрирует противоположную тенденцию (p=0,049).

Выводы. Доминирующими патогенами, ассоциированными с обострением ХРС, являются гноеродные Гр+ кокки. Среди патогенов выявлена частичная резистентность к антибиотикотерапии в половине случаев, а к бактериофаготерапии – в 80% случаев.

Наиболее скомпроментированной группой антибиотиков являются бета-лактамные антибиотики, затем макролиды и азалиды, при сохранении хорошей чувствительности к фторхинолонам и аминогликозидам.

Целесообразно регулярное обновление библиотеки бактериальных патогенов для отслеживания распространения резистентных мутантов и своевременного подбора штаммов литических фагов при производстве бактериофагов.

Перспективным представляется создание «фаговых коктейлей» с штаммами бактериофагов, тропными к различным хостам клеточной стенки патогенов во избежание быстрого формирования и распространения резистентности.

РЕЗУЛЬТАТЫ ТИМПАНОПЛАСТИКИ ПРИ ТОТАЛЬНЫХ И СУБТОТАЛЬНЫХ ДЕФЕКТАХ БАРАБАННОЙ ПЕРЕПОНКИ

Морозов И.И.[1,2*], Грачев Н.С.[1], Горбунова Н.В.[2], Широкая А.В.[2]

[1] Кафедра оториноларингологии Медицинского института непрерывного образования ФГБОУ ВО «РОСБИОТЕХ»

[2]ФКУЗ Главный клинический госпиталь МВД России

*E-mail: ivmoro@mail.ru

Цель. Проведение сравнительного анализа результатов эндоскопической тимпанопластики аутохрящом ушной раковины и микроскопической тимпанопластики

височной аутофасцией при хирургическом лечении тотальных и субтотальных перфораций барабанной перепонки.

Материалы и методы. 56 пациентов разделены на 2 группы, группа 1 – 28 пациентов после первичной эндоскопической тимпанопластики I типа хрящом ушной раковины; группа 2 - 28 пациентов после первичной тимпанопластики I типа височной аутофасцией. Контрольные осмотры после операции на 2, 3, 6, 12 месяцы, проводилась оценка анатомо-функционального результата, аудиометрия, оценка количества рецидивов перфораций барабанной перепонки.

Результаты. Среднее время операции в 1 группе (60,2 ± 11,5 мин) достоверно меньше, чем во 2 группе (88,3 ± 15,2 мин; $p<0,5$). Полное закрытие перфорации барабанной перепонки и приживление трансплантата наблюдалось в группе 1 в 92,8%, в группе 2 в 89,3%. Средний показатель воздушной проводимости до операции по данным аудиометрии в группе 1 составил 42,1 ± 15,4 дБ, в группе 2 – 38,2 ± 12,4 дБ; Различия костной проводимости до операции составляли 18,8 ± 11,6 дБ и 19,6 ± 13,3 дБ соответственно. Костно-воздушный интервал до операции в группе 1 составил 23,3 ± 6,4 дБ, в группе 2 - 19,2 ± 7,8 дБ. После операции через 1 год наблюдения среднее улучшение воздушной проводимости в группе 1 составило 18,1 ± 7,7 дБ, во группе 2 составило 19,5 ± 7,5 дБ. Послеоперационная костная проводимость составила 17,8 ± 10,7 дБ и 18,8 ± 14,9 дБ соответственно. Костно-воздушный интервал через 1 год после операции в группе 1 составил 10,1 ± 4,6 дБ и 11,5 ± 8,4 дБ. Статистически значимой разницы между двумя группами не было.

Заключение. Эндоскопическая тимпанопластика хрящом ушной раковины имеет сопоставимую с микроскопической техникой тимпанопластики височной аутофасцией частоту успешного закрытия перфораций барабанной перепонки, но имеет преимущества в виде более короткого времени операции за счет более широкого угла обзора операционного поля, оптимального доступа и минимальной травматизации тканей.

ИЗМЕНЕНИЯ ЧАСТОТЫ БИЕНИЯ РЕСНИЧЕК В ПОСЛЕОПЕРАЦИОННОМ ПЕРИОДЕ У ПАЦИЕНТОВ С ХРОНИЧЕСКИМ ВЕРХНЕЧЕЛЮСТНЫМ СИНУСИТОМ

Покровская Е.М. [1,2], Красножен В.Н. [1,2], Полищук С.А.[2*]

[1] КГМА – филиал ФГБОУ ДПО РМАНПО Минздрава России

[2] ИФМиБ КФУ

*E-mail: polischuck.sergey@rambler.ru

Введение. Одними из главных звеньев патогенеза хронического синусита являются снижение проходимости естественного соустья пазухи и нарушение работы мукоцилиарного

клиренса. Современное оперативное лечение хронического синусита согласно парадигме FESS направлено на восстановление дренирования околоносовых пазух путем восстановления проходимости естественного соустья пазухи, и, как следствие, улучшение работы мукоцилиарной системы. Результаты исследований мукоцилиарного клиренса в послеоперационном периоде при лечении хронического неполипозного синусита противоречивы. В то время как большинство исследований сообщают о восстановлении функции мукоцилиарного клиренса после оперативного вмешательства, некоторые исследования сообщают об отсутствии значимого улучшения характеристик мукоцилиарного клиренса в послеоперационном периоде.

Цель. Изучение частоты биения ресничек до и после оперативного лечения хронического верхнечелюстного синусита.

Материалы и методы. В исследование были включены 20 пациентов, проходящие хирургическое лечение (инфундибулотомию) по поводу хронического верхнечелюстного риносинусита без полипов (CRSsNP). Группу контроля составили 25 здоровых добровольцев. У здоровых добровольцев производился соскоб из области среднего носового хода. У пациентов с хроническим синуситом забор биоматериала осуществлялся во время операции и спустя 3 месяца после оперативного лечения в области естественного соустья верхнечелюстной пазухи. Сразу после взятия биоматериала раствор помещался в поле зрения микроскопа, и производилась видеофиксация движения ресничек на клетках цилиарного эпителия с последующим подсчетом частоты биения ресничек.

Результаты исследования. В среднем от каждого участника исследования было получено по 8-10 видеозаписей. Средняя частота видеозаписей составила 114±56,4 кадров в секунду. Во всех образцах наблюдалась активность мерцательного эпителия. Средняя частота биения ресничек у здоровых участников исследования составила 10,94±3,9 Гц. Средняя частота биения ресничек у пациентов с хроническим синуситом составила 7.12±1.95 Гц до операции и 7.29±1.4 Гц спустя 3 месяца после оперативного лечения. Различия между частотой биения ресничек у здоровых добровольцев и частотой биения ресничек до и после операции у пациентов с хроническим синуситом были статистически значимы. Различия между частотой биения ресничек у пациентов с ХРС до операции и спустя 3 месяца после нее статистически значимыми не были.

Выводы. Полученные данные показывают, что частота биения ресничек спустя 3 месяца после операции значимо не увеличивается. Возможно, для полного восстановления слизистой оболочки требуется большее время.

ПРИМЕНЕНИЕ УКОРОЧЕННОГО СКРИНИНГОВОГО ХЕМОСЕНСОРНОГО ТЕСТА У ЖИТЕЛЕЙ СИБИРСКОГО МЕГАПОЛИСА В НОРМЕ, ПРИ ПАТОЛОГИИ ЛОР-ОРГАНОВ И ПОСЛЕ COVID-19

Помогалова О.А.*, Нестерова К.И.

[1] ФГБОУ ВО «Омский государственный медицинский университет» Минздрава России

*E-mail: o.pomogalova24@mail.ru

Введение. Нарушение обоняния может быть первым симптомом, свидетельствующим о серьезных заболеваниях в первую очередь о нейродегенеративных заболеваниях, патологии воспалительного генеза, а также травмах носа и околоносовых пазух. Обонятельная дисфункция затрагивает 3–25% населения, оказывая отрицательное влияние на качество жизни. Высокая актуальность исследования объясняется резким повышением распространенности этого симптома (в связи пандемией COVID-19).

Существует дефицит проверенных пригодных для практической деятельности методов исследования, способных определить потерянные обонятельные способности. В то же время ранняя диагностика обонятельной дисфункции способствует выработке правильной тактики этиотропного лечения и увеличивает шансы на восстановление обоняния.

Цель исследования. Изучить возможность применения укороченного скринингового хемосенсорного теста в оценке обонятельной функции у здоровых лиц, пациентов с патологией ЛОР-органов и людей, перенесших COVID-19.

Материал и метод. Проведено исследование обонятельной функции 210 пациентов в возрасте 8 - 55 лет, 115 женского, 95 мужского пола. Пациенты были разделены на группы в зависимости от имеющейся патологии. В группу I (здоровые) вошли лица без хронических заболеваний, аллергии, травм носа, болевшие COVID-19 (n=64). Вторую группу составили лица, перенесшие COVID-19 (n=58), из них на момент обследования никто не отмечал нарушение обоняния, но 87,9% пациентов предъявляли жалобы на нарушение обоняния во время заболевания. Третья группа – пациенты с катаральным ринитом (n=46). В четвертую группу вошли лица с травмами носа или головы (n=42).

Все пациенты подписали добровольное информированное согласие на участие в исследовании. Протокол исследования одобрен этическим комитетом ОмГМУ. Испытуемые прошли стандартное оториноларингологическое **об**следование, анкетирование по форме SF36 на определение качества жизни и анкетирование по самооценке обоняния.

Для определения состояния обонятельной функции нами был модифицирован субъективный хемосенсорный тест. Пациентам был предложен набор запахов различной интенсивности в последовательных разведениях (от 1:512 до чистого препарата): слабые

запахи (кофе и мята), запахи средней интенсивности (ванилин и валериана), сильный запах (уксусная кислота) и раздражающее вещество (нашатырный спирт). После экспозиции были заданы вопросы на обнаружение и идентификацию запаха.

Статистические показатели рассчитаны с помощью программы Statistica 10, достоверность сравниваемых групп оценена по критерию Фишера и Манна-Уитни.

Результаты. Наибольшая частота обонятельных расстройств была выявлена в группе III. Пациенты с катаральным ринитом показали значительное снижение обоняния на слабые запахи, что связано с воспалением слизистой оболочки и обструкцией носовых ходов. По результатам самооценки обоняния в 60% случаев пациенты с катаральным ринитом не замечали гипосмии, у здоровых лиц этот процент составлял 48%.

У пациентов группы IV было выявлено избирательно резкое нарушение восприятия запаха кофе и ванилина, что вероятно можно объяснить длительной механической обструкцией и/или разрушением обонятельных аксонов. Отмечена высокая степень корреляции наличия в анамнезе травмы головы с обонятельной дисфункцией. При самооценке обоняния 44% пациентов этой группы гипосмии не замечали.

У лиц, перенесших COVID-19 с аносмией (группа II) это нарушение сохранялось в 40% случаев при полном отсутствии жалоб на нарушение обоняния. На первое место выступали жалобы общего плана, которые обусловили заметное снижение качества жизни пациентов. Помимо снижения показателей физического компонента здоровья, было выявлено снижение и психического компонента. Особенно выражены различия по функциональным компонентам: по социальному функционированию хуже на 20%, по ролевой функции – на 15%, по интенсивности общей боли – на 12%, по физической функции – на 8%.

Кроме того, исследования выявили более низкую, чем у молодых, способность пожилых людей воспринимать запах. Этот фактор можно связать с повышенным риском возрастного развития нейродегенеративных заболеваний.

Заключение. Предложенный метод ольфактометрии, обладая достаточной точностью, быстротой выполнения и возможностью качественного и количественного анализа результатов, подходит для применения в клинической практике для выявления нарушений обонятельной функции пациентов, в том числе в качестве скрининга для выявления инфицирования на начальной стадии заболевания и бессимптомных пациентов для своевременной их самоизоляции.

ВЛИЯНИЕ ДЕФИЦИТА ПОЛИНЕНАСЫЩЕННЫХ ОМЕГА-3 ЖИРНЫХ КИСЛОТ НА РИСК РАЗВИТИЯ АЛЛЕРГИЧЕСКОГО РИНИТА

Портенко Е.Г., Добрынин К.Б., Тригубенко Р.А.*

ФГБОУ ВО Тверской ГМУ Минздрава России

*E-mail: reginatgma@mail.ru

Способность полиненасыщенных омега-3 жирных кислот стабилизировать мембраны тучных клеток позволяет рассматривать возможность их применения с целью повышения эффективности терапии аллергического ринита (АР) и профилактики его рецидивов. Однако влияние дефицита омега-3 жирных кислот на риск развития или обострения АР до сих пор не изучалось.

Цель. Оценить влияние дефицита докозагексаеновой и эйкозапентаеновой жирных кислот на риск развития аллергического ринита.

Материалы и методы. Проведено ретроспективное исследование по типу «случай-контроль», в которое вошли 252 пациента (89 мужчин и 163 женщины) в возрасте от 18 до 60 лет. Набрано две группы: I группа – пациенты с достоверно установленным диагнозом «аллергический ринит» (группа случаев, n = 117); II группа – пациенты, достоверно не имеющие изучаемого заболевания (группа контроля, n = 135). У исследуемых определялся уровень докозагексаеновой (ДГК) и эйкозапентаеновой (ЭПК) жирных кислот в сыворотке крови методом газовой хроматографии-масс-спектрометрии. Определение влияния потенциального фактора риска (низкого уровня ДГК и ЭПК) на развитие АР основывалось на вычислении с использованием таблицы сопряженности показателей «отношение шансов» и «индекс потенциального вреда».

Результаты. Среди лиц, страдающих АР уровень ненасыщенных жирных кислот омега-3 в крови ниже нормы у 53 пациентов (45%), среди условно-здоровых – у 29 (21%). Значение показателя «отношение шансов» составило 3,1 [95% доверительный интервал: 1,896 - 5,344]. Таким образом, низкий уровень ДГК и ЭПК в сыворотке крови повышает шанс развития АР в 3 раза ($p < 0,001$) по сравнению с лицами без дефицита. Индекс потенциального вреда составил 3,4 ($p < 0,001$), что свидетельствует о том, что примерно у каждого третьего пациента с дефицитом ДГК и ЭПК разовьется АР.

Выводы. Дефицит полиненасыщенных омега-3 жирных кислот повышает вероятность развития АР. Практическое значение этого феномена заключается в необходимости определения концентрации ДГК и ЭПК у больных АР, характеризующимся частыми рецидивами и недостаточной эффективностью традиционной противоаллергической терапии.

РОЛЬ МОБИЛЬНОГО ПРИЛОЖЕНИЯ В ПОВЫШЕНИИ ЭФФЕКТИВНОСТИ ЛЕЧЕНИЯ БОЛЬНЫХ С ПОЛИПОЗНЫМ РИНОСИНУСИТОМ

Рагимова Д.Р.[1*], Ким И.А.[2,3], Носуля Е.В.[4]

[1]ФГБОУ ВО ДГМУ Минздрава России

[2]ФГБУ НМИЦО ФМБА России

[3] ФГАОУ ВО РНИМУ им. Н.И. Пирогова Минздрава России

[4]ГБУЗ «Научно-исследовательский клинический институт оториноларингологии им. Л.И. Свержевского» ДЗМ

*E-mail: Rdjennet@mail.ru

Основу современной базисной терапии полипозного риносинусита (ПРС) составляет длительная терапия интраназальных глюкокортикостероидов (ИНГКС), а повышение ее эффективности является перспективным и активно развивающимся направлением в современной ринологии. Однако, несмотря на совершенствование диагностики и лечения ПРС, основной проблемой остается недостаточная эффективность медикаментозной терапии и высокая частота его рецидивов (вплоть до 60%), в среднем диагностируемые в течение 1-2 лет после операции. Разработка и внедрение новых форм самомониторинга на основе современных технологий – мобильных приложений и программ, является важным средством оптимизации лечения хронических заболеваний и улучшения приверженности лечению (ПЛ) в режиме онлайн. В настоящее время нет ни одного комплексного мобильного приложения разработанного для пациентов с полипозным риносинуситом, которое включало в себя не только напоминания о необходимости приема препарат, но и необходимую информацию об этом заболевании, схему правильного приема ИНГКС что, на наш взгляд, значительно повысило бы приверженность лечению пациентов, применяющих терапию данными препаратами в длительное время.

Цель. Повышение приверженности лечению пациентов с полипозным риносинуситом.

Методы. Применение приложения "СТОП полип" у 20 не приверженных лечению пациентов с полипозным риносинуситом.

Результаты. У 19 (95%) из 20 использовавших приложение пациентов не было выявлено рецидива заболевания. В свою очередь, из остальных в группе «не приверженых» пациентов, кто не использовал приложение, частота рецидива заболевания составила 85 (85,9%) случаев из 99.

Заключение. Повышение уровня приверженности лечению с использованием мобильного приложения «СТОП полип» приводит к снижению частоты рецидива

заболевания, что отражается в проведенном исследовании на основании использования разработанного нами приложения.

НАРУШЕНИЯ ГОЛОСА В ДЕТСКОМ ВОЗРАСТЕ

Радциг Е.Ю. [1,2]*, Булынко Я.Е.[1], Орлова О.С.[3,4]

[1] ФГБОУ ВО РНИМУ им. Н.И. Пирогова Минздрава России

[2] Морозовская детская городская клиническая больница ДЗМ

[3] ФГБОУ ВО Московский педагогический государственный университет

[4] ФГБУ НМИЦО ФМБА России

*E-mail: radtsig_e@rsmu.ru

Нарушение голоса встречаются у детей чаще, чем описывает официальная статистика. Основные причины, их вызывающие – нарушение техники фонации, перенапряжение голоса, в том числе при острых респираторных вирусных инфекциях, психоэмоциональные расстройства, врожденная патология верхних дыхательных путей, частые простудные заболевания. Субъективная оценка голоса/речи, а у новорожденных и грудных детей – крика, должна проводиться врачами на приеме, это важно для раннего выявления голосовых расстройств у детей. В дальнейшем необходимо проведение эндоскопического исследования – основного метода современной диагностики различной патологии ЛОР-органов.

Цель исследования. Определить частоту и причины нарушений голоса у детей и подростков, проанализировать жалобы, характерные для пациентов с патологией голоса.

Материалы и методы. Нами обследовано 270 пациентов с различными нарушениями голоса в возрасте от 1 месяца до 17 лет (142 мальчика (52,6%) и 128 девочек (47,4%)). Для выявления пациентов с различными нарушениями голоса на приеме врача-оториноларинголога мы использовали сбор и анализ данных анамнеза и жалоб пациента, рутинный оториноларингологический осмотр, эндоскопию ЛОР-органов. У пациентов с выявленными нарушениями голоса дополнительно проводились субъективная оценка качества голоса с применением балльных шкал, определение фонационного дыхания, измерение времени максимальной фонации, аудиологическое исследование (по показаниям). Выявленные нарушения голоса сгруппированы по акустическому принципу на изменения тембра, резонанса, громкости (силы) голоса и сочетанные нарушения (при изменении минимум двух акустических показателей). Всем пациентам с выявленными сочетанными нарушениями, а также с изолированным изменением резонанса и громкости голоса, в протокол исследования было включено исследование слуховой функции.

Результаты. Основной жалобой со значительным преимуществом явилась охриплость (128 детей, 47,4%) – постоянная, периодическая или нарастающая. Также пациенты и/или их родители предъявляли жалобы на гнусавый оттенок голоса (20 детей, 7,4%) и недовольство качеством голоса (утомляемость голоса, неустойчивый тембр, «срывы» голоса), отмечавшееся в 7% случаев (19 детей), шумное дыхание (14 детей, 5,2%), кашель (11 детей, 4,1%), отсутствие голоса (10 детей, 3,7%), заложенность носа (8 детей, 3%), дискомфорт в горле (2,6%), в единичных случаях – поперхивание, слишком тихий голос, чувство нехватки воздуха. В 16,7% случаев (45 детей) пациенты и их родители не замечали изменения качества голоса или не считали это патологией, и жалоб не предъявляли. Нарушения голоса у данной группы пациентов были выявлены нами на приеме, что послужило показанием для проведения фиброларингоскопии. Длительность голосовых проблем у большинства пациентов (54,7%) составляла от 1 месяца до 1 года, а максимальная продолжительность жалоб до обращения к врачу – 7 лет. Самым распространенным видом нарушения голосовой функции являлось изменения тембра (219 детей, 81,1%). Нарушение резонанса выявлено у 35 детей (13%), встречалось только в виде гипоназальности (закрытой ринофонии). С нарушением громкости голоса наблюдался 1 ребенок (0,4%). Сочетанное нарушение тембра и резонанса отмечено у 10 детей (3,7%), тембра и громкости голоса – 2 детей (0,7%), резонанса и громкости голоса – 3 детей (1,1%). Этиология голосового расстройства отличается в зависимости от вида нарушения голоса. Среди причин изменения тембра голоса превалирует органическая патология (81,7% случаев), в том числе врожденная патология гортани, выявленная среди пациентов «доречевого» периода. Частота встречаемости функциональной патологии гортани возрастала по мере взросления пациентов и составила 18,3% случаев среди всех обследованных детей. Нарушение резонанса было выявлено только среди пациентов, владеющих речью, и обусловлено обструкцией носовой полости и носоглотки. Нарушение громкости голоса явилось следствием имевшейся у пациентов одно/двусторонней тугоухости.

Выводы. Наиболее часто выявляются нарушения тембра (81,1%), в этиологии преобладает органическая патология, а доля функциональной увеличивается по мере взросления пациентов. Основными жалобами у детей с нарушениями голоса являются охриплость (47,4%) и гипоназализация (7,4%). Достаточно длительное присутствие жалоб у пациентов до обращения к врачу указывает на недооценку пациентами и их родителями важности качества голоса и требует повышенного внимания к голосу пациента со стороны врача.

ДИАГНОСТИКА СИНДРОМА СИКАРА - КОЛЛЕ У ПАЦИЕНТА С ОДНОСТОРОННИМ ПАРАЛИЧОМ ГОРТАНИ НЕЯСНОГО ГЕНЕЗА (КЛИНИЧЕСКИЙ СЛУЧАЙ)

Романенко С.Г. [1], Павлихин О.Г.[1], Елисеев О.В. [1], Лесогорова Е.В. [1], Курбанова Д.И. [1*], Красильникова Е.Н. [1], Тимофеева М.Г.[1], Тардов М.В.[2]

[1]ГБУЗ «Научно-исследовательский клинический институт оториноларингологии им. Л.И. Свержевского» ДЗМ

[2]Кафедра общей врачебной практики ФГАОУ ВО Российский университет дружбы народов имени Патриса Лумумбы

*E-mail: doctor_diana@mail.ru

Односторонний паралич гортани является полиэтиологическим заболеванием. В случаях, когда в анамнезе заболевания нет указания на повреждение нервов, иннервирующих гортань (операция на шее, грудной клетке, травма и др.) проводится диагностический поиск причины возникновения паралича гортани. Сложными для дифференциальной диагностики являются центральные параличи гортани, так как они часто сопровождаются плохо выявляемой, стертой неврологической симптоматикой. При этом известно, что изменение голоса при параличе гортани может быть первым клинически значимым для пациента симптомом некоторых неврологических и опухолевых заболеваний, который вынуждает его обратиться за медицинской помощью.

Пациент 40 лет, обратился к фониатру в КДО№1 НИКИО им. Л.И. Свержевского ДЗМ с жалобами на охриплость. Голос изменился около 1 месяца назад, через неделю после перенесенного переохлаждения. При обследовании диагностировали правостороннюю среднедолевую бронхопневмонию, провели антибактериальную, антигистаминную и ингаляционную терапию. При контрольной КТ органов грудной клетки отмечено разрешение воспалительного процесса в легких. Охриплость сохранилась. В связи с этим пациент был направлен на консультацию к фониатру. При осмотре выявлен парез левой половины гортани неясной этиологии. Проведено обследование: КТ мягких тканей шеи, МРТ головного мозга, УЗИ щитовидной железы. В результате проведенного исследования причина паралича гортани не была выявлена. При повторном осмотре обратил на себя внимание дополнительный симптом - девиация языка влево при высовывании.

Пациент был направлен на обследование к врачу-неврологу, который выявил дополнительные клинические симптомы: жалобы пациента на неприятные ощущения в левой половине шеи, ощущение напряжения в левом предплечье, отклонение языка влево, отклонение язычка мягкого неба вправо, парез левых трапециевидной и кивательной мышц,

при этом глоточный рефлекс симметричный, живой, вкус сохранен, глотание и артикуляция не нарушена. При дальнейшем наблюдении пациента также отмечено уменьшение в объеме левой половины языка с единичными фасцикуляциями. Таким образом, выявлены симптомы поражения IX, X, XI и XII черепных нервов слева, что соответствует синдрому поражения нервов каудальной группы в яремном отверстии. УЗИ брахиоцефальных артерий патологии не выявило, включая отсутствие признаков диссекции внутренней сонной артерии. По клиническим данным окончательный диагноз: синдром Сикара - Колле, парез левой половины гортани.

Пациенту проведено консервативное лечение: Ипидакрин 20 мг внутрь 3 раза в день 2 месяца, Пиридоксин + Тиамин + Цианокобаламин 2 мл внутримышечные инъекции №5, тиоктовая кислота 600 мг внутрь 1 раз в день 1 месяц, курс фонопедических занятий.

При ларингоскопии через 1 год отмечено восстановление подвижности элементов гортани, а при орофарингоскопии – исчезновение девиации языка. В неврологическом статусе установлено восстановление функций кивательной и трапециевидной мышц.

Заключение. Синдром Сикара - Колле представляет собой сочетанное поражение IX, X, XI, XII черепных нервов, первым симптомом которого может являться охриплость вследствие пареза гортани. Другие симптомы при данном заболевании: дисфагия, боль в горле, парез мышц мягкого неба, грудино-ключично-сосцевидной и трапециевидной мышц, дисфагия, расстройства вкусовой чувствительности на задней трети языка, гипестезии мягкого неба, задней стенки глотки и гортани. Согласно данным литературы причиной данного заболевания могут быть опухоли и метастазы в области яремного отверстия, травма, аневризма внутренней сонной артерии, нарушение обмена веществ, атеросклероз, инфекции, интоксикации, постоянная травма языкоглоточного нерва, очаговое первичное опухолевое поражение или метастазы в височную кость, тромбоз сигмовидно-яремного комплекса.

Данный клинический случай свидетельствует о необходимости мультидисциплинарного подхода к обследованию и лечению пациентов с парезом гортани неясной этиологии. Обследование пациента с подозрением на наличие синдрома Сикара - Колле, при отсутствии указаний на травму в анамнезе, должно заключаться в исключении опухолевой этиологии заболевания или возможного тромбоза, диссекции или аневризмы сосудов шеи. При своевременной диагностике лечение дает хорошие функциональные результаты.

ТЕРАПИЯ ГЭРБ-АССОЦИИРОВАННОЙ ПАТОЛОГИИ ГОРТАНИ

Романенко С.Г.[1], Пронина Н.А.[2], Елисеев О.В.[1], Павлихин О.Г.[1], Курбанова Д.И.[1], Лесогорова Е.В.[1], Красильникова Е.Н.[1], Сафьянникова Е.А.[1]

[1]ГБУЗ «Научно-исследовательский клинический институт оториноларингологии им. Л.И. Свержевского» ДЗМ

[2]ФГБУ «Поликлиника 2» УДП РФ

Цель исследования. Определение показаний к терапии у больных с ГЭРБ-ассоциированными заболеваниями гортани.

Материалы и методы. Под наблюдением находились 110 пациентов, из них 53 мужчин, 57 женщины, в возрасте от 30 до 82 лет с различной ГЭРБ-ассоциированной патологией гортани. Всем пациентам проводилось оценка по Шкале рефлюксных симптомов, видеоэндоларингоскопия. Жалобы: охриплость – 75 пациентов (68%), першение в горле – 88 человек (80%), кашель – 82 (75%), ощущение кома в горле – 62 (56%), постназальный синдром – 87 (79%), изжога – 88 (80 %), затруднение при глотании пищи и/или таблеток –36 (33%). Параметр по Шкале рефлюксных симптомов у 42 пациентов значительно превышал 13.

Пациентов разделили на 3 группы в соответствии с выраженностью воспалительного процесса в заднем отделе гортани по Иванченко Г.Ф.: 1 группа (n=40) – с пахидермией 1 типа (менее 3мм), 2 группа (n=40) – с пахидермией 2 типа, выходящая за пределы середины черпаловидного хряща, и 3 группа (n=30) – с пахидермией 3 типа большого размера в сочетании с выраженным перифокальным воспалением. Каждую группу разделили на 2 однородные подгруппы: подгруппа А получала противовоспалительную терапию, подгруппа В – не получала. Все пациенты получали лечение по поводу ГЭРБ, назначенное гастроэнтерологом, в том числе ингибиторы протонной помпы и альгинаты, не менее 2 месяцев. Противовоспалительная терапия состояла из курса ингаляций 10 дней. Последовательно, 2 раза в день, проводились ингаляции следующих препаратов: Ацетилцистеин 300 мг/3мл в течение 10 минут при дыхании через рот (при наличии большого количества слизи и фибрина в задних отделах гортани), затем, после 20 минутного перерыва, антибактериальный препарат (0,01% раствор бензилдиметиламмония хлорида или 0,5% раствор гидроксиметилхиноксалиндиоксида) в течение 10 минут. При выраженной гиперемии и отеке слизистой оболочки задних отделов гортани, после 20 минутного перерыва, применяли ингаляцию будесонида 0,25мг/мл. Ингаляции с дегазированной щелочной минеральной водой «Ессентуки» № 4, «Славяновская», «Смирновская») назначали всем пациентам длительно (до 2 месяцев) от 2 до 4 раз в день по 5-10 минут. Пациенты с образованиями гортани и лейкоплакией были оперированы.

Результаты лечения оценивали по динамике жалоб и воспалительных изменений в заднем отделе гортани. При сравнении результатов терапии в каждой группе и каждой подгруппе были сделаны следующие выводы.

Выводы. Все пациенты с рефлюкс-индуцированным ларингитом должны получать курсовую антирефлюксную терапию и придерживаться антирефлюксного режима. Показанием к назначению противоспалительной терапии в комплексе с антирефлюксной является активность воспалительных изменений: пастозность, гиперемия, отек слизистой оболочки гортани, то есть пахидермия 2 и 3 типа. Пациентам с пахидермией 1 типа противовоспалительная терапия не показана из-за ее неэффективности, им может проводиться только симптоматическая ингаляционная терапия минеральной водой в связи с жалобами на охриплость, сухость, першение, ком в горле, хронический кашель. Ингаляционная терапия с применением дегазированной щелочной минеральной воды, муколитиков (ацетилцистеин), антисептиков (бензилдиметиламмония хлорид 0,01% или гидроксиметилхиноксалиндиоксид), кортикостероидов (будесонид) является эффективным способом лечения пациентов с воспалительными изменениями в заднем отделе гортани, вызванных рефлюкс-индуцированным ларингитом.

ОПЫТ ДИФФЕРЕНЦИРОВАННОГО ПРИМЕНЕНИЯ РАНЕВЫХ ПОКРЫТИЙ В ЛЕЧЕНИИ ОТКРЫТЫХ КОСТНЫХ РАН (ЭКСПЕРИМЕНТАЛЬНОЕ ИССЛЕДОВАНИЕ)

Семёнов Ф.В., Унтевский В.С.

ФГБОУ ВО Кубанский государственный медицинский университет

*E-mail: vasilyuntevsky@yandex.ru

Пациентам, длительно болеющим хроническим средним отитом, особенно с холестеатомой, имеющим значительные разрушения структур среднего уха, необходимо выполнять радикальную операцию. В результате такого вмешательства формируется единая трепанационная полость. Ее полноценная эпителизация определяет успех всего лечения. Однако такой исход возникает в 60-80% случаев. С целью повышения эффективности лечения и предотвращения болезни трепанационной полости предлагается применение в послеоперационном периоде современных раневых покрытий в зависимости от фазы раневого процесса. В отоларингологии раневые покрытия не активно используются в связи с малой изученностью.

Цель работы. Экспериментальное обоснование эффективности дифференцированного применения раневых покрытий при лечении открытых костных ран в области височной кости.

Материалы и методы исследования. Исследование проводилось на базе вивария Кубанского государственного медицинского университета. В работу были включены 10 кроликов, у которых в височной области моделировалась открытая костная рана. Особи делились на 2 равные группы. В контрольную группу вошли животные, у которых в послеоперационном лечении ран применялась смесь мазей диоксометилтетрагидропиримидина и хлорамфеникола. Период наблюдениями за животными составил 14 суток. Перевязки выполнялись на 1,3,5,7,10,12 дни после операции. В зависимости от фазы раневого процесса использовались губчатые, гидрогелевые, альгинатные, атравматичные раневые повязки. При перевязках оценивались в баллах внешние показатели раневой поверхности (количество и характер отделяемого, объем нежизнеспособных масс, скорость эпителизации раны), выполнялись мазки-отпечатки. При световой микроскопии мазков определялся клеточный состав, завершенность фагоцитоза, бактериальная обсемененность с конечным установлением типа цитограммы по классификации М. Ф. Камаева (1970) в модификации О. С. Сергель и З. Г. Гончаровой (1990).

Результаты. Анализ полученной информации демонстрирует, что начиная с 5 дня после операции наблюдаются различия во внешних признаках раневого дефекта ($p<0,05$). При последующих перевязках так же имелись статистически значимые различия в визуальных изменениях. У 2 животных (40%) основной группы уже с 10 суток полностью закрылась рана, тогда как в группе контроля у всех животных даже в конце исследования раны оставались открытыми. При цитологическом исследовании у животных группы контроля на всех сроках наблюдения доминировал воспалительный тип цитограммы, в то время как в основной группе уже с 7 суток появляется воспалительно-регенераторный тип.

Заключение. Разработанный алгоритм дифференцированного применения раневых покрытий свидетельствует о его эффективности при лечении открытых костных ран и может быть использован в клинической практике, например, при лечении трепанационной полости у пациентов после санирующей операции на среднем ухе.

РАСПРОСТРАНЕННОСТЬ СИНДРОМА ЭМОЦИОНАЛЬНОГО ВЫГОРАНИЯ У ВРАЧЕЙ-ОТОРИНОЛАРИНГОЛОГОВ: СОСТОЯНИЕ ПРОБЛЕМЫ

Сухоставцева Т.В.[1,2]*, Ким И.А.[1,2], Первичко Е.И.[3]

[1]ФГБУ НМИЦО ФМБА России

[2] ФГАОУ ВО РНИМУ им. Н.И. Пирогова Минздрава России

[3]ФГБОУ ВО МГУ имени М.В. Ломоносова

*E-mail: t.suhostavceva@otolar-centre.ru

Введение. На сегодняшний день проблема исследования синдрома эмоционального выгорания (СЭВ) у медицинских работников встает особенно остро. Высокая распространенность эмоционального выгорания среди медицинских работников приводит к ухудшению профессиональных навыков, нарушению трудовой дисциплины, увеличение случаев нетрудоспособности, что негативно влияет на безопасность и качество их профессиональной деятельности.

Цель. Анализ научных данных о распространенности и степени выраженности синдрома эмоционального выгорания у врачей-оториноларингологов с использованием баз данных PubMed, Google Scholar, Medline.

Результаты. По результатам первичного анализа выявлено, что распространенность СЭВ у оториноларингологов составляет от 28% до 57%. В зависимости от страны, где проводилось исследования, у большинства респондентов СЭВ находится на стадии формирования (от 16 до 74%) или на стадии умеренно выраженных проявлений (от 19 до 81%). Выраженность основных признаков СЭВ (эмоциональное истощение, деперсонализация, редукция профессиональных осложнений) существенно разнятся для отдельных стран. Так, в США, Австралии и странах Европы отмечаются низкий (38-71%) или умеренно выраженный (9-29%) уровень эмоционального истощения, в то время как в Саудовской Аравии уровень эмоционального истощения достаточно высок (35-63%). Признаки деперсонализации чаще имели низкие значения (25-79%), умеренно и сильно выраженные отмечались в 7-22% и 9-59% соответственно. Редукция профессиональных достижений в большинстве случаев выражена слабо (40-56%), однако в некоторых исследованиях, проводимых в США и Великобритании, отмечается достаточно высокий уровень (48-62%). Основными факторами, оказывающими негативное влияние на удовлетворенность рабочей средой, являются недостаточная оплата труда, малое количество времени на обследование одного пациента, заполнение большого количества медицинской документации. В России исследования феномена СЭВ среди врачей-оториноларингологов не проводились.

Выводы. СЭВ достаточно широко распространен во многих странах. Вышеизложенное указывает на актуальность более подробного изучения феномена СЭВ и обуславливающих его факторов в профессиональной деятельности врача-оториноларинголога в России, а также на необходимость разработки рекомендаций по раннему выявлению и профилактики СЭВ.

ОСОБЕННОСТИ МИКРОБИОМА ПРИ ХРОНИЧЕСКОМ РИНОСИНУСИТЕ У ЛИЦ ПОЖИЛОГО И СТАРЧЕСКОГО ВОЗРАСТА

Тарасова Н.В. [1,3*], Степаненко И.С.[1], Соколова М.В. [1,3]

[1] ФГБОУ ВО Волгоградский Государственный Медицинский Университет

[2] ФГУП Научно-исследовательский институт гигиены, токсикологии и профпатологии ФМБА России

[3] Волгоградская областная клиническая больница №1

* E-mail: tarasova-nv@mail.ru

Введение. В развитых странах наблюдается процесс старения населения. В России увеличивается продолжительности жизни людей, что повышает долю лиц пожилого и старческого возраста. Сегодня в Российской Федерации свыше 30 млн людей пожилого возраста. В настоящее время количество людей старше 65 лет составляет около 13% от всего населения [1].

Хронический риносинусит (ХРС) является распространенным воспалительным заболеванием, поражающим около 4-16% населения РФ. ХРС является шестым наиболее распространенным хроническим заболеванием в гериатрической популяции [2]. Российское эпидемиологическое исследование с участием 4098 пациентов показало, что заболеваемость ХРС резко возрастает в возрасте от 50 до 59 лет, а затем удваивается после 60 лет (по сравнению с молодыми пациентами в возрасте от 19 до 39 лет) [3,4]. Данная патология значительно снижает качество жизни пациентов, вызывая ухудшение их общего самочувствия и физическое состояние по сравнению с общей популяцией.

В 2020 году группа международных экспертов, состоящая из более чем 100 представителей крупных стран мира, дала определение термину «микробиота» [5]. Они пришли к выводу, что микробиота состоит из прокариот и эукариот, активных в пределах ряда микробных структур, метаболитов и подвижных генетических элементов. Уиппс и др. [6] впервые определил термин «микробиом» в 1988 году. Микробиомы охватывают более широкий диапазон, чем микробиота. Фаги, вирусы, плазмиды, свободная ДНК и ряд других,

таких как прионы и вироиды, не считаются членами микробиоты, но входят в состав микробиома [7].

ХРС рассматривается как воспалительное заболевание, которое может быть несвязанно с инфекцией. Тем не менее, многочисленные исследования продемонстрировали роль комменсальных резидентных микробов и патогенов или их ассоциированных продуктов в инициации и/или прогрессировании воспаления слизистой оболочки [8].

В случае ХРС колонизация патогенами и дисбаланс микробиоты могут быть начальными причинами хронического иммунного ответа и воспаления. Дисфункция иммунного барьера, воспаленный эпителий слизистой оболочки и блок соустий носовых пазух в результате аллергического или неаллергического воспаления могут способствовать состоянию, способствующему вторичному избыточному бактериальному росту и дисбактериозу, создавая основу для хронического риносинусита у лиц пожилого и старческого возраста.

При быстром старении населения России хронические заболевания являются не только медицинской, но и экономической проблемой, так как они обременяют экономику здравоохранения и требуют колоссальные финансовые затраты. Несмотря на большой контингент больных и интерес клиницистов, до сих пор мало известно об этиологии, течении и результатах лечения ХРС у пациентов старше 65 лет.

В последнее время отмечается тенденция к увеличению заболеваемости рецидивирующими хроническими формами синуситов, при этом пожилые пациенты потенциально более восприимчивы. У пожилых людей сниженный иммунитет к инфекциям и наличие сопутствующих заболеваний могут привести к более тяжелому клиническому течению хронического риносинусита [9]. До сих пор связь между типом и количеством микроорганизма и тяжестью течения данного заболевания у лиц пожилого и старческого возраста еще не была точно определена. Неясно, влияет ли возраст на состав бактериального сообщества носа у пациентов с ХРС, поскольку исследования микробиоты носа в связи со старением очень ограничены.

Цель исследования. Изучить микробиом ХРС у лиц пожилого и старческого возраста и сравнить и микробиомом больных 45-59 лет, с помощью бактериологического посева определить разнообразие, распространенность и обилие видов бактерий у этих пациентов.

Материалы и методы. В исследование были включены 44 пациента с ХРС старше 59 лет и группа контроля 38 пациентов с ХРС от 45-59 лет. Всем диагноз ХРС был поставлен на основании жалоб, анамнеза, осмотра, эндоскопии носа и данных КТ околоносовых пазух. Критерии исключения были следующими: возраст до 45 лет, аллергический ринит,

врожденный и приобретенный иммунодефицит, онкологическое заболевание любой системы органов, полипозные риносинусит, курение.

Больные ХРС в возрасте 45 лет и старше и вне критериев исключения были разделены на возрастную группу (пациенты в возрасте 59 лет и старше) и более молодую группу (пациенты в возрасте 45-58 лет включительно) по возрасту для изучения ассоциаций между изменениями бактериального сообщества и возрастом. Для посева были доступны 82 мазка из среднего носового хода от 82 пациентов с ХРС.

Мазки были взяты сухими стерильными назальными зондами. Тампон (рабочая часть зонда) вводили в средний носовой ход, делали вращательные движения и удаляли вдоль наружной стенки носа. После забора материала зонд помещали в стерильную одноразовую пробирку с 500 мкл транспортной среды для хранения и транспортировки респираторных мазков. Полученные образцы были переданы в лабораторию для проведения бактериологического исследования и идентификации микроорганизмов.

Полученные результаты. В верхних дыхательных путях здоровых взрослых существуют разные типы микробиоты [10].

В среднем носовом ходе здоровых взрослых в возрасте от 45-59 лет наиболее многочисленной микробиотой были *Staphylococcus aureus (S. aureus), Staphylococcus epidermidis и Propionibacterium acnes*.

Было идентифицировано 10 родов бактерий (частота выделения %), среди которых *Corynebacterium* (77%) и *Propionibacterium* (6%) были основным родом у пациентов пожилого возраста, в то время как *Peptoniphilus* (70%) преобладали, а *Corynebacterium* (30%), *Fusobacterium* (15%), *Propionibacterium* (8%) так же выявлены в группе контроля (Диаграмма 1).

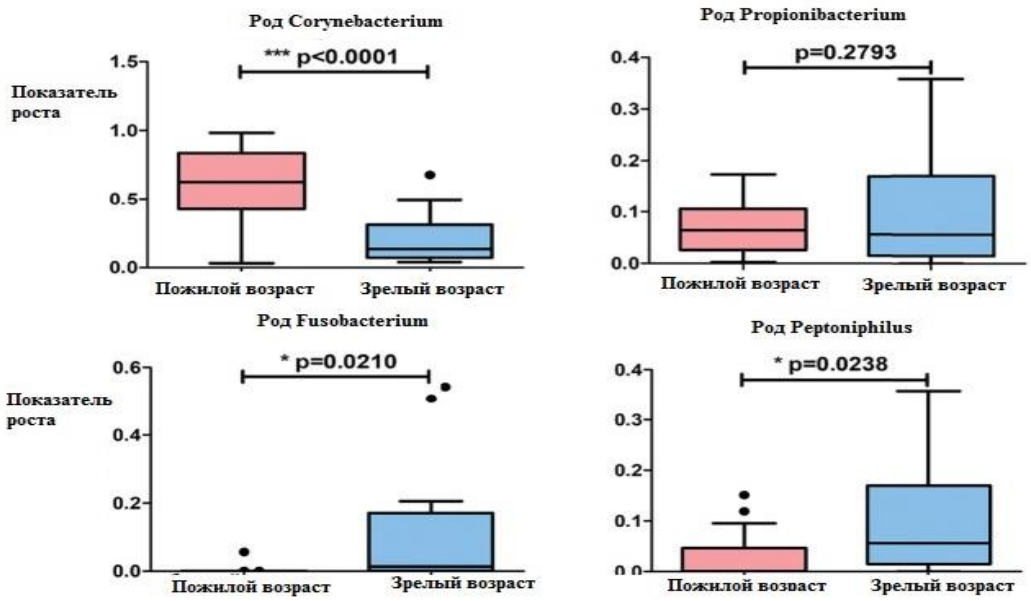

Диаграмма 1 – Роды бактерий, выявленные при бактериологическом исследовании у лиц пожилого и старческого возраста и у контрольной группы (45-58 лет включительно)

При сравнении двух групп *Corynebacterium* показали значительно более высокую относительную численность у пожилых пациентов до 10*7 КОЕ/мл, чем у более молодых пациентов (p < 0,0001). Достоверной разницы в пропионибактериях между пожилыми и молодыми пациентами не наблюдалось (p = 0,2793), в то время как *Fusobacterium* и *Peptoniphilus* показали значительно более высокую относительную численность у более молодых пациентов до 10*10 КОЕ/мл, чем у пожилых пациентов (все p <0,05).

Corynebacterium и *Propionibacterium* принадлежат к *Actinobacteria*, которые клинически рассматриваются как нормальная флора. Однако при хроническом риносинусите эти виды бактерий весьма распространены в полости носа как у лиц пожилого и старческого возраста, так и у лиц контрольной группы. Повышение численности *Fusobacterium* и *Peptoniphilus* является фактором, приводящим к более высокому риску возникновения инфекции верхних дыхательных путей.

Типы бактерий *Actinobacteria* (52%) и *Firmicutes* (44%) были двумя доминирующими типами у пожилых пациентов, в то время как *Actinobacteria* (21%) и *Bacteroidetes* (19%) были основными у пациентов зрелого возраста. *Actinobacteria* включает *Corynebacterium*, а *Firmicutes* включает виды *Staphylococcus*, которые являются наиболее распространенными микробиотипами в синоназальном микробиоме и доминирующими видами у пациентов с ХРС. Примечательно, что актинобактерии у пожилых пациентов выявлены в значительно более высокой концентрации до 10*8 КОЕ/ тампон, чем у пациентов зрелого возраста (p <0,05), что может способствовать уменьшению воспаления слизистой оболочки носовых пазух. *Bacteroidetes* и *Fusobacteria* у пожилых пациентов были выявлены в меньшей концентрации до 10*2 КОЕ/ тампон, чем у более молодых больных (все p <0,0001). Чем выше численность *Bacteroidetesphylum* в назальной микробиоте пациентов с ХРС, тем больше степень выраженности воспаления и более выраженное изъязвление слизистой оболочки (Диаграмма 2).

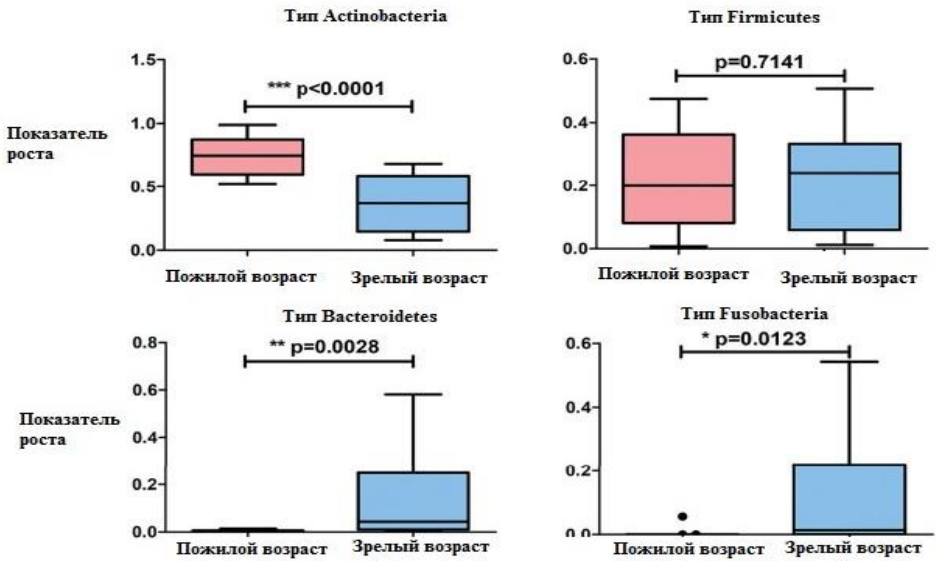

Диаграмма 2 – Типы бактерий, выявленные при бактериологическом исследовании у лиц пожилого и старческого возраста и у контрольной группы (45-58 лет включительно)

Род бактерий *Fusobacterium* и *Peptoniphilus* также выявлены в обеих группах пациентов, но установлены различия их распространенности у больных. Эти виды бактерий у лиц пожилого и старческого возраста встречаются гораздо реже до 10*1 КОЕ\тампон, чем у больных контрольной группы ($p<0,05$). Различные виды *Fusobacterium* являются условно-патогенными микроорганизмами с высокой способностью к образованию биопленок, они могут вступать в симбиотические отношения с другими членами микробного сообщества или его хозяевами. Такое взаимодействие может вызывать оппортунистические инфекции. *Peptoniphilus* относится к грамположительным анаэробным коккам, выделенным из клинических инфекций человека, и способен использовать пептон в качестве единственного источника углерода [11]. Пептонифилус был выделен в большом количестве случаев эндогенных полимикробных инфекций человека, в которых участвуют члены смежной микробиоты в результате контаминации изначально стерильных анатомических участков [12].

В совокупности эти данные показывают, что бактериальная микробиота играет важную роль в патогенезе хронического риносинусита, что необходимо учитывать при лечении данного заболевания в конкретной возрастной группе. Возрастные факторы могут влиять на микробиом носа у пациентов с ХРС, поскольку сбалансированный межмикробный обмен поддерживает среду микробиоты и приводит к противовоспалительным взаимодействиям с хозяином. Однако, насколько нам известно, в нескольких исследованиях оценивались различия в бактериальном сообществе среди пожилых пациентов с ХРС по сравнению с более молодыми пациентами с ХРС, эти данные могут изменить подходы к лечению данной группы риска.

Выводы. Учитывая различия микробного ландшафта полости носа при хроническом риносинусите у лиц пожилого и старческого возраста и у лиц зрелого возраста можно предположить, что возрастные физиологические особенности структуры и функции слизистой оболочки предрасполагают к персистированию определенных видов нормальной и условно-патогенной микрофлоры. Совокупность бактерий определяют клинические проявления хронического риносинусита, влияет на иммунный статус слизистой оболочки полости носа в норме и при заболевании. В свою очередь, иммунное состояние указывает на возможность некоторых видов бактерий колонизировать слизистую оболочку, что определяет характер воспалительного процесса при хроническом риносинусите. Причинно-следственная связь нуждается в дополнительном изучении. Необходимы исследования, которые могли бы определить влияние бактериальных ниш слизистой оболочки носа на развитие ХРС у лиц пожилого и старческого возраста. Существенная изменчивость нативного микробиома затрудняет выявление различий в профилях микробных сообществ. Кроме того, отсутствуют механизмы взаимодействия хозяина и микробиоты. Тем не менее, нашим исследованием мы

предполагаем получить новые результаты сравнительного изучения микробиома носа у пожилых здоровых людей, больных хроническим риносинуситом и у контрольной группы пациентов.

Список литературы

1. Бассис, см; Тан, Алабама; Янг, В.Б.; Пиннонен М.А. Микробиота полости носа здоровых взрослых. Microbiome. 2014, 2 , 27.

2. Берг, Г.; Рыбакова, Д.; Фишер, Д.; Чернава, Т .; Верже, МС; Чарльз, Т .; Чен, Х .; Коколин, Л.; Эверсол, К.; Коррал, Джорджия; и другие. Новый взгляд на определение микробиома: старые концепции и новые вызовы. Microbiome. 2020, 8 , 103.

3. Дюпре, JOM; Морин А. Разновидности жизни живых существ на пересечении происхождения и метаболизма. В «Витализме и научном образе в науке о жизни после эпохи Просвещения»; история, философия и теория наук о жизни; Нормандин, С., Вулф, К., ред.; Springer: Дордрехт, Нидерланды, 2019 г.; стр. 1800–2010.

4. Ли Дж.И., Ли С.В. Влияние возраста на исход хирургического вмешательства после эндоскопической хирургии околоносовых пазух по поводу хронического риносинусита с полипозом носа. Ларингоскоп. 2017

5. Махдавиния, М.; Кешаварзян, А.; Тобин, МС; Ландей, Алабама; Шлеймер, Р.П. Всесторонний обзор микробиома носа при хроническом риносинусите (XPC). клин. Эксп. Аллергия J. Br. соц. Аллергия клин. Иммунол. 2016 , 46 , 21–41.

6. Рамакришнан, В. Р.; Физел, Л.М.; Гитомер, С.А.; Ир, Д.; Робертсон, СЕ; Франк, Д.Н. Микробиом среднего носового хода у здоровых взрослых. PLoS ONE 2013 , 8

7. Тарасова Н.В. Соколова М.В. Отличительные особенности течения хронического риносинусита у лиц пожилого и старческого возраста, 2023.

8. Шамкина П.А., Кривопалов А.А., Рязанцев С.В., Шнайдер Н.А., Гайдуков С.С., Шарданов З.Н., Эпидемиология хронических риносинуситов, Современные проблемы науки и образования. – 2019. – № 3.

9. Уиппс, JLK; Кук, Р. Микопаразитизм и борьба с болезнями растений. В грибах в биологических системах управления; Бердж, штат Нью-Мексико, изд.; Издательство Манчестерского университета: Манчестер, Великобритания, 1988; стр. 161–187.

10. Физел, Л.М.; Робертсон, СЕ; Рамакришнан, В. Р.; Франк Д.Н. Сложность микробиома и золотистый стафилококк при хроническом риносинусите. Ларингоскоп 2012, 122 , 467–472.

11. Чжоу, Ю .; Михиндукуласурия, К.А.; Гао, Х .; Ла Роса, PS; Уайли, КМ; Мартин, Дж. К.; Кота, К.; Шеннон, В. Д.; Митрева, М.; Содергрен, Э.; и другие. Изучение классов бактериальных сообществ в основных местах обитания человека. Геном биол. 2014.

ЭФФЕКТИВНОСТЬ КОМБИНИРОВАННОГО ХИРУРГИЧЕСКОГО ЛЕЧЕНИЯ РИНОФИМЫ С ПОЗИЦИИ ЭСТЕТИКИ

Туровский А.Б.[1,2], Колбанова И.Г.[1], Шведов Н.В.[1], Мосин В.В.[1], Степанова М.М.[1] , Магамедханов Ю.М.[1]

[1] ГБУЗ «Научно-исследовательский клинический институт оториноларингологии им. Л.И. Свержевского» ДЗМ

[2] ГБУЗ им. В.В. Вересаева ДЗМ

Введение. Ринофима – заболевание, которое относится к IV стадии розации, при котором патологический процесс поражает мягкие ткани наружного носа, изменяя и нарушая его архитектонику, приводя к обструкции дыхательных путей и эстетическому дефекту. Ринофима проявляется гипертрофией всех слоев кожи, формированием телеангиоэктазий, узелков, долек и развитием эритемы, что влечет за собой выраженный косметический дефект и психоэмоциональные переживания больного. Понимание развития данного заболевания на современном этапе определила конкретный вектор его лечения, который лежит в плоскости различных хирургических методик («холодных» и/или «горячих»). Разработанная нами комбинированная методика иссечения ринофимоматозной ткани позволяет в рамках одной операции с помощью радиоволнового излучения быстро сформировать контур наружного носа, а последующая лазерная шлифовка выравнивает, сглаживает, стерилизует раневую поверхность и стимулирует процессы регенерации, что отражается на качестве эстетического результата.

Цель. Оценить с помощью опросника эстетический результат комбинированного хирургического лечения ринофимы.

Материалы и методы. В основу работы положен анализ клинических наблюдений и результатов хирургического и восстановительного лечения 34 пациентов с ринофимой в возрасте от 48 до 74 лет (5 – женщин и 29 – мужчин,1:5,8), проходивших обследование и лечение в оториноларингологическом отделении Института. Диагноз ринофимы основывался на результатах клинического осмотра. Пациентам проводилось удаление ринофимоматозной ткани с помощью радиоволнового метода с последующей лазерной шлифовкой сформированной раны в рамках одной операции. Разработанный опросник включал 6 простых вопросов со шкалой от 0 до 100 (чем выше балл, тем более удовлетворен пациент), позволяющий оценить эстетический результат проведенного хирургического лечения ринофимы: 0 указывает на абсолютное разочарование пациента, а 100 – на абсолютное удовлетворение. Пациенты с баллами более 60% считаются удовлетворенными.

Полученные результаты. Результаты исследования показали, что у всех пациентов сумма баллов составила более 60, что соответствует удовлетворенности проведенным лечением: 29 - от 90 до 100, считая результат лечения абсолютным успехом, 4 - от 81 до 90 были очень удовлетворены, 1 - менее 80 (79) был удовлетворен результатом лечения. Средний балл составил 88,7±1,84, при медиане 93,75. Мужчины статистически значима (p=0,03) имели более высокие средние баллы, чем женщины - 91,65 и 84,95, соответственно. Отдаленные эстетические результаты (более 3х лет) прослежены у 18 пациентов. Средний балл остался высоким у 14 пациентов и составил 87,4±3,28, у 4 пациентов - 79,8±2,96, что указывает на некоторый спад. Это снижение можно объяснить обострением течения розацеи, отдалёнными послеоперационными изменениями (пигментация и др.), а также тем фактом, что за этот конкретный период выборка была небольшой.

Выводы. Проведенное исследование показывает, что эстетический результат комбинированного хирургического метода лечения ринофимы удовлетворительный и стабильный во времени.

ОПЫТ ЛЕЧЕНИЯ ПАЦИЕНТОВ С ХРОНИЧЕСКИМ ГАЙМОРИТОМ НА ФОНЕ ПРИЕМА БИСФОСФОНАТНОЙ ТЕРАПИИ

Халдеева Ю.П.[1]*, Храбриков А.Н.[2]

[1]КОГБУЗ «Кировская областная клиническая больница»

[2]ФГБОУ ВО Кировский ГМУ Минздрава России

*E-mail: khaldeeva.yulya333@mail.ru

Бисфосфонаты – группа препаратов, являющихся мощными ингибиторами резорбции костной ткани остеокластами. На сегодняшний день являются наиболее эффективными ингибиторами остеорезорбции и входит в протоколы лечения пациентов с метастазами в кости. Длительное использование препарата позволило выявить нежелательные явления, проявляющиеся в виде бисфосфонатного остеонекроза челюсти.

Цель. Совершенствование диагностики и тактики лечения пациентов с хроническим гайморитом на фоне приема бисфосфонатных препаратов (золедроновой кислоты)

Материалы и методы. Основу исследования составил анализ историй болезни пациентов с хроническим гайморитом на фоне приема золедроновой кислоты за период с октября 2021 по июль 2023 г.

Результаты. В группе из 3 пациентов, с хроническим гайморитом на фоне приема бисфосфонатных препаратов у двух развился остеонекроз костей средней зоны лица. Первый

случай – мужчина (70лет), у которого диагностирован рак предстательной железы, бисфосфонатная терапия продолжается; второй случай – женщина (64 года) с подтвержденным диагнозом рак почки, бисфосфонатная терапия отменена более года. У обоих пациентов выявлены отдаленные метастазы в кости и паренхиматозные органы. Длительность течения онкологического заболевания более 5 лет. Лечение основного онкологического заболевания у пациента №1 заключалось в гормональной и химиотерапии без хирургического лечения; у пациента №2 – хирургическим методом. При осмотре полости рта у обоих пациентов отмечались участки оголенной кости альвеолярного края верхней челюсти в зоне моляров. Патологический процесс во всех случаях имел характерный вид: лунки удаленных зубов «пустые», полное отсутствие грануляционной ткани как в полости лунок зубов, так и по периферии очагов некроза. При инструментальном обследовании (зондировании) у пациента №2 (с отменой бисфосфонатной терапии) кость сохранила форму и имела достаточную. У пациента №1 костные края имели разреженный характер с незначительной флюктуацией. При осмотре полости носа во всех случаях с «больной стороны» отмечалась гиперплазия нижних и средних носовых раковин. Компьютерная томография показала тотальное затемнение верхнечелюстных пазух на пораженной стороне. В результате комплексного обследования в отношении обоих пациентов была избрана хирургическая тактика. Первому пациенту произведена эндоскопическая гайморотомия, пластика не возможна из-за неблагоприятных последствий на фоне приема золедроновой кислоты. Второму пациенту произведена радикальная операция на верхнечелюстной пазухе с пластикой свища, так как после отмены золедроновой кислоты прошло более года. Сроки госпитализации не выходили за рамки средних значений (эндоскопическое вмешательство – 5 дней, радикальная операция с пластикой свища – 8 дней).

Третий клинический случай – женщина (65 лет) с диагнозом хронический гайморит, получавшая лечение по поводу множественной миеломы, включая прием золедроновой кислоты. Пациентка поступила в отделение экстренно с жалобами на гнойное отделяемое из полости носа, чувство давление в проекции гайморовой пазухи и головные боли. При КТ околоносовых пазух выявлено тотальное затемнение верхнечелюстной пазухи справа, утолщение слизистой оболочки решетчатых пазух и инородное тело в гайморовой пазухе справа. Данных за остеонекроз костей средней зоны лица нет. Проведено хирургическое лечение – эндоскопическая гайморотомия справа. Послеоперационный период без особенностей со стороны полости носа. Сроки госпитализации не выходили за рамки средних значений (эндоскопическое вмешательство – 5 дней).

Выводы: 1) Для правильной постановки диагноза, планирования хирургического лечения, требуется детальный анамнез по приему бисфосфосфонатных препаратов и

сопутствующей патологии. 2) Прием бисфосфосфонатных препаратов приводит к риску остеонекроза верхней челюсти, что влияет на клиническую картину и требует тщательного выбора тактики лечения.

К ВОПРОСУ О ПРОВЕДЕНИИ ОТОХИРУРГИЧЕСКИХ ВМЕШАТЕЛЬСТВ ПРИ РУБЦОВОМ ЗАРАЩЕНИИ ГЛОТОЧНОГО УСТЬЯ СЛУХОВОЙ ТРУБЫ

Хамгушкеева Н.Н, Дворянчиков В.В., Аникин И.А.

ФГБУ «Санкт-Петербургский НИИ уха горла носа и речи» Минздрава России

*E-mail: nataliyalor@gmail.com

Евстахиева труба (или слуховая труба) – канал, сообщающий полость среднего уха с носоглоткой, служит для доступа воздуха из глотки в барабанную полость, чем поддерживается равновесие между давлением в этой полости и внешним атмосферным давлением, что необходимо для правильного проведения к лабиринту колебаний барабанной перепонки. В отохирургии при наличии значимых патологий носа, носоглотки и околоносовых пазух принято первоначально выполнять хирургическое лечение, направленное на восстановление основных функций носа и околоносовых пазух и только после проводить хирургическое лечение на ухе. В некоторых случаях после хирургического лечения в полости носа не исключается развития рубцовой облитерации глоточного устья слуховой трубы с развитием секреторного, адгезивного, хронического гнойного среднего отита и холестеатомы височной кости. Это может привести к значительному снижению качества жизни пациентов, которым в качестве купирования их жалоб могут быть предложены различные отохирургические методики в обход поиска и лечения дисфункции слуховой трубы.

Пациенты и хирургический метод лечения. Впервые в ФГБУ «СПб НИИ ЛОР» Минздрава России поступили пациентки К., 53 лет и Г., 37 лет с жалобами на снижение слуха, на ушной шум, на ощущение тяжести и заложенности в ухе. В обследование пациента входило: сбор жалоб и анамнеза, общеклиническое, оториноларингологическое, эндоскопическое, аудиологическое исследования и МСКТ височных костей. Из анамнеза заболевания пациентки Г. 37 лет известно, что с 2016 г. после выполненного ринологического этапа перед слухоулучшающей операцией на правом ухе в объёме септопластики и вазотомии нижних носовых раковин с двух сторон появились вышеуказанные жалобы в левом ухе по поводу которого пациентке неоднократно устанавливались тимпановентилляционные трубки в барабанную перепонку слева. У пациентки К. 35 лет после хирургического лечения на глоточном устье слуховой трубы справа выполненного по поводу его зияния от 2010 г. были

проведены вмешательства на правом ухе с установкой тимпановентилляционных трубок в барабанную перепонку, пластика тимпанального устья слуховой трубы и неоднократные хирургические вмешательства в объеме реконструкции анатомических структур и звукопроводящего аппарата среднего уха.

При проведении эндоскопического исследования полости носа и носоглотки у двух пациенток обнаружены патологическое изменения со стороны глоточного устья слуховой трубы, на их месте визуализируется рубец, который прикрывает глоточное устье слуховой трубы, через рубцовую ткань на глотке определяется небольшой пузырь воздуха.

В ФГБУ «СПб НИИ ЛОР» Минздрава России пациенткам было выполнено хирургическое вмешательство по пластике глоточного устья слуховой трубы с применением эндоскопов 0 и 30 градусов, синего лазера 300 мкм при контактном воздействии в импульсном режиме (в случае с пациенткой К.) и стентированием просвета слуховой трубы силиконовыми катетерами. На протяжении месяца в барабанную полость по силиконовому микрокатетеру вводили раствор дексаметазона в объеме 1,0 мл два раза в сутки. На 7-е сутки и через 3 недели после выполненного оперативного вмешательства для уменьшения послеоперационного фиброза слизистой оболочки глоточного устья слуховой трубы слева в тубарный валик инфильтрировали раствор глюкокортикостероида (дипроспан) в объеме 0,5 мл. Осложнения от введения данного препарата мы не наблюдали. Силиконовый катетер был удален из глоточного устья слуховой трубы через 1 месяц после оперативного вмешательства.

Результаты. После проведенного оперативного вмешательства отмечена положительная динамика в виде формирования стойкого просвета в глоточном устье слуховой трубы и разрешения патологического процесса в среднем ухе (период наблюдения за пациенткой Г. составил 1 год и 6 месяцев, за пациенткой К. – 3 месяца).

ОБРАЗОВАНИЕ ТЁМНЫХ НЕЙРОНОВ В ГИППОКАМПЕ У КРЫС ПОСЛЕ ПОТЕРИ ЧУВСТВИТЕЛЬНОСТИ ОБОНЯТЕЛЬНОГО АНАЛИЗАТОРА

Шаламов К.П.*, Кастыро И.В., Костяева М.Г., Торшин В.И., Драгунова С.Г., Шилин С.С., Ежова Д.М., Ежова Е.М.

ФГАОУ ВО «Российский университет дружбы народов»

*E-mail: snailik2001@mail.ru

Актуальность. Хирургические вмешательства в краниофасциальной области являются сильным стрессорным фактором из-за особой чувствительности, особенно в перегородке носа. В связи с этим актуальным вопросом остается качественного анестезиологического пособия.

Цель. Изучить формирование темных нейронов в гиппокампе у крыс после сенсорной депривации обонятельного анализатора.

Материалы и методы. Исследование проводилось на 80 половозрелых самцах-крысах. В экспериментальных 1 и 2 группах проводилась премедикация раствором фенозепама. 1 группа: 30 крыс, местная инфильтрационная анестезия 2% раствором лидокаина; 2 группа: 30 крыс, местная инфильтрационная анестезия 2% раствором артикаином и эпинефрином (0,5 мг/100 мл), послеоперационная аналгезия раствором диклофенака натрия в течение 6 дней после операции. 3 и 4 группа были контрольными и включали по 10 животных. В 1-3 группах проводилась предтрепанационная фиксация головного мозга, в 4 группе подобной фиксации не проводилось и подсчитывались артефактные ТН. Изучали количество темных нейронов в гиппокампе на срезах головного мозга, окрашенных гематоксилин-эозином, на 2, 6 и 14 дни после операции.

Результаты. На 2-е сутки после операции количество ТН в CA2 было выше в 1-ой группе ($p<0,05$), а в CA3 и DG – во 2-ой группе количество ТН было больше ($p<0,05$), в CA1 между 1-ой и 2-ой группами никаких отличий не наблюдалось ($p<0,05$). Однако, при анализе численности ТН в динамике по группам, в обеих экспериментальных группах к 14-му дню отмечалось снижение количества ТН в CA1; во 2-ой группе на 6-е и 14-е дни их было значительно меньше ($p<0,05$), по сравнению со вторыми сутками после хирургического вмешательства.

В CA2 на 6-е и 14-е дни после операции ТН преобладали в 1-ой группе ($p<0,05$), тогда как во 2-ой группе их количество уменьшалось, по сравнению с предыдущим сроком и по сравнению с 1-ой группой ($p<0,05$), а в 1-ой группе на 6-й день произошло резкое увеличение их количества, но на 14-е сутки их стало меньше даже в сравнении со 2-м днем после операции ($p<0,05$).

В CA3 у животных 1-ой группы наблюдалась похожая картина, что и в CA2, а именно рост количества ТН на 6 день и резкое падение на 14-й день ($p<0,05$). Во 2-ой группе в CA3 количество ТН с каждым сроком уменьшалось ($p<0,05$), по сравнению с предыдущими днями наблюдения. В DG на 6-й послеоперационный день, по количественному соотношению ТН, наблюдалось увеличение их количества в 1-ой группе, по сравнению со 2-ой группой и по сравнению со 2-м днем забоя ($p<0,05$). На 14-й день их численность в 1-ой группе уменьшилась, по сравнению с 6-м и 2-м днями ($p<0,05$). У животных 2-ой группы в зубчатой извилине наблюдалась отрицательная динамика количества ТН на 14-й день ($p<0,05$).

Выводы. Количественные изменения ТН в различных зонах гиппокампа могут свидетельствовать о выраженности хирургическом стрессе при различном анестезилогическом пособии при проведении моделирования септопластики.

НЕЙРОВЕГЕТАТИВНЫЙ КОМПОНЕНТ ПАТОГЕНЕЗА ЗАБОЛЕВАНИЙ ГОРТАНИ

Юрков А.Ю.[1]*, Попадюк В.И.[2], Шустова Т.И.[3], Алексеева Н.С.[4]

[1]ФГБУ "СЗОНКЦ им.Л.Г.Соколова ФМБА России

[2]ФГАОУ ВО Российский университет дружбы народов

[3] ФГБУ «Санкт-Петербургский НИИ уха горла носа и речи» Минздрава России

[4] ФГБНУ «Научный центр неврологии»

*yurkovaleks@yandex.ru

В настоящее время пристальное внимание клиницистов уделяется нейровегетативным расстройствам, охватывающим до 80% населения и часто встречающимся у людей, считающих себя практически здоровыми. Это вызвано сложившимся представлением о нейродистрофическом процессе (НДП) как об одном из патогенетических механизмов многих заболеваний, который развивается независимо от этиологии и в ряде случаев связан с нарушением процессов мобилизации приспособительных и защитных ресурсов организма, осуществляемых вегетативной нервной системой (ВНС).

Цель. Выявить зависимость заболеваний гортани от функционального состояния вегетативной нервной системы больных.

Материалы и методы. Комплексное клинико-физиологическое обследование проведено у 260 пациентов, обратившихся по поводу нарушения голосовой функции с клиническими диагнозами: «полип голосовой складки» (81), «хронический ларингит» (45), «папилломатоз гортани»(30), «рак гортани» (20), «функциональная дисфония по гипотонусному типу» (39) и «повышенная чувствительность гортани» (45).

Обследование включало анамнестический анализ, объективное исследование ЛОР - органов по общепринятым методикам, видеостробоскопию гортани, цитологическое исследование мазков-перепечатков со слизистой оболочки гортани и определение функционального состояния ВНС. Гистологическое исследование проводилось при наличии операционного материала. Во всех случаях клинический и патологогистологический диагнозы совпадали.

Результаты. При сравнении функционального состояния ВНС выявлено, что у больных с полипами голосовых складок, повышенной чувствительностью гортани и функциональной дисфонией по гипотонусному типу чаще, чем в других случаях отмечалось адекватное ВОД при оптимальных значениях ВТ и ВР, либо при сниженном ВТ, который компенсировался гиперреактивностью. У больных с опухолями гортани ни в одном случае адекватного ВОД зафиксировано не было. Можно полагать, что именно эти обстоятельства и обусловливают

результаты сравнительного анализа функционального состояния ВНС у больных с различной патологией гортани.

Выводы. Таким образом, одной из эндогенных причин заболеваний гортани, сопровождающихся патологическими изменениями слизистой оболочки голосовых складок, является нарушение адаптационно-трофической функции ВНС. Вегетативные расстройства способствуют развитию повышенной чувствительности гортани, хронического гипертрофического ларингита, функциональной дисфонии по гипотонусному типу, опухолеподобных образований, доброкачественных и злокачественных опухолей.

…

www.otolar-centre.ru