На правах рукописи

Сивкович Ольга Олеговна

ОРГАНОСОХРАНЯЮЩЕЕ ХИРУРГИЧЕСКОЕ ЛЕЧЕНИЕ БОЛЬНЫХ МЕСТНО-РАСПРОСТРАНЕННЫМ РАКОМ ГОРТАНИ В СОЧЕТАНИИ С НЕОАДЪЮВАНТНОЙ ТАРГЕТНОЙ ПОЛИХИМИОТЕРАПИЕЙ

14.01.03 – болезни уха, горла и носа

14.01.12 – онкология

Автореферат
диссертации на соискание ученой степени
кандидата медицинских наук

Москва–2013

Работа выполнена в ФГБУ «Научно-клинический центр оториноларингологии ФМБА России»

Научные руководители:
доктор медицинских наук, профессор **Дайхес Николай Аркадьевич**
доктор медицинских наук **Трофимов Евгений Иванович**

Официальные оппоненты:
профессор кафедры оториноларингологии
ФГБОУ «Российский университет дружбы народов»
доктор медицинских наук, профессор **Антонив Василий Федорович**

руководитель отделения микрохирургии
ФГБУ «Московский научно-исследовательский
онкологический институт им. П.А. Герцена»
Минздравсоцразвития России
член-корреспондент РАМН,
доктор медицинских наук, профессор **Решетов Игорь Владимирович**

Ведущая организация: ГБУЗ МО «Московский областной научно-исследовательский клинический институт» имени М.Ф. Владимирского

Защита состоится «____»_____ 2013 г. в ____ часов на заседании диссертационного совета Д 208.059.01 при ФГБУ «Научно-клинический центр оториноларингологии ФМБА России» по адресу: 123182 Москва, Волоколамское шоссе, 30/6, конференц-зал.

С диссертацией можно ознакомиться в научной библиотеке ФБГУ «Научно-клинический центр оториноларингологии ФМБА России» по адресу: 123182, Москва, Волоколамское шоссе, 30/6.

Автореферат разослан «____»_____ 2013 г.

Ученый секретарь диссертационного совета
кандидат медицинских наук: И.В. Наумова

Список сокращений

ПХТ – полихимиотерапия

EGFR – рецептор эпидермального фактора роста

EGF – эпидермальный фактор роста

SCCA – squamous cell carcinoma antigen – антиген плоскоклеточной карциномы

МСКТ – мультиспиральная компьютерная томография

КТ – компьютерная томография

Общая характеристика работы

Актуальность темы

Согласно концепции развития здравоохранения России, злокачественные новообразования относятся к группе наиболее социально значимых болезней, занимая по смертности второе место после сердечно-сосудистой патологии. Злокачественные опухоли гортани составляют по данным разных авторов от 4 до 7% и не имеют тенденции к снижению в структуре общей онкологической заболеваемости. Рак гортани является наиболее распространенным злокачественным новообразованием верхних дыхательных путей – 40–60% (Чиссов В.И., 2005).

Одной из актуальных задач современной онкологии является поиск эффективных методов лечения рака гортани. Это обусловлено не только ростом удельного веса рака данной локализации и распространенностью в структуре опухолей верхних дыхательных путей, но и требованиями, предъявляемыми в настоящее время к методам хирургического лечения онкологических больных. Для хирургического лечения рака гортани необходима выработка таких методов оперативного лечения, которые сочетали бы в себе одновременно радикальность онкологических вмешательств и возможность сохранения функционально важных зон и анатомических структур гортани (Овчинников Ю.М., 2007).

Однако удаление таких «критических» структур гортани как надгортанник или черпаловидных хрящей приводит к нефункционирующей гортани, обрекающей пациента на ношение трахеостомической трубки с манжетой, питание через назогастральный зонд, что ухудшает результаты лечения и приводит к инвалидизации пациента (Иванченко Г.Ф., 1992; Осипенко Е.В., 2004; Дайхес Н.А., 2006; Давудов Х.Ш. и соавт., 2008). При изучении вопроса резекции гортани в литературных источниках мы встретили достаточно большое количество различных методов оперативного лечения рака гортани, но все они требуют дальнейшей реконструкции

гортани, и, таким образом, лечение растягивается на несколько этапов, либо не дает хороших онкологических результатов. Использование внедренных нами способов одномоментной реконструкции задней стенки гортани после комбинированной резекции в авторской разработке позволяет избежать последующих сложных пластических операций.

Малочисленны работы и по химиолучевому лечению рака гортани. Химиотерапия широко применяется лишь у неоперабельных и не подлежащих лучевому лечению больных раком гортани для уменьшения объема первичной опухоли и метастазов, т.е. с паллиативной целью. В последние годы в клиническую онкологию были внедрены новые лекарственные препараты, высокоэффективные при плоскоклеточном раке. Прежде всего, это *таргетные препараты*, относящиеся к классу моноклональных антител, использование которых позволяет расширить возможности органосохраняющего лечения рака гортани. К таким препаратам относится Цетуксимаб. Цетуксимаб («Merck Serono», Германия) является моноклональным антителом IgG1, которое конкурентно связывает внеклеточный домен EGFR (epidermal growth factor recepor – рецептор эпидермального фактора роста) с большей афинностью, чем их эндогенные лиганды. При этом подавляется передача сигнала от EGFR к ядру клетки, что ведет к угнетению пролиферации, метастазирования, инвазии, а у опухоли возрастает чувствительность к повреждающим факторам и усиливается апоптоз.

Все вышеизложенное обуславливает необходимость дальнейшего изучения вопросов, связанных с применением таргетной полихимиотерапии в органосохраняющем хирургическом лечении рака гортани.

Цель исследования: повышение эффективности комбинированного лечения больных местно-распространенным раком гортани с использованием органосохраняющих операций и неоадъювантной полихимиотерапии в сочетании с таргетными препаратами.

Задачи исследования:

1. Усовершенствовать диагностический алгоритм для контроля состояния гортани после комбинированной резекции гортани с одномоментным объемным замещением удаленного черпаловидного хряща верхним рожком щитовидного хряща.

2. Применить в комбинированном лечении местно-распространенного рака гортани неоадъювантную таргетную полихимиотерапию и оценить ее эффективность.

3. Разработать и оценить метод комбинированной резекции гортани с одномоментным объемным замещением удаленного черпаловидного хряща верхним рожком щитовидного хряща.

4. Дать оценку онкологической и функциональной эффективности органосохраняющего хирургического лечения местно-распространенного рака гортани в сочетании с неоадъювантной таргетной полихимиотерапией.

Научная новизна исследования:

1. Усовершенствован алгоритм диагностики и планирования органосохраняющего лечения больных местно-распространенным раком гортани.

2. Предложена схема неоадъювантной таргетной полихимиотерапии, которая позволяет выполнить органосохраняющие операции при местно-распространенном раке гортани.

3. Разработан метод комбинированной резекции гортани с одномоментным объемным замещением удаленного черпаловидного хряща верхним рожком щитовидного хряща (Патент РФ №2413468 от 10.03.2011 г.).

Теоретический вклад

В диссертационной работе подробно описана схема неоадъювантной таргетной ПХТ. Изучен лекарственный патоморфоз опухоли, который доказывает эффективность лечения. Проведенные исследования продемонстрировали эффективность таргетных препаратов: показатели выживаемости у пациентов, получавших Цетуксимаб и химиотерапию в первой линии терапии плоскоклеточного рака гортани, увеличились. Большим преимуществом предложенного метода лечения является то, что он позволяет выполнить органосохраняющую операцию. В работе описан новый метод реконструкции задней стенки гортани, позволяющий в минимальные сроки восстановить разделительную функцию гортани, а также избежать последующих сложных пластических операций.

Практическая значимость исследования

Внедрение в практику органосохраняющих методов лечения местно-распространенного рака позволяет сохранить гортань у 70–80% больных, не ухудшая онкологические результаты. Применение комплексного обследования, включающего видеофиброларингоскопию, спиральную компъютерную томографию с 3D-реконструкцией, определение антигена плоскоклеточной карциномы (SCCA) позволяет точно оценить распространенность опухолевого процесса и выбрать адекватный метод лечения. Маркерный мониторинг, проведенный в послеоперационном периоде, позволяет определить рецидив опухолевого процесса, когда клинические изменения не очевидны.

Разработана и применена принципиально новая схема неоадъювантной полихимиотерапии и таргетной терапии препаратами цисплатин, 5-фторурацил, цетуксимаб в комбинации с хирургическим методом лечения, что позволило улучшить результаты лечения у значительного количества больных. Использование комбинированного метода лечения позволило

расширить показания к органосохраняющим операциям и дало возможность улучшить функциональные результаты лечения и социальную реабилитацию больных. Частота местных и общих осложнений при предложенном методе лечения незначительна, что позволяет рекомендовать его, для внедрения в широкую практику. Использование внедренного нами способа одномоментного объемного замещения удаленного черпаловидного хряща верхним рожком щитовидного хряща в авторской разработке позволяет избежать последующих сложных реконструктивных операций.

Внедрение в практику

Методы органосохраняющего комбинированного лечения рака гортани внедрены в практику ЛОР-отделения ФГУЗ КБ №86 ФМБА России; Московского городского клинического онкологического диспансера №1; МГУЗ «Дзержинская городская больница».

Результаты исследований и практические рекомендации используются в лекциях для оториноларингологов – курсантов тематических циклов повышения квалификации в ФГБУ НКЦ оториноларингологии ФМБА России и на кафедре оториноларингологии ФУВ ГБОУ ВПО РНИМУ им. Н.И. Пирогова Минздрава России.

Апробация работы

Материалы диссертации доложены на:

- III Конгрессе с международным участием «Опухоли головы и шеи», Сочи, 04–07 мая 2009 г.;

- Всероссийской научно-практической конференции «Организационные основы кадровой политики в здравоохранении Российской Федерации» и II Российском конгрессе «Управление качеством медицинской помощи и системой непрерывного образования медицинских работников», Москва, 19–20 мая 2010 г.;

- Международном онкологическом научно-образовательном форуме «Онкохирургия–2010», Москва, 31 мая–1 июня 2010 г.;

- IX Всеросийском конгрессе оториноларингологов «Наука и практика в оториноларингологии», Москва, 8–9 ноября 2010 г.;

- X Научно-практической конференции «Фармакологические и физические методы лечения в оториноларингологии», Москва, 24–25 мая 2012 г.

Апробация диссертации состоялась на научно-практической конференции ФГБУ НКЦ оториноларингологии ФМБА России 29 марта 2012 г.

Публикации. По теме диссертации опубликовано 16 научных работ, из них 2 – в изданиях, рецензируемых ВАК, получен патент на изобретение «Способ объемного замещения черпаловидного хряща» (№2413468 от 10.03.2011 г.).

Личный вклад автора

Автором лично сформирована программа исследования, разработаны первичные учетные документы и проведены специальные инструментальные и эндоскопические обследования.

Автором лично разработан способ комбинированной резекции гортани с одномоментным объемным замещением удаленного черпаловидного хряща верхним рожком щитовидного хряща. Лично автором прооперированы 18 больных.

Анализ, обобщение и статистическая обработка полученных результатов проведены лично автором.

Объем и структура диссертации

Диссертация изложена на 124 страницах машинописного текста, содержит 21 рисунка, 13 таблиц. Состоит из введения, обзора литературы, 3 глав собственных исследований, заключения, выводов, практических

рекомендаций и указателя литературы, включающего 140 источников, из них 80 отечественных и 60 иностранных авторов.

Основные положения, выносимые на защиту:

1. Использование диагностического комплекса, включающего мультиспиральную компьютерную томографию, позволяет достоверно выявить наличие и определить распространенность опухоли гортани, состоятельность реконструкции задней стенки гортани после операции.
2. При резекциях гортани, требующих удаления черпаловидного хряща, целесообразно его объемное замещение мобилизованным верхним рожком щитовидного хряща на питающей ножке.
3. Включение Цетуксимаба в стандартную схему полихимиотерапии повышает эффективность лечения местно-распространенного рака гортани.

Клиническими базами для выполнения работы явились ФГБУ «Научно-клинический центр оториноларингологии ФМБА России» (директор – доктор медицинских наук, профессор Н.А. Дайхес) и Московский городской клинический онкологический диспансер №1 (главный врач – доктор медицинских наук, профессор А.М. Сдвижков). Приношу свою благодарность руководителям и коллективам данных учреждений.

СОДЕРЖАНИЕ РАБОТЫ

Материалы и методы исследования. В отделе ЛОР-онкологии ФГБУ «Научно-клинический центр оториноларингологии ФМБА России» и Московском городском клиническом онкологическом диспансере №1 в период с 2005 по 2011 гг. было проведено обследование и лечение 75 взрослых мужчин с первичным раком гортани ($T_{2-3}N_{1-2}M_0$), в возрасте от 40 до 75 лет. Возрастная структура больных представлена в *таблице 1*.

Таблица 1

Распределение больных раком гортани по возрасту

Возраст больных (годы)	**40–49**	**50–59**	**60–69**	**70–79**
Число больных	4	40	16	15

Из *таблицы 1* видно, что большая часть пациентов была в возрастной группе 50–59 лет.

С целью определения наиболее эффективной тактики комбинированного лечения местно-распространенного рака гортани, больные были разделены на *3 группы:*

● *первая группа* была представлена 35 больными в возрасте от 40 до 72 лет, получившие в качестве первого этапа терапии хирургическое лечение;

● *вторую группу* составили 25 больных, которым выполняли неоадъювантную (предоперационную) полихимиотерапию, а затем хирургическое лечение;

● *третья группа* включала 15 больных, которым были проведены неоадъювантная таргетная полихимиотерапия, а затем хирургическое лечение.

Пациенты исследуемых групп не имели выраженных отличий по возрасту и основным клиническим характеристикам. Наиболее часто рак гортани приходился на возрастную категорию 40–55 лет, которую составили лица трудоспособного возраста. В большинстве случаев распространенность опухоли соответствовала стадии T_3. Наиболее часто встречаемой морфологической формой был плоскоклеточный ороговевающий рак – у 47 пациентов, плоскоклеточный рак с наклонностью к ороговению выявлен у 21 пациента, плоскоклеточный неороговевающий рак – у 7 пациентов. Инфильтративная форма роста новообразований имела место в 64 (84%) наблюдениях, смешанная – у 11 (16%) пациентов.

При сравнении групп больных раком гортани в зависимости от локализации мы выявили, что во всех трех группах отмечено преимущественно одностороннее поражение опухолевым процессом. Так, вестибулярно-складковый отдел был вовлечен в патологический процесс у 37 пациентов, вестибулярный – у 20 пациентов, 3 отдела гортани – у 9 пациентов, складково-подскладковый отдел – у 5 пациентов, складковый – у 4 пациентов.

Методы исследования

Всем пациентам проводили видеоларингоскопию с мультифокальной биопсией, мультиспиральную КТ гортани, общеклиническое и фониатрическое обследования, исследовали концентрацию антигена плоскоклеточной карциномы (SCCA) в крови, функцию внешнего дыхания. По показаниям проводили рентгенографию шейного и грудного отделов трахеи и пищевода, КТ средостения.

Эндоскопическую микроларингоскопию выполняли ригидным видеоларингоскопом «Karl Storz» 90°, в который вмонтирован ларингофон. Обзорную микроларингоскопию осуществляли при увеличениях х6, х8, а прицельную микроларингоскопию – при увеличении х12. Этот метод позволяет оценить микрорельеф слизистой гортани, наличие эрозий, сосудистого рисунка, определить границы экзофитного компонента опухоли, что недоступно невооруженному глазу.

Фиброларингоскопию выполняли с помощью фиброскопа «Karl Storz» (Германия) с рабочей длиной 34 см и наружным диаметром дистального конца 3,7 мм. Это позволяло детально осмотреть все отделы гортани в процессе дыхания, фонации и акте глотания.

Для фото- и видеодокументации использовали систему записи на цифровой носитель Aida DVD.

Слуховую оценку голоса проводили по балльной шкале Yanagihara.

Мультипараметровый акустический анализ голоса выполняли при помощи специального оборудования и компьютера с программным обеспечением Multi-Dimensional Voice Program (США).

Изучение степени лекарственного патоморфоза опухолевых клеток при гистологическом исследовании препаратов после предоперационной полихимиотерапии и таргетной терапии проводили по классификации Г.А. Лавниковой (1976).

Мультиспиральную компьютерную томографию (МСКТ) проводили на рентгеновском компьютерном томографе NX/i (General Electric). Сканирование выполняли в мультиспиральном режиме с шагом 3 мм до и после внутривенного болюсного введения контрастного препарата. МСКТ показала себя как наиболее информативный метод лучевой диагностики, позволяющий диагностировать опухолевое поражение гортани, а также состояние хрящей после резекции и реконструкции задней стенки гортани.

Исследование концентрации антигена плоскоклеточной карциномы в сыворотке крови SCCA (squamous cell carcinoma antigen) осуществляли иммуноферментным методом согласно инструкции тест-систем «Abbot». За дискриминационный уровень принимали 1,5 нг/мл: SCC-позитивными считали случаи, когда уровень маркера превышал дискриминационный не менее, чем на 10%

Оценку качества жизни, связанного со здоровьем, проводили по анкете-опроснику, основанной на рекомендациях Европейской организации исследования и лечения рака EORTC QLQ-C30.

Оценка онкологических результатов учитывала удельный вес безрецидивной и общей выживаемости. Сроки наблюдения составили до 3 лет.

Статистическую обработку данных проводили при помощи программ «Microsoft Office Excel 2007», «Biostat 2008 Professional». Применяли общепринятые параметрические и непараметрические методы. Для сравнения средних величин использовали t-критерий Стьюдента,

критерий суммы рангов Манна-Уитни, критерий Вилкоксона. За уровень статистической достоверности принимали $p<0,05$.

Методика комбинированного лечения больных местно-распространенным раком гортани

С целью повышения эффективности лечения больных местно-распространенным раком гортани мы использовали комбинированное противоопухолевое лечение с неоадъювантной (предоперационной) полихимиотерапией (ПХТ). Полихимиотерапию проводили на базе московского городского клинического онкологического диспансера №1. Пациенты второй и третьей групп получали следующую схему химиотерапии: Цисплатин 75 мг/м^2 в/в капельно в 1-й день, 5-фторурацил 750 мг/м^2/сут. в/в, 24-часовая инфузия с 1-го по 4-й дни.

Пациентам третей группы к вышеуказанным препаратам добавляли Цетуксимаб в нагрузочной дозе 400 мг/м^2 однократно и по 250 мг/м^2 – еженедельно в течение месяца.

Пациентам, у которых отмечалась резорбция опухоли более 30%, выполняли второй курс ПХТ через 3 недели, по той же схеме. Если же резорбция опухоли была менее 30%, то прибегали к хирургическому лечению. Через 14–20 дней после окончания ПХТ выполняли операцию на гортани. В зависимости от распространенности опухолевого процесса, хирургическое лечение проводили в *объеме:*

1. стандартные фронто-латеральные резекции гортани;
2. комбинированные резекции гортани с одномоментным объемным замещением удаленного черпаловидного хряща верхним рожком щитовидного хряща (патент РФ № 2413468 от 10.03.2011 г.).

Если у больного имелись метастазы в регионарные лимфоузлы шеи – подчелюстные, яремные, надключичные (уровни I–V), выполняли модифицированную радикальную боковую лимфодиссекцию шеи.

При стандартных фронто-латеральных резекциях с сохранением черпаловидного хряща удаляли опухоль, отступя не менее 0,5 см от её краёв в сторону интактных тканей. Щитовидный хрящ резецировали в зависимости от распространенности опухолевого поражения. В подавляющем большинстве случаев блок удаляемых тканей включал вестибулярную и голосовую складки, переднюю комиссуру, желудочек гортани и соответствующую подлежащую часть щитовидного хряща без наружной надхрящницы. Если опухолевый процесс распространялся на задние отделы голосовой складки, то резецировали также голосовой отросток черпаловидного хряща, с сохранением основного его массива и перстне-черпаловидного сустава. В просвет ларингостомы устанавливали стент-обтуратор, который изготавливали по оригинальному методу.

При распространении опухолевого процесса на черпаловидный хрящ возникает необходимость удаления этой функционально-значимой структуры гортани, обеспечивающей разделительный механизм. Для восстановления этого механизма в клинике ФГБУ НКЦ оториноларингологии ФМБА России разработан новый эффективный метод комбинированной резекции гортани. Получен патент Российской Федерации «Способ объемного замещения черпаловидного хряща» №2413468 от 10.03.2011 г. (Трофимов Е.И., Дайхес Н.А., Копченко О.О., Фуки Е.М., Виноградов В.В.).

Согласно предложенному методу, выполняют стандартную фронто-латеральную резекцию гортани, как описано ранее, с экзартикуляцией пораженного опухолью черпаловидного хряща. Выделяют от окружающих тканей наружную поверхность и верхние отделы ипсилатеральной пластины щитовидного хряща и его верхнего рожка. По направлению снаружи внутрь так, чтобы максимально сохранить непрерывность внутренней слизистой выстилки, ножницами отсекается аутотрансплантат, включающий верхние отделы пластины щитовидного хряща с верхним рожком, с сохранением прикрепляющихся к ним мышц на питающей сосудистой ножке.

Размеры аутотрансплантата подбирали в зависимости от размеров пострезекционного дефекта тканей. Моделировали срез аутотрансплантата для достижения конгруэнтности с суставной поверхностью печатки перстневидного хряща. Аутотрансплантат перемещали, ротировали и укладывали в ложе удаленного черпаловидного хряща так, чтобы верхушка была обращена к интактному черпаловидному хрящу, а срез трансплантата фиксировался к суставной поверхности печатки перстневидного хряща. Мобилизировали легко смещаемую слизистую оболочку с передней и задней поверхностями печатки перстневидного хряща. Области трансплантата, лишенные слизистой оболочки, укрывали этой мобилизованной слизистой оболочкой.

При перемещении трансплантата слизистая оболочка образует складку между его исходным и конечным положением, т.е. между задневерхними отделами щитовидного хряща и областью черпаловидного хряща. Эта складка является дополнительным фактором улучшения разделительной функции, препятствуя попаданию пищи в дыхательные пути.

Таким образом, восстанавливается задняя стенка гортани и формируется разделительный механизм гортани.

Донорскую зону резецированной верхней части пластины щитовидного хряща укрывали претиреоидными мышцами. Боковую стенку гортани формировали из претиреоидных мышц, подшиваемых к мышцам и надхрящнице остатка гортани, с последующим закрытием линии шва мобилизованной слизистой. Гортань ушивали на стенте-обтураторе для формирования её полноценного просвета. Накладывали швы на кожу.

Данный метод обеспечивает возможность стабильного и регулируемого объемного замещения удаленного черпаловидного хряща.

Результаты лечения больных

Онкологические результаты. Онкологические результаты лечения оценивали по следующим критериям: общая и безрецидивная выживаемость

больных в течение 1 года и 3-х лет *(рис. 1)*, определение опухолеспецифичного антигена, выявление рецидива и метастазов, лекарственный патоморфоз.

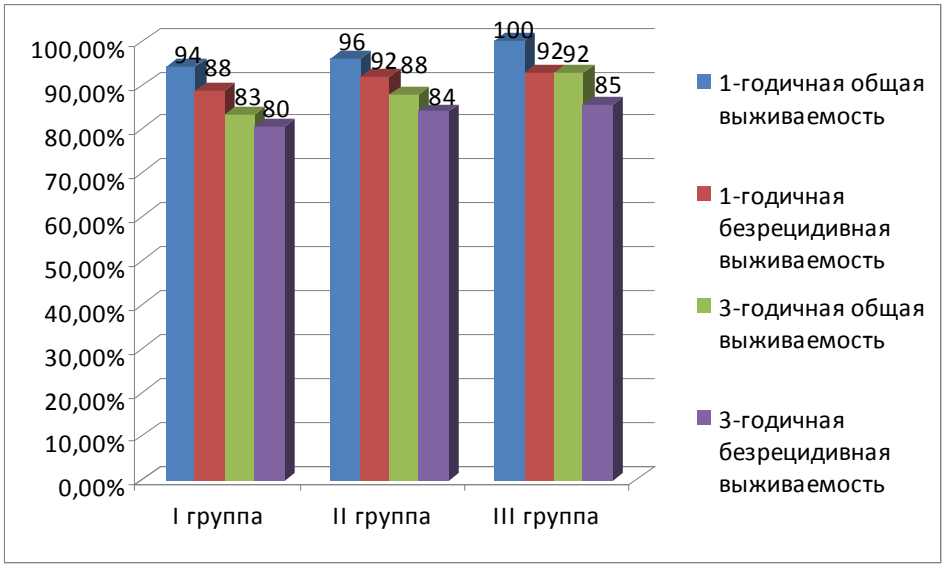

Рис. 1. Общая и безрецидивная выживаемость за 1 и 3 года.

Для контроля в динамике и раннего выявления рецидивов и метастазов всем больным до и после лечения определяли концентрацию опухолеспецифичного антигена плоскоклеточной карциномы (SCCA) в сыворотке крови. Результаты исследования оценивали по трем интервалам значений этого показателя: до 1,5 нг/мл – нормальные; 1,5–8,0 нг/мл – повышенные; >8,0 нг/мл – высокие *(рис. 2)*.

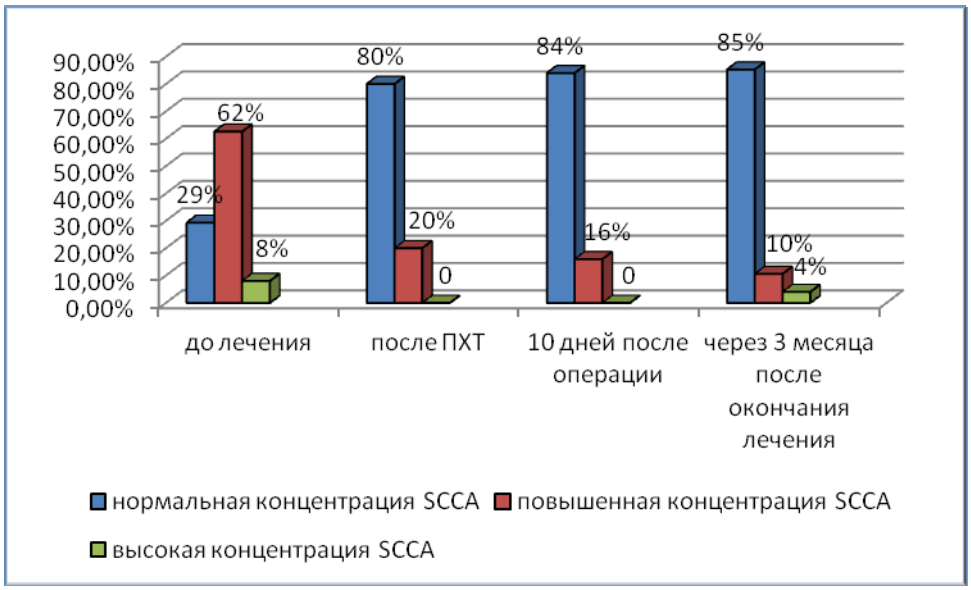

Рис. 2. Показатели концентрации SCCA до и после лечения.

Как видно *рисунка 2*, до лечения нормальная концентрация SCCA была у 29,3% пациентов исследуемых групп. После полихимиотерапии в соответствующих группах отмечается увеличение количества больных с нормальным значением маркера у 80% пациентов. Положительная динамика сохранялась после удаления опухоли, удерживаясь на послеоперационном уровне, а также у большинства пациентов через 3 месяца. Однако у 4% пациентов после операции отмечался высокий уровень SCCA, что коррелирует с процентом метастазов и рецидивов опухоли после лечения.

Онкологические результаты хирургического и различных вариантов комбинированного лечения представлены в *таблице 2*.

Таблица 2

Результаты хирургического и различных вариантов комбинированного лечения местно-распространенного рака гортани

Результаты лечения	**Методы лечения**		
	Первая группа (операция)	Вторая группа (ПХТ+операция)	Третья группа (таргетная ПХТ+операция)
Рецидив опухоли	2 (5,7%)	1 (4,0%)	0 (0%)
Регионарные метастазы	3 (8,33%)	2 (8,0%)	1 (7,14%)
Отдаленные метастазы	0 (0%)	1 (2,0%)	0 (0%)

Из *таблицы 2* видно, что лучшие результаты лечения были получены в 3 группе пациентов.

После курса полихимиотерапии мы оценивали степень резорбции опухоли. В группе неоадъювантной ПХТ резорбция опухоли более 30% выявлена у 19 (76%) из 25 больных, что указывает на чувствительность опухоли к химиопрепаратам. Этим больным был проведен второй курс химиотерапии. Остальным 6 (24%) пациентам выполнено хирургическое лечение в объеме комбинированной резекции гортани.

В группе неоадъвантной таргетной ПХТ резорбция опухоли более 30% наблюдалась у 13 (87%) из 15 больных. Двум пациентам (13%), у которых наблюдали резорбцию опухоли менее 30%, проведено хирургическое лечение в объеме комбинированной резекции гортани.

Таким образом, включение неоадъювантной ПХТ и таргетной терапии в план комбинированного лечения больных местно-распространенным раком гортани позволяет добиться уменьшения размеров опухоли, при этом у большинства больных отмечался лекарственный патоморфоз 3–4 степени.

Наилучшие результаты лечения отмечались в группе неоадъювантной таргетной ПХТ, что указывает на высокую чувствительность опухоли к таргетным химиопрепаратам *(рис. 3)*.

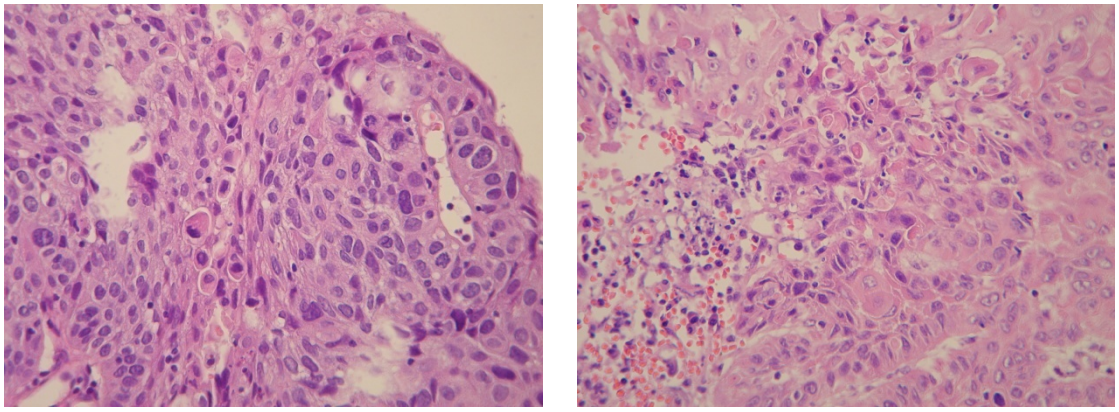

а б

Рис. 3. Микропрепарат гортани, увеличение х40. Лекарственный патоморфоз опухоли после таргетной ПХТ: а – апоптоз; б – массовая гибель клеток (некробиоз).

Функциональные результаты в аспекте социальной и трудовой реабилитации оценивали по проценту деканюлированных больных в исследуемых группах. Деканюляция была возможна лишь при компенсации дыхательной и разделительной функций, что исключало бы аспирационные осложнения. После фронто-латеральных и комбинированных резекций гортани в большинстве случаев регистрировалась спирометрия с нормальными показаниями: в хирургической группе у 22 (63%) пациентов, в

группе неоадъювантной ПХТ – у 17 (70%) пациентов, в группе неоадъювантной таргетной ПХТ – у 12 (80%) пациентов. Умеренная степень нарушения вентиляционной функции наблюдалась: в хирургической группе – у 10 (30%) пациентов, в группе неоадъювантной ПХТ – у 6 (25%) пациентов, в группе таргетной ПХТ – у 2 (19%) пациентов. Значительные нарушения вентиляционной функции легких по обструктивному типу наблюдались у 6 больных. Разделительная функция восстановлена у 72 (96%) пациентов из 75. Деканюлировано после комбинированного лечения 59 (80,2%) пациентов.

Результаты комбинированной резекции гортани с реконструкцией черпаловидного хряща

По разработанной методике были пролечены 34 пациента. В послеоперационном периоде состояние верхнего рожка щитовидного хряща, слизистой оболочки и просвета гортани оценивалось на основании фиброларингоскопии. Так, на основании проведенных исследований установлено, что вновь сформированный черпаловидный хрящ не суживал просвет гортани ни у одного пациента. Полученные данные констатируют тот факт, что просвет гортани, необходимый для адекватного дыхания, восстановлен у 34 (100%) пациентов. Полноценная разделительная функция гортани в сроки до 1 месяца восстановлена у 33 (97,05%) оперированных больных из 34. В отдаленном послеоперационном периоде состояние перемещенного верхнего рожка щитовидного хряща в ложе удаленного черпаловидного хряща оценивалось с помощью мультиспиральной компьютерной томографии с 3D-реконструкцией. По данным КТ-исследований установлено, что реконструированный черпаловидный хрящ не лизировался, занимал физиологическое положение и был покрыт мягкими тканями *(рис. 4)*.

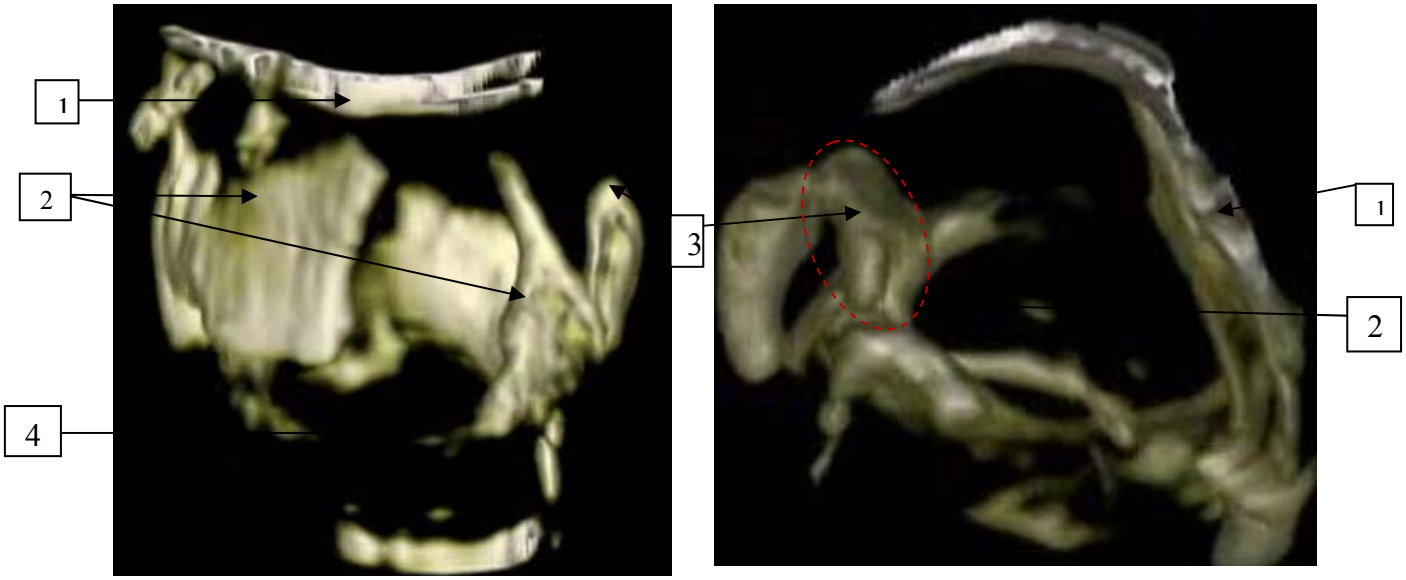

Рис. 4. Фрагмент мультиспиральной компьютерной томограммы с 3D-реконструкцией черпаловидного хряща:

а – вид спереди: 1 – подъязычная кость; 2 – резецированная пластина щитовидного хряща; 3 – перемещенный верхний рожок щитовидного хряща в ложе удаленного черпаловидного хряща; 4 – дуга перстневидного хряща;

б – вид сверху: 1 – наложение теней подъязычной кости и резецированного щитовидного хряща; 2 – интактный черпаловидный хрящ; 3 – перемещенный верхний рожок щитовидного хряща в ложе удаленного черпаловидного хряща.

Функциональные результаты хирургического и различных вариантов комбинированного лечения представлены в *таблице 3*.

Таблица 3

Функциональные результаты хирургического и различных вариантов комбинированного лечения в группах сравнения

Функции гортани	**Первая группа (операция)**		**Вторая группа (ПХТ +операция)**		**Третья группа (таргетная ПХТ +операция)**		**Всего (%)**	
	абс.ч.	%	абс.ч.	%	абс.ч.	%	абс.ч.	%
Улучшение голосовой функции	32	88,8±2,5	24	96±1,8	15	100	70	93,3±0,4
Улучшение дыхательной функции	30	83,3±2,4	22	88±1,6	13	92,8±0,7	65	86,7±0,09
Улучшение разделитель-ной функции	33	91,6±2,7	24	96±1,8	15	100	72	96,0±0,7
Деканюлиро-вано больных	27	75±1,9	20	80±1,1	13	92,8±0,8	59	78,7±0,08
Итого n (%)	35	46±2,1	25	34±1,8	15	20±1,5	75	100

P>0,05

Как видно из *таблицы 3*, лучшие функциональные результаты лечения были получены в третьей группе пациентов, где были использованы оперативное лечение и таргетная полихимиотерапия.

Таким образом, предложенный нами способ лечения рака гортани с применением оригинальной разработанной операции (комбинированная резекция гортани с реконструкцией черпаловидного хряща) и проведением курса полихимиотерапии с включением таргетных препаратов позволил получить хорошие онкологические и функциональные результаты.

Выводы

1. Диагностический алгоритм при раке гортани, дополненный мультиспиральной компьютерной томографией и мониторингом антигена плоскоклеточной карциномы (SCCA) в сыворотке крови, позволяет провести уточняющую диагностику местно-распространенного рака гортани, оценить состоятельность комбинированной резекции гортани с одномоментным объемным замещением удаленного черпаловидного хряща верхним рожком щитовидного хряща и провести мониторинг развития метастазов и рецидивов местно-распространенного рака гортани.

2. Включение неоадъювантной полихимиотерапии и таргетной полихимиотерапии в план комбинированного лечения больных местно-распространенного рака гортани позволяет улучшить онкологические результаты: добиться уменьшения размеров опухоли более 30%, при этом у большинства больных отмечается лекарственный патоморфоз 3–4 степени.

3. Разработана оригинальная методика комбинированной резекции гортани с одномоментным объемным замещением удаленного черпаловидного хряща верхним рожком щитовидного хряща, которая улучшает функциональные результаты лечения.

4. Органосохраняющее хирургическое лечение местно-распространенного рака гортани в сочетании с неоадъювантной таргетной полихимиотерапией более эффективно по сравненипю со стандартной полихимиотерапией и хирургическим лечением, позволяя добиться трехлетней безрецидивной выживаемости у 85% больных (в сопоставлении с 84% и 80% больных соответственно, $p<0,05$).

По нашим данным, функциональный эффект органосохраняющего лечения местно-распространенного рака гортани в сочетании с неоадъювантной таргетной полихимиотерапией наиболее эффективен по сравнению со стандартной полихимиотерапией и хирургическим лечением: разделительная функция гортани восстановлена у 100% больных (в

сопоставлении с 96% и 91,6%), деканюлировано 92,8% больных (в сопоставлении с 80% и 75%), что указывает на целесообразность использования таргетных препаратов в лечении местно-распространенного рака гортани.

Практические рекомендации

1. Неоадъювантная таргетная ПХТ позволяет выполнить щадящее хирургическое вмешательство в абластичных условиях, уменьшить объем резекции гортани, сохранив ее критически важные структуры.
2. При резекциях гортани, сопровождающихся удалением черпаловидного хряща, целесообразно его одномоментное объемное замещение верхним рожком щитовидного хряща на питающей мышечно-сосудистой ножке.
3. Планирование функционально-щадящей операции должно выполняться с учетом детальной информации о распространенности опухолевого процесса, которая может быть получена при мультиспиральной компьютерной томографии, обладающей наибольшей разрешающей способностью.
4. Контроль концентрации в сыворотке крови антигена плоскоклеточной карциномы позволяет своевременно диагносцировать рецидив опухоли или ее метастазы. Это дает возможность включить этих пациентов под усиленный контроль и создать группу риска.

Список работ, опубликованных по теме диссертации

1. Лекарственная терапия в лечении местно-распространенного рака гортани / Трофимов Е.И., **Сивкович** О.О. // Материалы IV науч.-практ. конф. оториноларингологов Центрального федерального округа РФ «Актуальное в оториноларингологии», Москва, 5–6 октября 2011 г. – М., 2011. – С. 25–27.

2. Таргетная терапия в лечении местно-распространенного рака гортани / Дайхес Н.А., Трофимов Е.И., Сдвижков А.М., **Копченко О.О.** // Материалы IX Всерос. Конгресса оториноларингологов «Наука и практика в оториноларингологии». – Вестник оториноларингологии. – 2010. – №5. – Приложение. – С. 275–276.

3. Методика фронто-латеральной резекции гортани при комбинированном лечении больных раком гортани / Трофимов Е.И., Сдвижков А.М., **Копченко О.О.**, Фуки Е.М. // Материалы VIII Всероссийской научно-практической конференции оториноларингологов. – Вестник оториноларингологии. – 2009. – №5. – Приложение. – С. 287–288.

4. Голосовая реабилитация и качество жизни у пациентов после хирургических вмешательств / Трофимов Е.И., **Копченко О.О.**, Фуки Е.М., Осипенко Е.В. // Всероссийская научно-практическая конференция «Организационные основы кадровой политики в здравоохранении Российской Федерации»; II Российский конгресс «Управление качеством медицинской помощи и системой непрерывного образования медицинских работников», г. Москва, 19–20 мая 2010 г.: материалы конференции. – М., 2010. – С. 133–134.

5. Одномоментная реконструкция гортани после горизонтальной резекции у больных раком гортани и гортаноглотки / Трофимов Е.И., **Сивкович О.О.**, Фуки Е.М., Губеев Р.И. // Сборник материалов Национального конгресса «Пластическая хирургия», Москва, 8–10 июня 2011 г. – М., 2011. – С. 102.

6. Комбинированное лечение местно-распространенного рака гортани с использованием полихимиотерапии в сочетании с таргетной терапией /

Дайхес Н.А., Трофимов Е.И., Сдвижков А.М., **Копченко О.О.**, Фуки Е.М. // Материалы Международного онкологического научно-образовательного форума «В будущее через новые технологии», Москва, 31 мая – 02 июня 2010 г. – Онкохирургия. – Приложение №1. – С. 131.

7. Эрбитукс в сочетании с полихимиотерапией при комбинированном лечении местно-распространенного рака гортани / Дайхес Н.А., Трофимов Е.И., Сдвижков А.М., **Копченко** О.О., Фуки Е.М. // Материалы Международного онкологического научно-образовательного форума «В будущее через новые технологии», Москва, 31 мая – 02 июня 2010 г. – Онкохирургия. – Приложение №1.– С. 131.

8. Химиотерапия в функционально-щадящем лечении рака гортаноглотки / Трофимов Е.И., **Сивкович О.О.**, Фуки Е.М., Губеев Р.И. // Материалы IV международного конгресса «Опухоли головы и шеи», 2011 г. – Онкохирургия. – С. 62.

9. Реабилитация голосовой функции у больных раком гортани после ларингэктомии / Трофимов Е.И., Зеленкин Е.М., Орлова О.С., Осипенко Е.В., **Копченко О.О.**, Мустафаев Д.М. // Всероссийская научно-практическая конференция «Новые технологии диагностики и лечения в оториноларингологии»; III Пленум Правления Российского общества оториноларингологов, Санкт-Петербург, 22–23 апреля 2009 г. – Материалы конференции. – Российская оториноларингология. – 2009. – Приложение № 1. – С. 273–279.

10. Горизонтальная резекция гортани у больных раком гортани и гортаноглотки / Трофимов Е.И., **Сивкович О.О.**, Фуки Е.М., Губеев Р.И. // Материалы IV международного конгресса «Опухоли головы и шеи», 2011 г. – Онкохирургия. – С. 31.

11. Саркома Капоши гортани у больного с отрицательным анализом на ВИЧ / Ашуров З.М., Мустафаев Д.М., Сивкович О.О., Ахмедов И.Н. // Вестник оториноларингологии. – 2007. – № 5 – С. 79–80. (ВАК)

12. Диагностические ошибки в практике отоларинголога / Николаев М.П., Трофимов Е.И., Фуки Е.М., Виноградов В.В., **Копченко О.О.**, Капустина А.А., Решульский С.С. // Материалы XVIII съезда оториноларингологов России, Санкт-Петербург, 26–28 апреля 2011 г. – Т. 1. – С. 110–113.

13. Некоторые вопросы деонтологии в клинике опухолей головы и шеи / Николаев М.П., Трофимов Е.И., Фуки Е.М., Виноградов В.В., **Копченко О.О.**, Капустина А.А., Решульский С.С. // Материалы XVIII съезда оториноларингологов России, Санкт-Петербург, 26–28 апреля 2011 г. – Т. 1. – С. 157–161.

14. Комбинированное противоопухолевое лечение местно-распространенного рака гортани с использованием таргетной терапии / Дайхес Н.А., Трофимов Е.И., Сивкович О.О., Фуки Е.М. // Клинический журнал. – 2012. - №4. – С. 66–68. (ВАК).

15. Стимуляция иммунной системы полиоксидонием у больных раком гортани / Трофимов Е.И., Фуки Е.М., **Копченко О.О.,** Мустафаев Д.М. // Материалы III Конгресса с международным участием «Опухоли головы и шеи». – Онкохирургия. – 2009. – Т. 1. – №2. – С. 48.

16. Содержание иммуноглобулинов в сыворотке и слюне у больных раком гортани / Трофимов Е.И., Фуки Е.М., **Копченко О.О.,** Мустафаев Д.М. // Материалы III Конгресса с международным участием «Опухоли головы и шеи». – Онкохирургия. – 2009. – Т. 1. – № 2. – С. 93.

Патент:

1. «Способ объемного замещения черпаловидного хряща». Патент РФ №2413468 от 10.03.2011 г. (Трофимов Е.И., Дайхес Н.А., Копченко О.О., Фуки Е.М., Виноградов В.В.). (ВАК)